

令和元年6月21日現在

機関番号：82729

研究種目：基盤研究(C) (一般)

研究期間：2015～2018

課題番号：15K10931

研究課題名(和文) 小児腫瘍高精度診断マーカーの開発

研究課題名(英文) Development of highly precise diagnostic markers for pediatric neoplasms

研究代表者

田中 水緒 (Tanaka, Mio)

地方独立行政法人神奈川県立病院機構神奈川県立こども医療センター(臨床研究所)・臨床研究所・医長

研究者番号：60565232

交付決定額(研究期間全体)：(直接経費) 3,600,000円

研究成果の概要(和文)：小児固形腫瘍の高精度マーカーの同定を行い、迅速・正確な病理診断に実用化する目的で、腎腫瘍と肺腫瘍を対象に研究を行った。腎腫瘍では、腎明細胞肉腫のマーカーの候補として alpha-internexin の検討を行い、感度・特異性ともに高いことを示した。また、近年同腫瘍で検出された遺伝子異常である BCOR-ITD をホルマリン固定パラフィン包埋検体から安定的に検出することに成功した。肺腫瘍では新生児・乳児の肺腫瘍性病変である fetal lung interstitial tumor と診断されていた一部で特異的な ALK 関連融合遺伝子を検出して、炎症性筋線維芽細胞性腫瘍の乳児期発症の1亜型を同定した。

研究成果の学術的意義や社会的意義

Alpha-internexin は市販の抗体を用いた免疫染色が可能であり、しばしば病理診断が困難である腎明細胞肉腫に対して簡便で特異性の高いマーカーが見出されたことの意義は大きい。また、BCOR-ITD を相当長期の保存期間を経た検体からも検出可能であることを示し得たことは、同腫瘍のアーカイブを用いた検討の可能性を広げたという点で重要な意義がある。乳児型肺炎性筋線維芽細胞性腫瘍の組織所見と遺伝子異常を明らかにしたことは、診断不能とされていた新生児・乳児の肺病変の一部が同症と診断されることで適切な治療法の選択がなされるという点で意義がある。

研究成果の概要(英文)：The purpose of this study was to develop highly precise diagnostic markers of pediatric neoplasms, especially renal and pulmonary tumors, for pathological diagnosis. For renal tumor, we have detected alpha-internexin (INA) as a candidate for diagnostic marker of clear cell sarcoma of the kidney (CCSK), which is one of common malignant pediatric renal tumor. In this study, we showed high sensitivity and specificity of INA as a marker for CCSK among other pediatric renal and extrarenal tumors. BCOR-ITD is recently reported gene abnormality which is often detected in CCSKs. We achieved detection of BCOR-ITD from formalin-fixed-paraffin-embedded tissue of CCSK, some of which were stored over 40 years. For pulmonary tumors, we detected ALK-related fusion gene from several infantile pulmonary lesions, and established new subtype of inflammatory myofibroblastic tumor occurring specifically in neonatal/ infantile lung.

研究分野：小児腫瘍病理

キーワード：小児腫瘍 診断マーカー 病理診断 融合遺伝子 免疫組織学的検査

## 1. 研究開始当初の背景

小児がんの発生頻度は万人あたり 1.5 人と稀ではあるが、1 歳以上の小児死亡原因としては不慮の事故に次いで第 2 位、病死の原因としては第 1 位であり、小児の健やかな育成という観点からも有効な対策が求められる。小児がんの種類では白血病(30-40%)が最も多く、中枢神経系腫瘍(約 15%)、神経芽腫(約 10%)と続き、その他の小児固形腫瘍はさらに稀である。小児固形腫瘍においては化学療法への感受性や予後は疾患ごとに大きく異なるため正確な診断が欠かせないが、それぞれの疾患の発症数が少なく成人のがんに比して研究が十分でないのが現状である。今回の研究では、腎腫瘍と肺腫瘍を対象に行った。

### (1) 腎腫瘍 (clear cell sarcoma of the kidney)

腎腫瘍は小児固形腫瘍のなかでは比較的良好に遭遇する疾患である(脳腫瘍を除く約 9%)。腎芽腫(nephroblastoma, NB)、腎明細胞肉腫(clear cell sarcoma of the kidney, CCSK)、ラブドイド腫瘍(rhabdoid tumor, RT)、間葉芽腎腫(mesoblastic nephroma, MN)の 4 つで小児腎腫瘍の約 93%を占める(日本小児腎腫瘍スタディグループ集計)。CCSK は小児腎腫瘍の約 9%を占め、5 歳までの幼児に好発するが、年長児にもみられる。骨や肺などに転移をきたしやすく難治性であるのにも関わらず組織型には垂型が多く小児腎腫瘍のなかでも組織診断の難しい腫瘍であり、免疫組織学的にも分子生物学的にも診断の決め手となるマーカーに乏しく、病理診断上も課題のある腫瘍である。

近年、CCSK の一部(約 10%)に *YWHAE-FAM22* 融合遺伝子が検出された報告がなされ<sup>1</sup>、さらに *BCOR*-internal tandem duplication (ITD)がさらに高頻度で報告された<sup>2</sup>。しかしこれらは遺伝子診断を日常的に行っている一部の施設以外では実施困難で、さらに簡便な検査方法の開発が望まれる。CCSK の悪性度を考慮すると迅速な診断は必須で、可能な限り汎用性の診断方法の確立が望まれる。具体的には特異性の高い通常の病理検査で利用可能なマーカーを見だし、免疫組織学的に他の腫瘍、特に cellular NB および NB との鑑別ができることが望ましい。

### (2) 肺腫瘍

小児肺腫瘍の大半は転移性腫瘍であり、原発性悪性腫瘍では胸膜肺芽腫(pleuropulmonary blastoma, PPB)の頻度が高いが、その本邦における年間発症数は 10 人以下である(小児慢性特定疾患治療研究事業登録人数)。悪性以外の原発性腫瘍では炎症性筋線維芽細胞腫瘍(良性もしくは境界悪性)の頻度が高い。良性・悪性を含めてその他の原発性肺腫瘍が小児にみられるのは極めて稀であり、疾患によっては十分に検討が行われておらず、臨床の現場で困難を生じうる現状がある。

また、周産期領域で時にみられる先天性嚢胞性肺疾患の一部では、PPB や腺癌の発症の可能性が示唆されているが、発症時に悪性化のポテンシャルの有無の診断方法は確立されていない。さらに新生児期にみられる肺腫瘍には最近提唱された疾患概念であり、我々の施設からも報告した fetal lung interstitial tumor (FLIT)<sup>3,4</sup>や *ALK* 融合遺伝子を有する FLIT 様の組織像を示す肺腫瘍の報告<sup>5</sup>があるが、いずれも症例数が少なく疾患概念の確立および適切な治療方法の選択のためには、細胞遺伝学的異常の検索を加えた検討が必要である。

## 2. 研究の目的

本研究では小児固形腫瘍の特異性の高いマーカーの同定を行い、迅速・正確な診断に役立つものとして実用化することを目的とする。

### (1) 腎腫瘍

最近我々はプロテオーム解析の手法を用いて、CCSK に特異性の高いマーカーとして、神経細胞に特異性の高い中間径フィラメントの一つ、alpha-internexin (INA)を見出した<sup>6</sup>。他の小児腎腫瘍、および腎腫瘍以外の小児腫瘍多数例(肝腫瘍、骨軟部腫瘍など)を用いて INA の免疫組織学的検討を行い、その感度および特異性について検討を行う。

さらに、今後のアーカイブを用いた CCSK の検討の可能性を広げる目的で *BCOR*-ITD のホルマリン固定パラフィン包埋検体からの検出を試みる。

### (2) 肺腫瘍

肺腫瘍では新生児・乳児の肺腫瘍性病変の組織学的・免疫組織学的検討に細胞遺伝学的検討を加えて疾患概念

の再構築を目指す。具体的には FLIT と診断されていた病変を用いて *ALK* 遺伝子異常の検討を行った。

### 3. 研究の方法

対象：(1) 腎腫瘍

腎腫瘍を用いた検討は当センターアーカイブに加えて、国内小児専門医療施設などから組織標本の提供を受けて行った。対象となった疾患は以下の通り；NB、CCSK、NM(*cellular, classic*)、RT、ユーイング肉腫ファミリー腫瘍 (*Ewing sarcoma family tumor, ESFT*)、腎細胞癌 (*renal cell carcinoma, RCC*)

腎腫瘍以外も小児固形腫瘍についても、当センターアーカイブに加えて、国内の他施設より標本の提供を受けておこなった。

*BCOR-ITD* の検討は当センター病理診断科のアーカイブより *CCSK* と診断された症例を抽出した。それぞれの組織像を HE 染色で確認のうえ、PCR 法を用いて *BCOR-ITD* の検討を行った。

(2) 肺腫瘍

新生児・乳児の肺腫瘍性病変 3 例と、対象として年長児の肺腫瘍性病変 2 例を加えて検討を行った。

方法：(1) 組織学的・免疫組織学的検討

10%ホルマリン液で固定された腫瘍組織片をパラフィンで包埋し、4  $\mu\text{m}$  の切片とし、通常の手技で Hematoxylin-Eosin (HE) 染色を行い、標本を作製した。すべての標本は複数の病理医により組織学的検討を行った。各症例の選択された切片で、間接免疫ペルオキシダーゼ法を用いて免疫組織学的検索を行った。*ALK* の検討は *ALK Detection Kit* (*Nichirei Biosciences Inc., Tokyo, Japan*) を用いて *intercalated antibody-enhanced polymer (iAEP) method* で行った。

(2) RT-PCR 法

腫瘍の凍結検体もしくはホルマリン固定パラフィン包埋 (*formalin-fixed paraffin embedded, FFPE*) 切片より *total RNA* を抽出し、逆転写反応により *cDNA* を得た。各々の腫瘍の組織診断をもとにそれぞれに特異的な融合遺伝子を標的としたプライマーを設計、*cDNA* を鋳型として PCR 法にて遺伝子増幅を行った。得られた増幅産物をアガロースゲル中で電気泳動し、標的とする融合遺伝子の確認を行った。

(3) 塩基配列の確認

特に選択された症例で、PCR 産物のダイレクトシーケンスを行い、塩基配列を明らかにした。

(4) FISH 法

市販のプロープを用いて行った (*SureFISH ALK BA probe, Agilent Technologies, Paulo Alto, CA*)。FISH 用の組織切片はプロープの浸透性を改善するために通常の *FFPE* 切片を温熱処理して作成した。プロープを FISH 用組織切片と反応させ、蛍光顕微鏡で観察して、1 切片につき 50 細胞確認したうえで、結果を判定した。

### 4. 研究成果

(1) 腎腫瘍

*CCSK* を含む小児腎腫瘍 88 例を用いて、*INA* の免疫組織学的検討を行った。*CCSK* では 21 例すべてで 50% 以上の腫瘍細胞で陽性像が得られた。一方、広汎な神経系への分化を認めた腎芽腫 1 例で 50% 以下の腫瘍細胞に陽性、腎芽腫 4 例と腎ラプドイド腫瘍 5 例で 10% 以下の少数の腫瘍細胞に陽性であった。その他の腫瘍は陰性であった。これらの結果より *INA* は、*CCSK* に特異性の高い免疫染色のマーカーとして有用と思われる。(表 1)

腎臓以外の検索した小児固形腫瘍は 318 症例であった。そのうち *INA* 陽性所見が得られたものは、横紋筋肉腫 28 例中 8 例、*Ewing* 肉腫群腫瘍 17 例中 1 例、ラプドイド腫瘍 5 例中 3 例、骨肉腫 21 例中 2 例、神経線維腫 7 例中 2 例、線維形成性小円形細胞腫瘍 2 例中 1 例、ホジキンリンパ腫 9 例中 1 例、胃腸管間質性腫瘍 1 例中 1 例、*CCSK* と類似の組織像を示す未分化軟部肉腫 1 例中 1 例の合計 20 例で、10% 以上の腫瘍細胞が陽性は横紋筋肉腫 2 例、ホジキンリンパ腫 (結節硬化型) 1 例、*CCSK* と類似の組織像を示す未分化軟部肉腫 1 例の 4 例のみであった。

以上の結果より、*INA* の *CCSK* での感度・特異性共に高い陽性所見を確認した。*INA* の抗体は市販されており、通常の手法で免疫染色が可能である。しばしば病理診断が困難である腎明細胞肉腫に対して簡便で特異性の高い

マーカーが見出されたことの意義は大きい。この結果は現在論文発表の準備中である。

表 1. 小児腎腫瘍における INA の免疫組織学的検討の結果

	n	陽性(3+) 50% cells +	陽性(2+) 10- 50% cells +	陽性(1+) <10% cells	陰性
腎芽腫	24	0	1	4	19
CCSK	21	21	0	0	0
先天性間葉芽腎腫、高細胞型	15	0	0	0	15
先天性間葉芽腎腫、古典型	9	0	0	0	9
腎ラプドイド腫瘍	14	0	0	5	9
ユーイング肉腫ファミリー腫瘍	1	0	0	0	1
anaplastic sarcoma of kidney	1	0	0	0	1
腎細胞癌	3	0	0	0	3

BCOR-ITD の検討では当センター病理診断科アーカイブより 8 例の CCSK が抽出された。7 例で FFPE 検体より検査可能な gDNA の抽出に成功し、PCR 法でその内の 6 例で BCOR-ITD を確認した (表 2)。BCOR-ITD を相当長期の保存期間を経た検体からも検出可能であることを示し得たことは、同腫瘍のアーカイブを用いた検討の可能性を広げたという点で重要な意義があり、結果は現在論文発表の準備中である。

表 2. BCOR 遺伝子異常の検討の対象となった腎明細胞肉腫症例の臨床情報と結果

症例	年齢	性別	原発	FFPE からの DNA 抽出	BCOR ITD
CCSK 1	1	男	左腎	可	(+)
CCSK 2	1	男	右腎	可	(+)
CCSK 3	1	男	右腎	可	(+)
CCSK 4	2	男	左腎	可	(+)
CCSK 5	2	女	右腎	可	(+)
CCSK 6	3	女	右腎	可	(-)
BCOR 7	5	男	右腎	不可	ND
BCOR 8	5	男	右腎	可	(+)

FFPE: formalin-fixed paraffin-embedded, ITD: internal tandem duplication, ND: not done

#### CCSK と類似の組織像を示す未分化軟部肉腫について追加検討

腎臓以外の固形腫瘍での検討の際 INA 陽性であった CCSK と類似の組織像を示す未分化軟部肉腫について追加で検討を行った。同腫瘍は乳児の下肢軟部組織に発症した。組織学的には CCSK と類似の組織像を示し (図 1)、また免疫組織学的には INA に陽性であった (図 2)。腎外発生腫瘍にも INA が陽性となることを見出した。さらに、同腫瘍から BCOR-

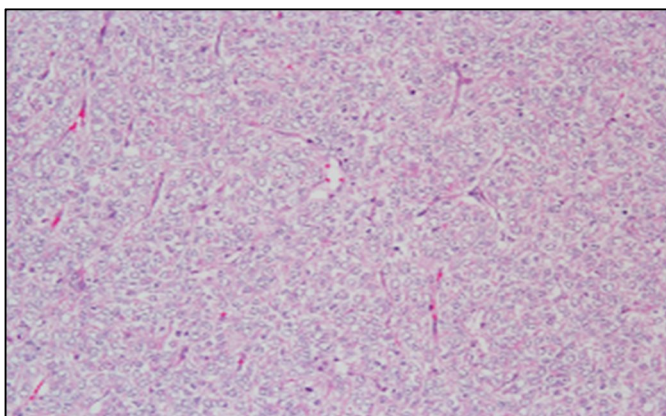


図 1 下肢軟部腫瘍の組織学的所見。明るい核や特徴的な血管の増生など腎明細胞肉腫類似の所見を示す。

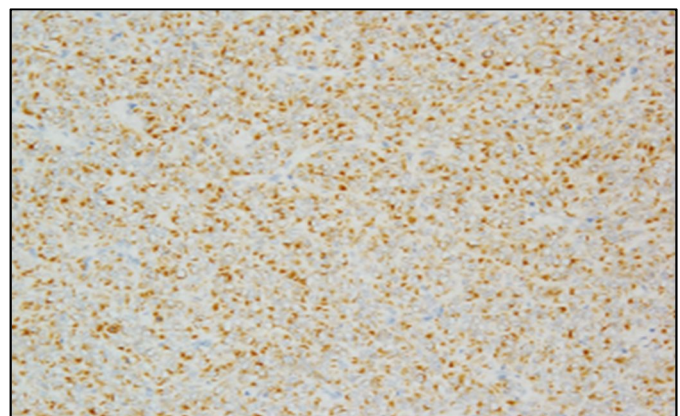


図 2 alpha-internexin の免疫組織学的検索。びまん性に強い陽性所見を示す。



ITD が検出された。CCSK と同軟部腫瘍が異なる臓器に生じた類似性格の腫瘍であることが推察され、INA の免疫染色が CCSK と同じ遺伝子異常の背景を持つ腎外腫瘍の診断にも有用であることが示され、現在論文発表の準備中である。

## (2) 肺腫瘍

組織学的には 3 例中 2 例 (L1, L2) で類円形から短紡錘形の細胞の増殖と、炎症細胞浸潤を認め、炎症性筋線維芽細胞腫瘍 (inflammatory myofibroblastic tumor, IMT) の可能性が示唆された。1 例では胎児肺に類似した組織像を呈し、炎症細胞浸潤は認めず、FLIT がより示唆された (L3)。免疫組織学的に前者 2 例は ALK 陽性であり、RT-PCR 法で *A2M-ALK* 遺伝子が検出された。残りの 1 例は ALK が免疫組織学的に陰性であり、RT-PCR 法で *A2M-ALK* 遺伝子は検出されず、FISH 法でもスプリットは観察されなかった。対象症例とした年長児 2 例の肺病変は免疫組織学的に ALK 陰性であり、RT-PCR 法で *A2M-ALK* 融合遺伝子は同定されなかった。

FLIT は、先天性嚢胞性肺疾患の先天性肺気道奇形 (congenital pulmonary airway malformation, CPAM) type3 と組織像の類似点が指摘され、腫瘍性病変と当初考えられていたが、その形態より先天性の肺の發育異常である可能性も議論されている。今回、FLIT 類似病変に *ALK* 融合遺伝子が検出されたことで、同病変が小児肺病変としては比較的頻度の高い IMT の乳児期にみられる特殊な 1 亜型であると結論づけることができた。この結果は論文発表を行った。

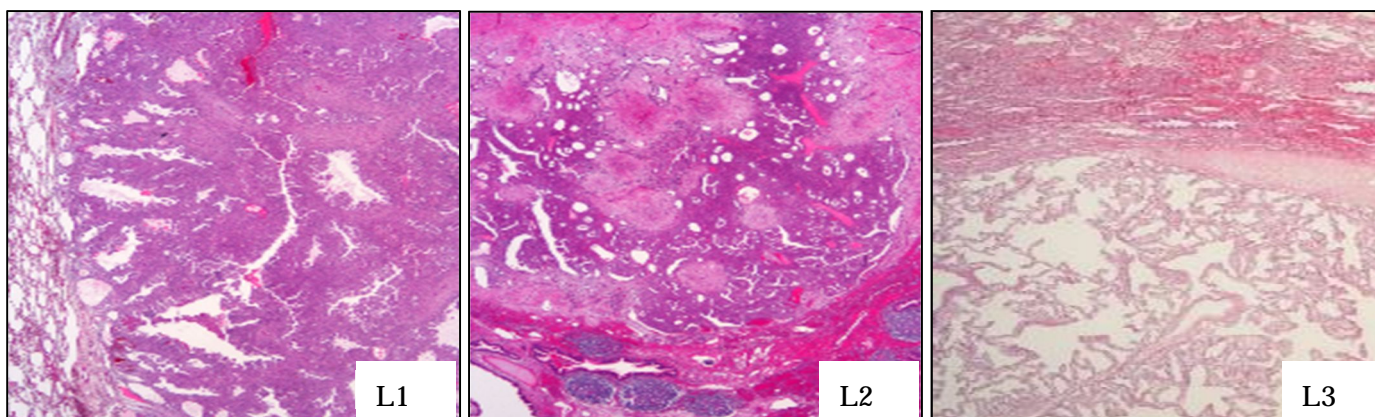


図 2 乳児肺病変の組織所見。いずれも微小嚢胞性病変であるが、L1 と L2 では筋線維芽細胞の増殖と炎症細胞浸潤による隔壁の肥厚がみられる一方、L3 ではより胎児肺類似の所見を示す。

## <引用文献>

1. Gooskens SL, Kenny C, Lazaro A, et al. The clinical phenotype of YWHAЕ-NUTM2B/E positive pediatric clear cell sarcoma of the kidney. *Genes Chromosomes Cancer*. 2016;55:143-147.
2. Roy A, Kumar V, Zorman B, et al. Recurrent internal tandem duplications of BCOR in clear cell sarcoma of the kidney. *Nat Commun*. 2015;6:8891.
3. Yoshida M, Tanaka M, Gomi K, et al. Fetal lung interstitial tumor: the first Japanese case report and a comparison with fetal lung tissue and congenital cystic adenomatoid malformation/congenital pulmonary airway malformation type 3. *Pathol Int*. 2013;63:506-509.
4. Dishop MK, McKay EM, Kreiger PA, et al. Fetal lung interstitial tumor (FLIT): A proposed newly recognized lung tumor of infancy to be differentiated from cystic pleuropulmonary blastoma and other developmental pulmonary lesions. *Am J Surg Pathol*. 2010;34:1762-1772.
5. Onoda T, Kanno M, Sato H, et al. Identification of novel ALK rearrangement A2M-ALK in a neonate with fetal lung interstitial tumor. *Genes Chromosomes Cancer*. 2014;53:865-874.
6. Tanaka M, Katayama A, Nagahara N, Tanaka Y. et al. Expression of neural tissue-specific intermediate proteins in clear cell sarcoma of kidney. 45th Congress of the International Society of Paediatric Oncology, 2013.9.25-28, Hong Kong.

## 5. 主な発表論文等

[雑誌論文] (計3件)

Yoshida M, Hamanoue S, Seki M, Tanaka M, Yoshida K, Goto H, Ogawa S, Takita J, Tanaka Y. Metachronous anaplastic sarcoma of the kidney and thyroid follicular carcinoma as manifestations of *DICER1* abnormalities. *Hum Pathol.* 2017;61:205-209. 査読あり/ doi: 10.1016/j.humpath.2016.06.024.

Tanaka M, Kohashi K, Kushitani K, Yoshida M, Kurihara S, Kawashima M, Ueda Y, Souzaki R, Kinoshita Y, Oda Y, Takeshima Y, Hiyama E, Taguchi T, Tanaka Y. Inflammatory myofibroblastic tumors of the lung carrying a chimeric *A2M-ALK* gene: report of 2 infantile cases and review of the differential diagnosis of infantile pulmonary lesions. *Hum Pathol.* 2017;66:177-182. 査読あり / doi:10.1016/j.humpath.2017.06.013.

Gooskens SL, Kenny C, Lazaro A, O'Meara E, van Tinteren H, Spreafico F, Vujanic G, Leuschner I, Coulomb-L'Herminé A, Perotti D, de Camargo B, Bergeron C, Acha García T, Tanaka M, Pieters R, Pritchard-Jones K, Graf N, van den Heuvel-Eibrink MM, O'Sullivan MJ. The clinical phenotype of *YWHAE-NUTM2B/E* positive pediatric clear cell sarcoma of the kidney. *Genes Chromosomes Cancer.* 2016;55:143-7. 査読あり/ doi: 10.1002/gcc.22320.

## 6. 研究分担者

### (1) 研究分担者

研究分担者氏名：田中 祐吉

ローマ字氏名：(TANAKA, yukichi)

所属研究機関名：地方独立行政法人神奈川県立病院機構 神奈川県立こども医療センター

部局名：臨床研究所

職名：臨床研究所長

研究者番号：50420691

研究分担者氏名：永原 則之

ローマ字氏名：(NAGAHARA, noriyuki)

所属研究機関名：日本医科大学

部局名：医学部

職名：准教授

研究者番号：10208043

研究分担者氏名：片山 映

ローマ字氏名：(KATAYAMA, akira)

所属研究機関名：日本大学

部局名：医学部

職名：助教

研究者番号：10333113

### (2) 研究協力者

研究協力者氏名：後藤 裕明

ローマ字氏名：(GOTO, hiroaki)

研究協力者氏名：北河 徳彦

ローマ字氏名：(KITAGAWA, norihiko)