

令和元年6月24日現在

機関番号：13601

研究種目：基盤研究(C) (一般)

研究期間：2016～2018

課題番号：16K10453

研究課題名(和文) 乳管上皮細胞の癌化のマーカーとしての5hmCの解析

研究課題名(英文) Analysis of 5hmC as a marker for canceration of mammary ductal epithelial cells

研究代表者

伊藤 勅子 (Ito, Tokiko)

信州大学・学術研究院医学系(医学部附属病院)・助教(特定雇用)

研究者番号：30447742

交付決定額(研究期間全体)：(直接経費) 3,500,000円

研究成果の概要(和文)：乳癌の新規バイオマーカーの探索を目指し、DNA脱メチル化の中間代謝産物5-ヒドロメチルシトシン(5hmC)の発現を、臨床検体の正常乳腺組織と乳癌組織で免疫組織染色法を用いて解析した。乳癌臨床組織での5hmCの陽性率は、正常乳管上皮細胞に比べ乳癌細胞で有意に低下していた。さらに、乳癌細胞での5hmC発現の有意な低下は、閉経状態、乳癌のサブタイプに関わらず認められた。以上の結果から、乳管上皮細胞でのDNA脱メチル化機構の異常が乳癌の発生に関与している可能性が示唆され、5hmCの発現低下が乳癌の病理組織診断時に併用できるバイオマーカーとして有用である可能性が示唆された。

研究成果の学術的意義や社会的意義

臨床乳癌の病理組織診断で、非癌細胞と癌細胞の鑑別に有用なバイオマーカーは未だ確立されておらず、現在でも悪性か否かの確定は、経験を積んだ乳腺病理専門医の診断に依存している。その一方で、超早期癌である非浸潤性乳管癌では、まだ癌化していない病変が過剰診断されている可能性も示唆されている。本邦の乳癌患者は今後も増加が予測されるが、有用なバイオマーカーを病理組織診断に導入できれば、より客観的な病理組織診断が可能になる。今回の解析結果から、5hmCが乳癌細胞のバイオマーカーとして有用な可能性が示唆され、5hmCの評価の併用が乳癌の病理組織診断の一助となる可能性が示唆される。

研究成果の概要(英文)：In order to search for new biomarkers for breast cancer, the expression of the intermediate metabolite 5-hydroxymethylcytosine (5hmC) of DNA demethylation was analyzed in normal breast tissues and breast cancer tissues of clinical specimens using immunohistological staining. The positive rate of 5hmC in breast cancer clinical tissues was significantly reduced in breast cancer cells compared to normal breast ductal epithelial cells. Furthermore, a significant reduction of 5hmC expression in breast cancer cells was observed regardless of menopausal status, breast cancer subtypes. These results suggest that abnormalities in DNA demethylation in mammary ductal epithelial cells may be involved in the carcinogenesis of ductal epithelial cells in breast tissue, and suggested that the reduced expression of 5hmC may be useful as a biomarker that can be used in the histopathological diagnosis of breast cancer.

研究分野：外科腫瘍学

キーワード：乳癌 バイオマーカー がん化 DNA脱メチル化

### 1. 研究開始当初の背景

本邦での乳癌罹患率は上昇を続けており、2014年の罹患数は86,000人以上と推測された。診断時に進行癌となっている症例も少なくない一方で、臨床病期0期の非浸潤癌(上皮内癌)も増加しており、新規発見乳癌の約1割の8,000例が非浸潤癌であった。しかし、このように非常に早期の乳癌が増えているにもかかわらず、本邦の乳癌死亡率は増加が続いていることから、近年発見が増加している非浸潤癌の中には、臨床的に顕性化しない可能性のある癌が多く含まれているのではないかと、すなわち過剰診断となっている可能性が議論され始めていた。非浸潤癌の病理組織診断では、病理診断専門医の間でも癌か否かの診断が分かれることもあり、経験を積んだ乳腺病理専門医の診断が必要になることが時に経験される。しかし、どの医療機関にも乳腺に精通した病理専門医が常勤しているわけではないため、乳腺を専門とする病理診断医と乳腺が専門でない医師の診断が一致しないことも経験された。そのため、鑑別診断を行う際に、病理診断の補助となる客観的かつ普遍的なマーカーがあれば、その有用性は高いと考えられた。

### 2. 研究の目的

DNA脱メチル化の中間代謝産物として5-ヒドロメチルシトシン(5hmC)が合成される。複数の臓器で、正常の上皮細胞では核で発現が認められる5hmCの発現が、上皮細胞の癌化に伴い著明に低下することが報告されている( )。そこで、乳腺組織において5hmCの発現が、正常乳管上皮細胞と乳癌細胞とで異なるか解析を行い、5hmCが乳管上皮細胞の癌化の指標となり得るか解析する。臨床乳癌の病理組織診断において、非癌細胞と癌細胞とを鑑別するのに有用なマーカーは未だ開発されていない。今後増加が予測される非浸潤癌の診断に有用な客観的マーカーが確立できれば、病理組織診断における過剰診断、過少診断を減らすことが可能となり、国民にとって福音となると同時に医療費の削減にも寄与できると考えられ、その意義は大きいと考えられる。

### 3. 研究の方法

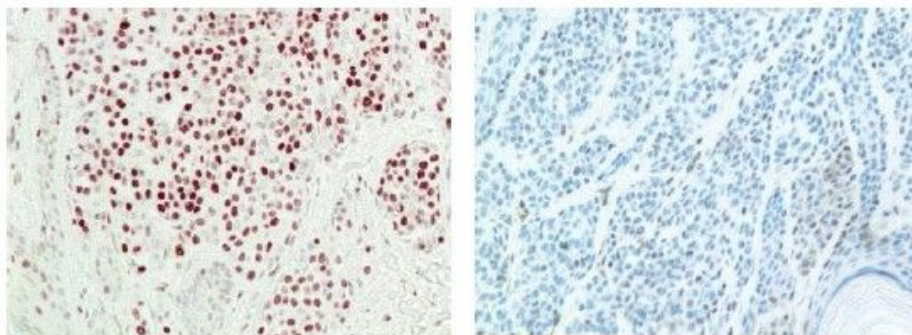
【対象】2009年～2013年に信州大学医学部附属病院で乳癌の手術を施行した症例から浸潤径1cm以上の浸潤癌70例(全例女性)を任意で抽出し、手術検体のパラフィン包埋標本から腫瘍部と非腫瘍部を抽出し、連続切片を作成した。研究開始に際しては、信州大学医学部医倫理委員会承認を得た(試験番号4091)。

【方法】5hmCの発現は、Anti-5-hydroxymethylcytosine(5-hmC) antibody [RM236](Abcam)を用いて、免疫染色法で評価した。陽性コントロールとして色素細胞性母斑を用い、陰性コントロールとして悪性黒色腫を用いた(Figure 1)( )。5hmCの正常乳腺組織の乳管上皮細胞と浸潤部の乳癌細胞それぞれ500個の核のうち、5hmC陽性の核の割合を定量的に評価した正常乳腺組織での5hmC発現と、年齢、閉経状況との関連を解析した。正常乳腺組織と乳癌浸潤部組織での5hmC発現を比較した。量的データの比較にはStudent-t検定、質的データの比較にはMann-Whitney検定を用い、 $p < 0.05$ を有意差ありとした。エストロゲン受容体(ER)、上皮細胞増殖因子受容体2型(HER2)、Ki67の免疫染色はそれぞれRoche Tissue Diagnosticの抗体を用いて行った。

Figure 1 5hmC免疫組織染色の陽性および陰性対照

色素性母斑(陽性対照)

悪性黒色腫(陰性対照)



### 4. 研究成果

#### (1) 解析した症例の臨床病理学的所見 (Table 1)

解析した症例は、全例女性で、平均年齢  $60.3 \pm 12.6$  歳。閉経前23例(32.9%)、閉経後47例(67.1%)。浸潤径は  $2.22 \pm 1.97$  cm、組織型は、浸潤性乳管癌62例(88.5%)、浸潤性小葉癌2例(2.9%)、特殊型6例(8.6%)。リンパ管侵襲は、Iy0 33例(47.1%)、Iy1以上37例(52.9%)、静脈侵襲は、v0 53例(75.7%)、v1以上17例(24.3%)。リンパ節転移陰性47例(67.1%)、陽性23例(32.9%)、浸潤性乳管癌の組織学的悪性度は、Histological grade 1 8例(12.9%)、grade 2 34

例(54.9%)、grade 3 20例(32.2%)。ER陰性29例(41.4%)、score 1 2例(2.9%)、score 2 0例(0%)、score 3 39例(55.7%)、HER2は、score 0 19例(32.9%)、score 1 12例(27.1%)、score 2 16例(22.9%)、score 3 23例(17.1%)。Subtypeは、luminal type 24例(34.3%)、luminal HER2 type 18例(25.7%)、HER2 type 12例(17.1%)、triple negative type 16例(22.9%)であった。

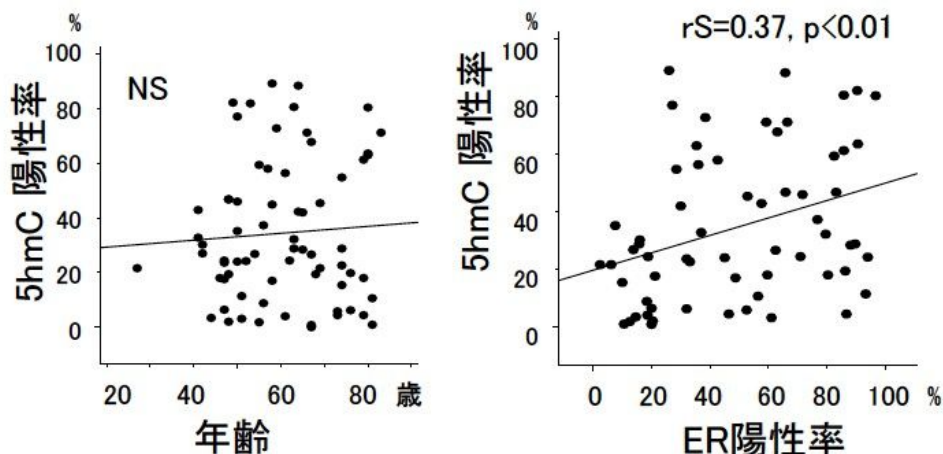
Table 1 解析症例の臨床病理学的特徴(n=70)

Age (y.o)	60.3 ± 12.6		ER	J-score 0	29 (41.4%)
Menopausal state	Premenopausal	23 (32.9%)		J-score 1	2 ( 2.9%)
	Postmenopausal	47 (67.1%)		J-score 2	0 ( 0.0%)
Invasive tumor size (cm)	2.22 ± 1.97			J-score 3	39 (55.7%)
Histological type	Invasive ductal	62 (88.5%)	HER2	0	19 (32.9%)
	Invasive lobular	2 (2.9%)	score	1	12 (27.1%)
	Special type	6(8.6%)		2	16 (22.9%)
ly	0	33 (47.1%)		3	23 (17.1%)
	≥1	37 (52.9%)	Subtype	Luminal	24 (34.3%)
v	0	53 (75.7%)		Luminal HER2	18 (25.7%)
	≥1	17 (24.3%)		HER2	12 (17.1%)
n	negative	47 (67.1%)		Triple Negative	16 (22.9%)
	positive	23 (32.9%)			
Histological grade (invasive ductal carcinomaのみ)	1	8 (12.9%)			
	2	34 (54.9%)			
	3	20 (32.2%)			

( 2 ) 非癌部乳腺組織の5hmC発現と患者背景因子との関連 (Figure 2)

非癌部乳腺組織での5hmC発現は、年齢に関わらず一様に高く、乳管上皮細胞のER陽性率と正の相関が認められた。

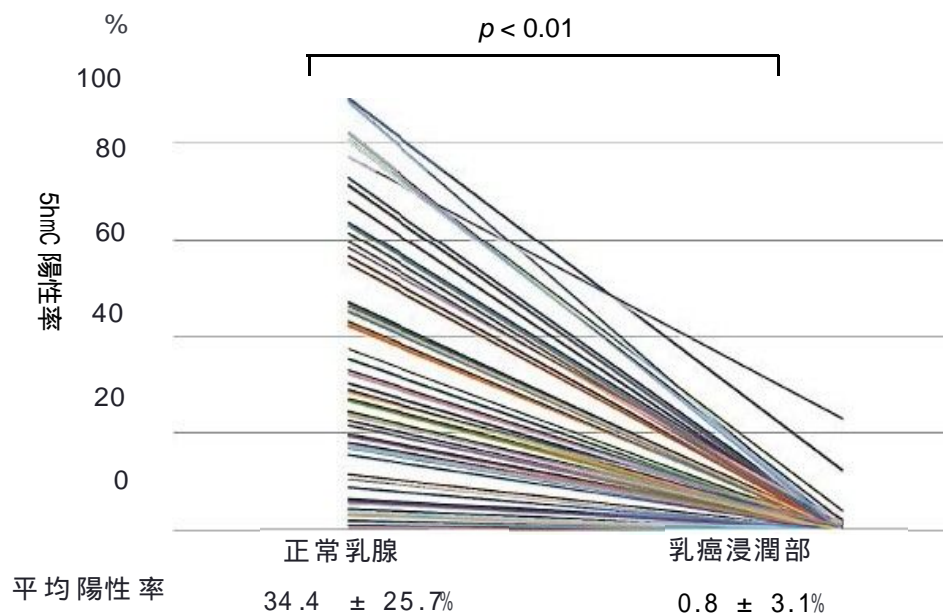
Figure 2 正常乳腺組織での5hmC発現と年齢およびER発現



( 3 ) 非癌部乳腺組織と乳癌組織の5hmC発現の比較 (Figure 3)

5hmCの陽性率は、全症例で非癌部乳腺組織に比べ、乳癌組織で低下しており、非癌部乳腺組織での5hmC陽性率  $34.4 \pm 25.7\%$ であったのに対し、乳癌浸潤部では  $0.8 \pm 3.1\%$ であり、乳癌浸潤部では有意に低下していた ( $p < 0.01$ )。

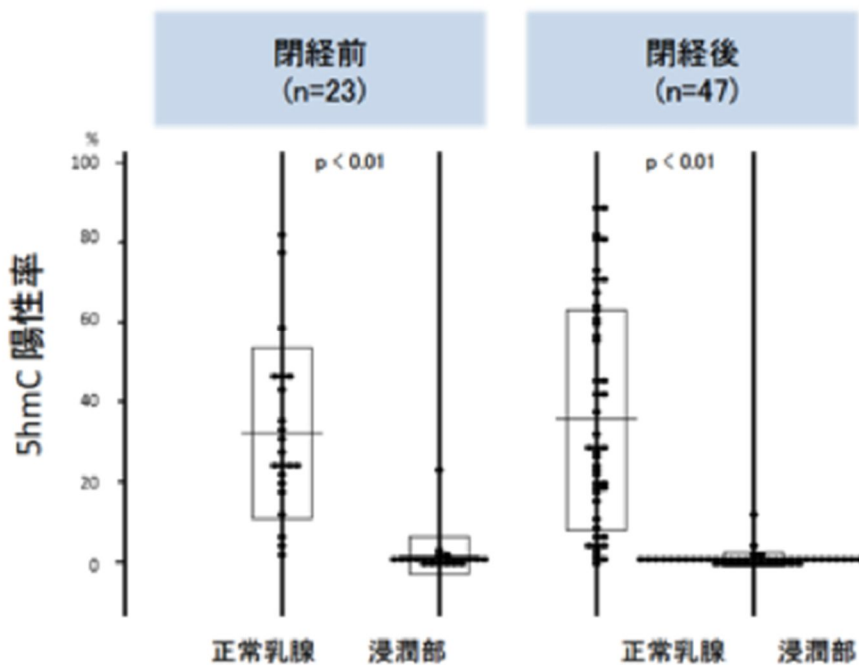
Figure 3 非癌部乳腺組織と乳癌浸潤部での 5hmC 発現の比較 (n = 70)



( 4 ) 閉経状況と非癌部乳腺組織および乳癌組織での 5hmC 発現の解析 (Figure 4)

5hmC 陽性率は、閉経前症例 (n = 23) の非癌部乳腺組織  $32.2 \pm 22.5\%$ 、乳癌浸潤部  $0.7 \pm 3.5\%$ 、閉経後症例 (n = 47) の非癌部乳腺組織  $33.4 \pm 26.5\%$ 、乳癌浸潤部  $0.76 \pm 2.0\%$  での 5hmC 陽性率  $32.2 \pm 22.5\%$  であったのに対し、乳癌浸潤部では  $0.7 \pm 1.0\%$  と、閉経状況に関わらず、乳癌浸潤部では有意に低下していた ( $p < 0.01$ )。

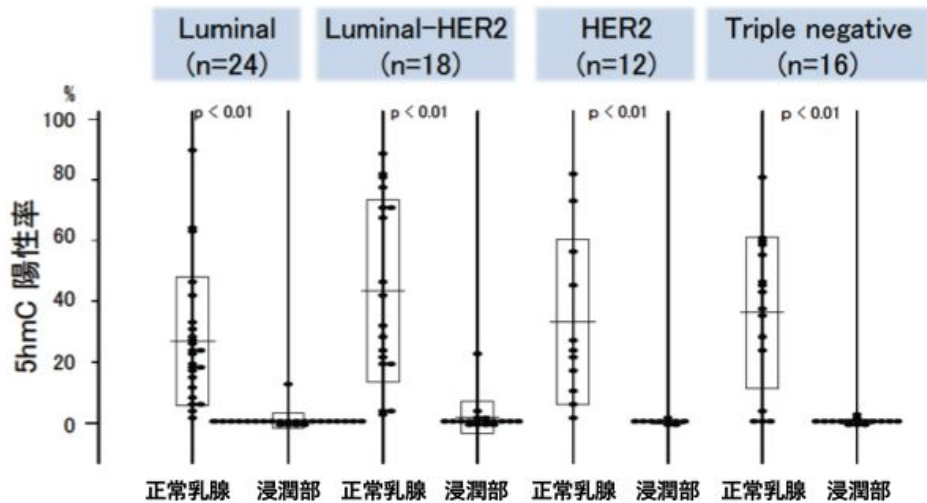
Figure 4 閉経状況と 5hmC 発現



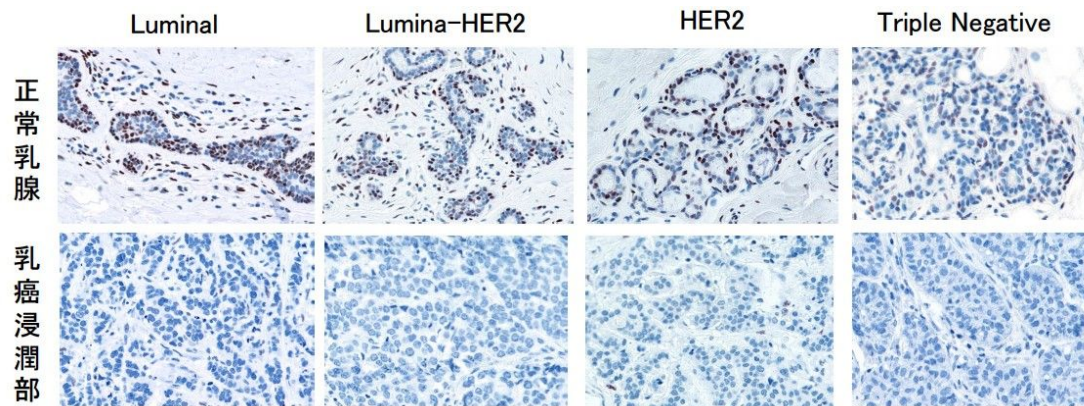
( 5 ) 乳癌の subtype と 5hmC 発現の解析 (Figure 5A, B)

5hmC 陽性率は、luminal type (n = 24)の非癌部乳腺組織  $26.1 \pm 15.5\%$ 、乳癌浸潤部  $0.5 \pm 2.5\%$ 、luminal-HER2 type (n = 18)の非癌部乳腺組織  $42.4 \pm 27.5\%$ 、乳癌浸潤部  $0.6 \pm 5.3\%$ 、HER2 type (n = 12)の非癌部乳腺組織  $35.3 \pm 25.3\%$ 、乳癌浸潤部  $0.5 \pm 1.3\%$ 、triple negative type (n = 16)の非癌部乳腺組織  $38.2 \pm 20.2\%$ 、乳癌浸潤部  $0.6 \pm 1.2\%$ と、subtype に関わらず、5hmC 発現は非癌部乳腺組織に比べ乳癌浸潤部では有意に低下していた( $p < 0.01$ )。

Figure 5 (A) 乳癌の subtype と 5hmC 発現



(B) 乳癌の subtype と 5hmC 免疫組織染色の代表的所見



( 6 ) 考察

正常乳管上皮においてER陽性率と5hmC陽性率は正相関することから正常乳管上皮細胞においては、DNA脱メチル化とERはいずれかが他方を制御している可能性が考えられる。一方、浸潤癌部における5hmC発現は、閉経状況や乳癌のsubtypeに代表される乳癌細胞の性質には依存せず、一様に癌細胞での低下が認められた。この結果から、DNA脱メチル化機構の異常が、乳管上皮細胞の癌化の要因の一つである可能性が示唆された。

さらに、今回の解析結果から、5hmC発現は閉経状況や乳癌のsubtypeによらず乳癌浸潤部の癌細胞で低下しており、DNA脱メチル化機構の異常が乳癌発生に関与している可能性が示唆され、5hmCの発現低下が乳癌細胞のバイオマーカーとして有用である可能性が示唆された。5hmCは細

胞の核に発現しており、免疫組織染色での評価は比較的容易である。5hmCの評価が、早期乳癌の客観的な病理組織診断の一助となる可能性が示唆される。

#### <引用文献>

Yang H, Liu Y, Zhang JY, et al. Tumor development is associated with decrease of TET gene expression and 5-methylcytosine hydroxylation. *Oncogene*. 2013;32:663-66

Haffner MC, Chaux A, Meeker AK, et al. Global 5-hydroxymethylcytosine content is significantly reduced in tissue stem/progenitor cell compartments and in human cancers. *Oncotarget*. 2011;2:627-37

Uchiyama R, Uhara H, Uchiyama A, et al. 5-Hydroxymethylcytosine as a useful marker to differentiate between malignant melanomas and benign melanocytic nevi. *J Dermatol Sci*. 2014;73:161-3

Wielscher M, Liou W, Pulverer W, et al. Cytosine 5-Hydroxymethylation of the LZTS1 Gene Is Reduced in Breast Cancer. *Transl Oncol*. 2013;6:715-21

Mikoshiba Y, Ogawa E, Uchiyama R, et al. 5-Hydroxymethylcytosine is a useful marker to differentiate between dermatofibrosarcoma protuberans and dermatofibroma. *J Eur Acad Dermatol Venereol*. 2016;30:130-1

#### 5 . 主な発表論文等

〔雑誌論文〕(計 0 件)

〔学会発表〕(計 2 件)

乳癌における DNA 脱メチル化経路における中間代謝産物である 5hmC 発現の意義

福島優子, 小野真由, 大場崇旦, 家里明日美, 花村徹, 伊藤勅子, 金井敏晴, 前野一真, 上原剛, 伊藤研一

第 115 回日本外科学会定期学術集会 (2017 年)

乳癌における DNA 脱メチル化経路における中間代謝物である 5hmC 発現の意義

福島優子, 小野真由, 大場崇旦, 家里明日美, 中島弘樹, 伊藤勅子, 金井敏晴, 前野一真, 上原剛, 伊藤研一

第 24 回日本乳癌学会学術総会 (2016 年)

〔図書〕(計 0 件)

〔産業財産権〕

出願状況 (計 0 件)

取得状況 (計 0 件)

〔その他〕

#### 6 . 研究組織

(1)研究分担者

なし。

(2)研究協力者

研究協力者氏名：伊藤 研一、福島 優子

ローマ字氏名： ITO Ken-ichi, FUKUSHIMA Yuko

科研費による研究は、研究者の自覚と責任において実施するものです。そのため、研究の実施や研究成果の公表等については、国の要請等に基づくものではなく、その研究成果に関する見解や責任は、研究者個人に帰属されます。