

令和元年6月14日現在

機関番号：14101

研究種目：挑戦的萌芽研究

研究期間：2016～2018

課題番号：16K15246

研究課題名(和文) マイクロMRIを応用したアミロイド血管症と微小病変のex vivoイメージング

研究課題名(英文) ex vivo imaging of cerebral amyloid angiopathy and its associated lesions using micro-MRI

研究代表者

富本 秀和 (Tomimoto, Hidekazu)

三重大学・医学系研究科・教授

研究者番号：80324648

交付決定額(研究期間全体)：(直接経費) 2,800,000円

研究成果の概要(和文)：アミロイドはアルツハイマー病(AD)の原因たんぱく質であるが、脳実質のみならず脳血管にも沈着してアミロイド血管症と呼称される。アミロイド沈着の結果、微小出血、微小梗塞など微小血管病変が生じるが、その病理変化の詳細は不明であった。本研究では、マイクロMRIで剖検脳を撮像し、脳アミロイド血管症に起因する微小血管病変を描出して画像病変に対応する病理変化の詳細を明らかにした。また、病変部位では脳血管に補体などの炎症関連分子が集簇することから、脳アミロイド血管症の血管破綻に脳内炎症が関与することを示した。

研究成果の学術的意義や社会的意義

脳アミロイド血管症は高率にアルツハイマー病に合併するが、それ自体も認知症の原因となる。従来の診断技術では脳アミロイド血管症を臨床的に診断するためには脳生検が必要であったが、本研究の結果から、脳アミロイド血管症を示唆する画像所見に対応する病理変化が明らかになった。この結果、必ずしも脳生検を行わなくてもMRIの画像所見から脳アミロイド血管症を診断する新たな診断技術の可能性が示された。

研究成果の概要(英文)：Amyloid is a protein causing Alzheimer's disease, and deposits not only in the neuropil but also in the blood vessels which leads to cerebral amyloid angiopathy (CAA). As a result of vascular amyloid deposit, various microvascular lesions such as microbleeds and microinfarctions may occur, but the exact pathomechanism of lesion development remained uncertain. In the present study, we applied micro-MRI technique to autopsied brains which enabled us to obtain radiological images of microvascular lesion due to CAA, and further delineated the pathological aspects of these images. In addition, we delineated contribution of neuroinflammation to the loss of vascular integrity, because in the sites of microvascular lesions, there was marked accumulation of inflammatory molecules including complement proteins.

研究分野：神経内科学

キーワード：マイクロMRI 脳アミロイド血管症 剖検脳 アミロイド 毛細血管

1. 研究開始当初の背景

CT・MRIなどの画像診断装置で観察される異常所見の意義について、従来は剖検所見から後方視的な検討がなされてきたが、発症後の修復機構や死後変化によって、微小な病変は同定しにくくなるといった問題があった。本研究ではマイクロMRIを利用し、剖検脳ブロックを *ex vivo* でMRI撮像し、その後病理標本を作製して病理学的検索を行い、画像所見の意義をリアルタイムに解明することを目的とした。

マイクロMRIの応用による *ex vivo* イメージングによって、画像・病理対応の検索は画期的に容易となる。画像所見に対応する微細構造の変化や分子病理の探索を通して、信号異常の病理学的背景、および発症に至る分子機構を明らかにする。

2. 研究の目的

脳葉限局型微小出血 (pure lobar MBs)、皮質微小梗塞 (CMI) はアミロイド血管症と関連し認知機能低下と強く相関する。我々はCMIの3T MRIによる画像化について報告してきたが、得られた画像情報が真にアミロイド血管症の病理変化を反映しているかは実証されていない。このため、画像病理対応の検索を行う方法論として、剖検脳ブロックをマイクロMRIで *ex vivo* 撮像し病理学的検索を行って画像所見の意義をリアルタイムに解明する方法論を確立する。

3. 研究の方法

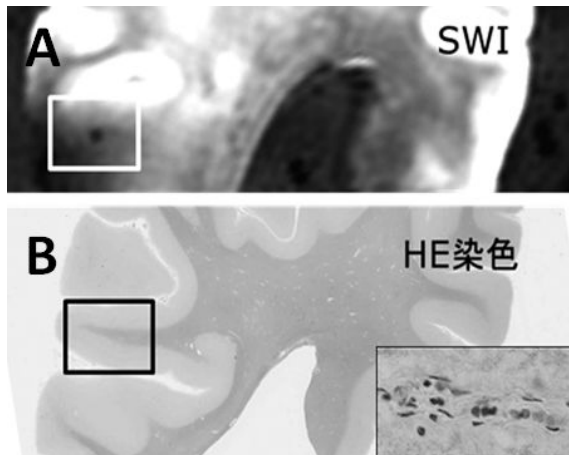
Ex vivo MRI撮影の後に脳ブロックを脱水してパラフィン包埋する。マイクロームでROIを含む深さまでの連続切片(6 μ m厚)を作成する。ヘマトキシリン・エオジン(HE)染色、鍍銀染色、髄鞘染色を含めた標準的な組織染色を行って画像病変近傍の病理変化を同定する。さらに、隣接切片はチオフラビン染色、抗アミロイド 40, 42 抗体、抗CD31抗体、GFAP抗体、抗CD68抗体などを一次抗体とする免疫染色を行い、画像病巣に生じている病理変化の分子機構を明らかにする。必要に応じて、100 μ m厚の厚切り切片を作成して、共焦点レーザー顕微鏡を用いて微小血管病変とアミロイド血管の3次元的相关を明らかにすることで、脳アミロイド血管症が微小病変を生じる機序に迫ることも検討する。

4. 研究成果

アミロイドはアルツハイマー病(AD)の原因たんぱく質であるが、脳実質のみならず脳血管にも沈着してアミロイド血管症と呼称される。アミロイド沈着の結果、微小出血、微小梗塞など微小血管病変が生じるが、その病理変化の詳細は不明であった。本研究では、マイクロMRIで剖検脳を撮像し、脳アミロイド血管症に起因する微小血管病巣を描出して画像病変に対応する病理変化の詳細を明らかにした。図(A)は剖検脳ブロックのSWI画像であるが、枠内に低信号を示す小円形の病巣を認める。同部位を病理学的に切り出してHE染色を行ったものが図Bであるが、枠内に一致してヘモジデリンを有するマクロファージが血管周囲に集簇する病理所見を認めている。

さらに、二重蛍光免疫組織化学ではアミロイドが沈着する毛細血管部位では、補体などの炎症関連分子(補体、マクロファージスカベンジャー受容体、apoE)が共存

することを示した。



図A;剖検脳ブロックのSWI画像で枠内にMBs微小出血を認める。図Bはその対応切片のHE染色で、図Aに一致してヘモジデリンが沈着するマクロファージの血管周囲への集簇を認める(右下の挿入図)

以上より、画像・病理対応について検索を行って、画像所見の意義をリアルタイムに解明することに成功した。また、画像病変の対応病理を明らかにし、脳アミロイド血管症の患者脳では、出血や閉塞などの血管破綻の引き金として脳内炎症が関与することを示した。

5. 主な発表論文等

〔雑誌論文〕(計 10 件)

1. Shimada T, Shindo A, Matsuyama H, Yata K, Niwa A, Sasaki R, Ayaki T, Maki T, Wakita H, Tomimoto H. Chronic cerebral hypoperfusion upregulates leptin receptor expression in astrocytes and tau phosphorylation in tau transgenic mice. *Neurosci Lett*. 2019 Apr 4;704:133-140. doi: 10.1016/j.neulet.2019.04.009. [Epub ahead of print] (査読有)
2. Ii Y, Maeda M, Ishikawa H, Ito A, Matsuo K, Umino M, Shindo A, Kida H, Satoh M, Niwa A, Taniguchi A, Tomimoto H. Cortical microinfarcts in patients with multiple lobar microbleeds on 3 T MRI. *J Neurol*. 2019 May 2. doi: 10.1007/s00415-019-09350-9. [Epub ahead of print] (査読有)
3. Matsuo K, Shindo A, Niwa A, Tabei K, Akatsu H, Hashizume Y, Akiyama H, Ayaki T, Maki T, Sawamoto N, Takahashi R, Oikawa S, Tomimoto H. Complement activation in capillary cerebral amyloid angiopathy. *Dement Geriatr Cogn Disord*. 2018 Feb 8;44(5-6):343-353. (査読有)
4. Ishikawa H, Ii Y, Niwa A, Shindo A, Ito A, Matsuura K, Sasaki R, Uno K, Maeda M, Tomimoto H. Comparison of Premortem Magnetic Resonance Imaging and Postmortem Autopsy Findings of a Cortical Microinfarct. *J Stroke Cerebrovasc Dis*. 2018 Oct;27(10):2623-2626 (査読有)
5. Matsuyama H, Ii Y, Maeda M, Umino M, Ueda Y, Tabei K, Kida H, Satoh M, Shindo A, Taniguchi A, Takahashi R, Tomimoto H. Background and distribution of lobar microbleeds in cognitive dysfunction. *Brain Behav*. 2017 Oct 16;7(11):e00856. (査読有)
6. Kida H, Satoh M, Ii Y, Fukuyama H, Maeda M, Tomimoto H. Detection of cerebral amyloid angiopathy by 3-T magnetic resonance imaging and amyloid positron emission tomography in a patient with subcortical ischaemic vascular dementia. *Psychogeriatrics*.

2017 ;17(1):70-72. (査読有)

7. Niwa A, Ii Y, Shindo A, Matsuo K, Ishikawa H, Taniguchi A, Takase S, Maeda M, Sakuma H, Akatsu Y, Hashizume Y, Tomimoto H. Comparative analysis of cortical microinfarcts and microbleeds using 3.0-tesla postmortem magnetic resonance images and histopathology. *J Alzheimers Dis.* 2017;59(3):951-959 (査読有)
8. Shindo A, Liang AC, Maki T, Miyamoto N, Tomimoto H, Lo EH, Arai K. Subcortical ischemic vascular disease: roles of oligodendrocyte function in experimental models of subcortical white-matter injury. *J Cereb Blood Flow Metab.* 2016;36(1):187-98 (査読有)
9. Ueda Y, Satoh M, Tabei K, Kida H, Ii Y, Asahi M, Maeda M, Sakuma H, Tomimoto H. Neuropsychological features of microbleeds and cortical microinfarct detected by high resolution magnetic resonance imaging. *J Alzheimers Dis.* 2016;53(1):315-25 (査読有)
10. Shindo A, Maki T, Mandeville ET, Liang AC, Egawa N, Itoh K, Itoh N, Borlongan M, Holder JC, Chuang TT, McNeish JD, Tomimoto H, Lok J, Lo EH, Arai K. Astrocyte-Derived Pentraxin 3 Supports Blood–Brain Barrier Integrity Under Acute Phase of Stroke. *Stroke.* 2016;47(4):1094-100 (査読有)

[学会発表] (計 16 件)

1. Hidehiro Ishikawa, Yuichiro Ii, Akihiro Shindo, Masayuki Maeda, Ai Ito, Maki Umino, Keita Matsuura, Akira Taniguchi, Hidekazu Tomimoto. Differentiation of cortical microinfarctions due to cerebral amyloid angiopathy from those caused by microembolism on 3T MRI. International Stroke Conference 2019, Hawaii, Feb.6-8, 2019
2. Hidehiro Ishikawa, Yuichiro Ii, Akihiro Shindo, Ai Ito, Ken-ichi Tabei, Hirofumi Matsuyama, Keita Matsuura, Maki Umino, Masayuki Maeda, Hidekazu Tomimoto. Comparative analysis of cortical microinfarcts on 3T MRI in patients with cerebral amyloid angiopathy and embolic stroke. 16th Asian Oceanian Congress of Neurology, Korea, Nov.8-11,2018
3. Hidekazu Tomimoto. Nosologic considerations on vascular dementia using SPECT and MRI 13th annual meeting of Taiwan Stroke Society(TSS) dinner symposium, Taiwan, Nov9-11,2018
4. Hidekazu Tomimoto Role of small vessel disease in the boundaries of large vessel disease and Alzheimer disease. 19th International Congress of Neuropathology, Tokyo, Sep23-28,2018
5. 富本秀和、微小脳血管病と片頭痛、第 43 回日本脳卒中学会学術集会、福岡、2018.3.15-18
6. 富本秀和、脳小血管病と脳卒中の未来地図、第 43 回日本脳卒中学会学術集会、福岡、2018.3.15-18
7. 富本秀和、心房細動と認知症、第 43 回日本脳卒中学会学術集会、福岡、2018.3.15-18
8. 富本秀和、血管性認知症 ; revisited、第 36 回日本認知症学会学術集会、石川、2017.11.24-26
9. 富本秀和、脳小血管病の病理と臨床症状、第 26 回日本脳ドック学会総会、福岡、2017.6.9-10
10. 富本秀和、【認知症医療の最前線】認知症の画像と病理 ; 診断精度の向上のために、第 59 回日本老年医学会学術集会、名古屋、2017.6.14-16
11. 富本秀和、脳小血管病の病態と診断 ~ 日本と欧米の違いも含めて第 42 回日本脳卒中学会、大阪、2017.3.16-19

12. 冨本秀和、脳アミロイド血管症の診療最前線、第8回日本脳血管・認知症学会総会（VAS-COG Japan 2017）、東京、2017.8.5
13. 冨本秀和、脳小血管病の病態と診断、第41回日本脳卒中学会総会、札幌、2016.4.14-16
14. 冨本秀和、認知症抑制は可能か？第5回臨床高血圧フォーラム、東京、2016.5.14
15. 冨本秀和、大脳白質病変は何を反映しているのか；MRI撮像法、評価法の比較による病態の理解第58回日本老年医学会学術集会、2016.6.8-10
16. 冨本秀和、血管性認知症診療の新展開。第35回日本認知症学会学術集会、東京、2016.12.1-3

〔図書〕(計 1 件)

冨本秀和: 血管性認知症. 認知症イメージングテキスト 画像と病理から見た疾患のメカニズム, 編集 冨本秀和, 松田博史, 羽生春夫, 吉田眞理, 医学書院, 2018, P116-131. 発行 2018年06月 ISBN978-4-260-03231-5

〔産業財産権〕

出願状況 (計 0 件)

取得状況 (計 0 件)

〔その他〕

ホームページ等 : なし

6. 研究組織

(1)研究分担者 : なし

(2)研究協力者

研究協力者氏名: 橋詰 良夫

ローマ字氏名: (Hashizume, Yoshio)

研究協力者氏名: 丹羽 篤

ローマ字氏名: (Niwa, Atsushi)

研究協力者氏名: 新堂 晃大

ローマ字氏名: (Shindo, Akihiro)

研究協力者氏名: 石川 英洋

ローマ字氏名: (Ishikawa, Hidehiro)

科研費による研究は、研究者の自覚と責任において実施するものです。そのため、研究の実施や研究成果の公表等については、国の要請等に基づくものではなく、その研究成果に関する見解や責任は、研究者個人に帰属されます。