

令和 3 年 6 月 17 日現在

機関番号：82603

研究種目：基盤研究(C) (一般)

研究期間：2017～2020

課題番号：17K08733

研究課題名(和文)重症インフルエンザの立体電顕画像による微細形態の観察と病理学的・分子生物学的解析

研究課題名(英文) Three-dimensional electron microscopy images of severe influenza: observation of microscopic morphology and pathological and molecular biological analysis

研究代表者

中島 典子 (NAKAJIMA, NORIKO)

国立感染症研究所・感染病理部・室長

研究者番号：60333358

交付決定額(研究期間全体)：(直接経費) 3,700,000円

研究成果の概要(和文)：インフルエンザ関連死亡例の分子病理学的解析により、A/H1N1pdm09 亜型インフルエンザウイルス感染肺組織ではA/H3N2亜型と比較し、ウイルスゲノムが肺の末梢部位からも検出されること、びまん性肺胞傷害の肺病理像を呈することがあることがわかり、亜型により、重症化リスクが異なる可能性が示唆された。重症インフルエンザの病態において、単球マクロファージからインフルエンザウイルス抗原やゲノムが検出されても、ウイルス複製が起こっているか等については不明であったが、電子顕微鏡を用いた3D解析により、単球マクロファージと肺胞上皮細胞におけるウイルス粒子の局在や複製中間体構造の有無の相違が明らかになった。

研究成果の学術的意義や社会的意義

インフルエンザウイルスの亜型がインフルエンザ重症化因子の1つとして考えられるという結果は、インフルエンザで入院加療を要した際、亜型まで検査し、H1N1pdm09亜型感染の場合は、呼吸器症状の増悪に対し、早めに治療を開始することで重症化を予防できる可能性を示している点で意義がある。電子顕微鏡を用いた新しい解析方法により、重症インフルエンザの肺組織において、ウイルス粒子がどのような細胞とどのようにかかわっているかを明らかにし、ウイルスの病態を明らかにすることができたことは学術的意義があると考えられる。

研究成果の概要(英文)：Molecular pathological analysis of influenza-associated fatal cases showed that the viral genome can be detected in peripheral lung tissues infected with A/H1N1pdm09 subtype influenza virus compared with A/H3N2 subtype, and that the pulmonary pathological findings of diffuse alveolar damage may be different depending on the subtype. This suggests that the risk of severe disease may differ depending on the subtype.

In the pathogenesis of severe influenza, even though influenza virus antigens and genomes were detected in monocyte macrophages, it was unclear whether viral replication was occurring. 3D analysis using electron microscopy revealed differences in the localization of virus particles and the presence or absence of replication intermediate structures in monocyte macrophages and alveolar epithelial cells.

研究分野：ウイルス感染症の病理

キーワード：インフルエンザ 電子顕微鏡 剖検肺組織 微細構造 びまん性肺胞傷害 ARDS

1. 研究開始当初の背景

毎年冬季に流行するインフルエンザは、予後良好な疾患であるが、重症化し致死経過をとる場合がある。季節性インフルエンザに関連する死亡では、基礎疾患の増悪、細菌性肺炎、急性呼吸促迫症候群 (ARDS)、脳症、心筋炎症状などの併発がみられる。重症化の要因としてウイルス因子、宿主因子、共感染因子が考えられるが、詳細はわからないままである。2009 年パンデミックインフルエンザ以降の東京都監察医務院のインフルエンザ関連院外死亡者数において、H1N1pdm 亜型インフルエンザウイルス (以下 H1N1pdm) 流行年のほうが H3N2 亜型インフルエンザウイルス (以下 H3N2) 流行年よりも多く、H1N1pdm の肺病理像では生前 ARDS を併発していたことを示唆する硝子膜形成を伴うびまん性肺胞傷害を呈する例が多く見られた。インフルエンザ関連死亡を予防するためにも死亡の原因と重症化因子について剖検組織を用いた分子病理学的方法により解明することが必要であると考えられた。

季節性インフルエンザウイルスは、ヒト型レセプターである $\alpha 2, 6$ -Gal シアル酸が表出していない肺胞上皮細胞には感染しないため、原則として鳥インフルエンザのような原発性ウイルス肺炎は起こさない。例外的に、レセプター親和性に関与するヘマグルチニン (HA) 蛋白のアミノ酸変異 (D222G など) を有する H1N1pdm は、肺胞上皮細胞に表出する鳥型レセプターである $\alpha 2, 3$ -Gal シアル酸に結合し、原発性ウイルス肺炎を起こすことが知られている。実際、ARDS を併発し呼吸不全で死亡した H1N1pdm 感染剖検例の肺組織では H1N1pdm-D222G 変異体が増殖していた。近年、走査型電子顕微鏡 (SEM) による広領域の電顕写真をとることが可能となり、連続切片を用いて、ARDS の毛細血管の立体構造やウイルス感染細胞の立体構造を再構築することが可能となった。この方法を用いて H1N1pdm-D222G ARDS の肺病理像を解析することで新しい知見が得られることが期待された。

2. 研究の目的

インフルエンザ関連死亡症例の肺剖検組織材料等を用いて、重症化の要因として考えられるウイルス因子、宿主因子、共感染因子について病理学的・分子生物学的手法により解析する。さらに、H1N1pdm-D222G ウイルス肺炎の剖検肺組織におけるウイルス粒子、感染細胞の形態変化を、透過型電子顕微鏡 (TEM) と SEM を用いて解析する。また新しい電子顕微鏡技術である連続切片 SEM 法を用いた 3D 構造解析により各細胞中のウイルス粒子の分布を明らかにし、光学顕微鏡による解析では見いだせなかった重症インフルエンザウイルス肺炎の病態の解明につながる新しい知見を得る。

3. 研究の方法

(1) 重症インフルエンザの病理学的・分子生物学的解析

(材料)

インフルエンザ関連死亡例の剖検時に、鼻腔ぬぐい液、気管ぬぐい液、気管、肺 (左右上葉は肺門部に近い部分、左右下葉は末梢部分の計 4 か所) を採取した。一部を凍結保存し、残りを 4%PFA で固定した。

(方法)

1. 鼻腔ぬぐい液、気管ぬぐい液と凍結組織から RNA を抽出し、リアルタイム RT-PCR で A 型インフルエンザウイルスコピー数、インターナルコントロールとして β アクチンコピー数をしらべ、呼吸器組織内でのウイルス分布を調べた。
2. 肺病理像の評価を HE 染色、エラスティカマッソン染色により行った。
3. 免疫組織化学でウイルス抗原を組織切片上で検出した。

(2) 重症インフルエンザの立体電顕画像による微細形態の観察

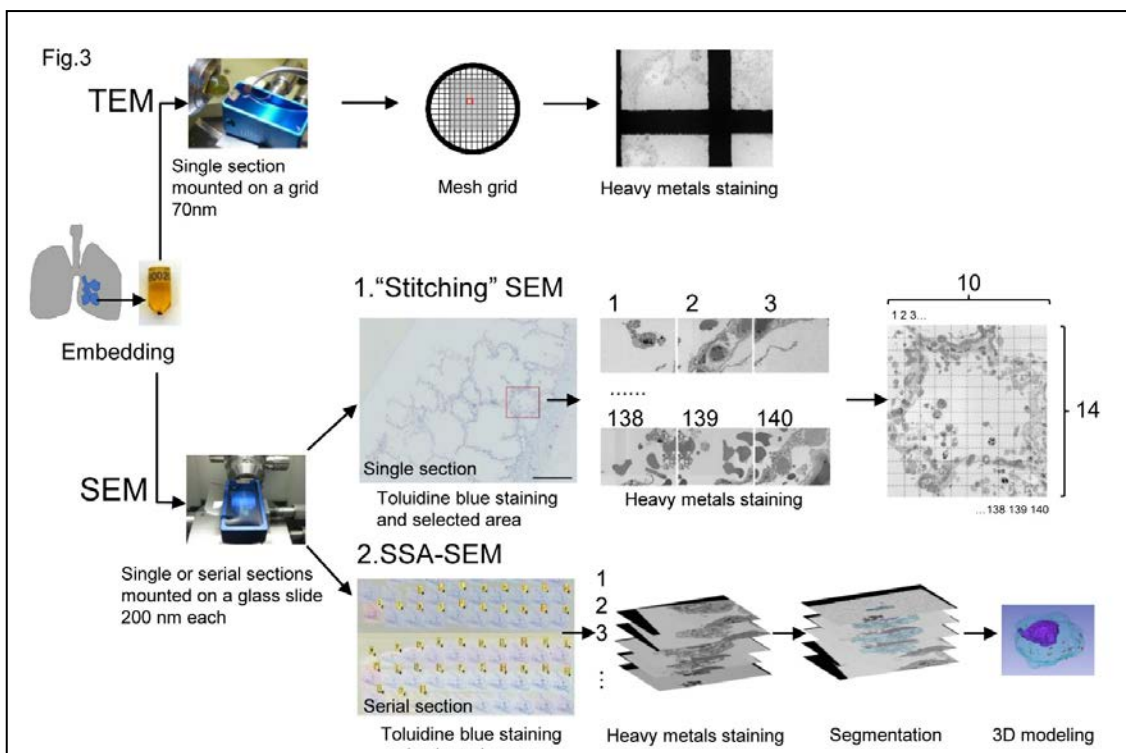
(材料)

国立感染症研究所感染病理部に保存してある H1N1pdm インフルエンザに併発した ARDS 剖検肺組織のグルタル固定エポキシ樹脂包埋標本およびホルマリン固定パラフィン包埋 (FFPE) 標本。

(方法)

1. TEM と SEM による微細形態の観察
2. SEM によるタイリング像：肺胞全体を観察するために、加速電圧 1.5kV、WD2mm、撮影倍率 $\times 3k$ の条件下で、 11×10 枚の画像をタイリング撮影した。その後、Fiji ImageJ を使用して画像のつなぎ合わせを行った。NDP.view2 閲覧ソフトを使用して画像を表示した。
3. 連続切片 SEM 法による肺胞上皮細胞、単球・マクロファージ、好中球の再構築：連続で撮影した画像は、Fiji ImageJ の 'StackReg' プラグインを使用して自動整列した。アライメント調節した画像は、目視で確認後、必要に応じて手動で修正した。その後、これらの画像を Adobe Photoshop CS5.1 にインポートし、3D 再構築する構造体 (細胞質、核およびウイルス) の領域の選択を行った。その後、これらの画像を Fiji imageJ を使用して 3D 再構成画像をサーフェスレンダリング法で作成した。

図 1 解析の流れ図



試料はトリミングした後、一部はTEM用にウルトラマイクロトームを用いて60~70nmの超薄切を行い、1%酢酸ウランとクエン酸鉛で染色した。SEM用には、ダイヤモンドナイフで200nmの厚さの連続切片に切削した。白金蒸着(MC1000、Hitachi、Japan)による導電性処理を施したスライドガラス上に、連続したリボン状切片を乗せ、切片を加温し37°C30分接着させた。これらの連続切片を光学顕微鏡で見るために、1%トルイジンブルーで染色し、スライドスキャナ(NanoZoomer、Hamamatsu Photonics、Japan)でスキャンし、閲覧ソフトNDP.view2(Hamamatsu Photonics、Japan)を用いて観察領域を選択した。切片を1%酢酸ウランで30分、クエン酸鉛で5分間染色した。これらの連続切片は、超高分解能電界放出形SEM(Hitach SU8010; Tokyo、Hitachi)を用いて、1.5kVの加速電圧下BSE(back scattered electron)検出器で観察し、連続薄切切片の観察領域の画像を取得。2560×1920ピクセルの画像は、7Kから9Kの倍率、3mmの作動距離で撮影した。

4. 研究成果

(1) 重症インフルエンザの病理学的・分子生物学的解析

2019年と2020年のインフルエンザシーズン15例のインフルエンザ関連院外死亡例を解析した。

Case	亜型	鼻	気管	右肺上	左肺上	右肺末梢	左肺末梢
1	H1N1pdm	NA	NA	3	1	3	3
2	H1N1pdm	4	4	3	3	4	3
3	H1N1pdm	6	5	5	3	4	4
4	H1N1pdm	5	6	4	4	3	2
5	H1N1pdm	6	4	2	3	1	0
6	H1N1pdm	4	5	3	2	3	3
7	H1N1pdm	5	5	3	3	4	4
8	H1N1pdm	5	0	1	3	4	4
9	H3N2	5	6	0	0	0	0
10	H3N2	7	5	2	0	0	2
11	H3N2	6	5	0	2	0	1
12	H3N2	6	6	1	1	0	1
13	H3N2	3	3	1	0	0	0
14	H3N2	4	3	1	1	0	0
15	H3N2	4	6	0	0	0	0

表 1 各検体中のインフルエンザウイルス量

A型インフルエンザウイルスコピー数/βアクチンコピー数×10⁵の指数でウイルス量スコアを示している

リアルタイムPCRにより亜型を決定したところ、H1N1pdmが8例、H3N2が7例であった。リアルタイムPCRによる各検体中のウイルスコピー数を表1に示す。

H1N1pdm、H3N2ともに鼻腔スワブ、気管スワブからウイルスゲノムは検出されたが、肺組織からの検出パターンに相違がみられた。H1N1pdmは肺の4ヶ所から検出され、下葉の末梢部分からもウイルスゲノムが検出されるのがわかった。H3N2感染の場合は、H1N1pdmと比較して肺組織から抽出されるウイルスゲノム量は少ないことがわかった。

肺病理所見は、15例すべてに気管支炎像が見られた。肺組織病理では、硝子膜を伴うびまん性肺胞傷害像は2例にみられ、ともにH1N1pdm亜型例であった。A型インフルエンザウイルスNP抗原の免疫組織化学では、H1N1pdm例で5例、H3N2例で4例が気管支・細気管支上皮細胞で抗原陽性であったが、H1N1pdm例では肺胞領域の上皮細胞で陽性である例がみられた。

(2) 重症インフルエンザの立体電顕画像による微細形態の観察

TEM像: H1N1pdm-D222Gウイルスの形態学的特徴は、エンベロープに囲まれた直径約100nmの球

状あるいは繊維状のいずれかの形をしており、ウイルス粒子表面から棘状に突出したスパイクが見られた。いくつかの II 型肺胞上皮細胞の核内に幅約 30nm の dense tubules が何本も見られた(図 2, 枠内)。dense tubules はウイルスの複製中間体との報告があり、その直径は 30.5nm、長さ 108~698nm(n=54)であった。肺胞中の dense tubules を観察したところ、II 型肺胞上皮細胞で 47.5%(n=40)見られたが、I 型肺胞上皮細胞 (n=21)や単球、好中球には見られなかった。

単球の小胞内には Filamentous 状並びに球形のウイルス粒子が観察された。Filamentous 状のウイルスは、径が約 75nm 長さは 676nm であり、球形のウイルスは、直径約 95nm であった。

図 2 TEM 像

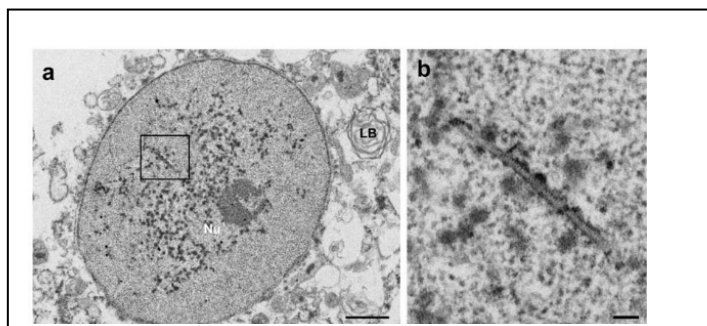



図 3 H1N1pdm インフルエンザ剖検肺組織の SEM image stitching



SEM image stitching は、TEM と同等の解像度の画像を繋ぎ合わせているため、HE の様に肺胞全体がわかる弱拡大像からウイルス粒子が見える高拡大像までを 1 枚の画像で観察することができる(図 3)。肺胞領域では、肺胞壁の大部分を覆う扁平の I 型肺胞上皮とその間に散在する lamellar body が特徴の II 型肺胞上皮が剥がれており、好中球や単球・ヘモジデリンを含むマクロファージが毛細血管内や間質・肺胞腔で見られた。ウイルス粒子は 3ヶ所に見られ(図 3↑赤)、TEM 画像で見られた核内の dense tubules を拡大しながら確認すると、この画像内においても多く見られた(図 3↑黒)。

Serial ultrathin section SEM images and 3D Reconstruction

剥離した II 型肺胞上皮細胞の 200 μ m の厚さの連続切片像を図 4 に示す。大きさ約 0.09 μ m³ の小胞(エンドソーム)内にウイルス粒子が見られ、連続切片の一部に核内 dense tubules と小胞内のウイルス粒子が同じ切片で見られた(図 4)。

単球の周囲にはウイルス粒子が密集しており、Filamentous 状のウイルスが多く見られ、一度に多くのウイルス粒子が入っていく様子が捉えられた。この細胞を 3D 画像にしてみると、所々小胞内にウイルスが侵入しており、細胞の外側にもウイルスが見られた(図 5)。

図4 肺胞上皮細胞とウイルス粒子

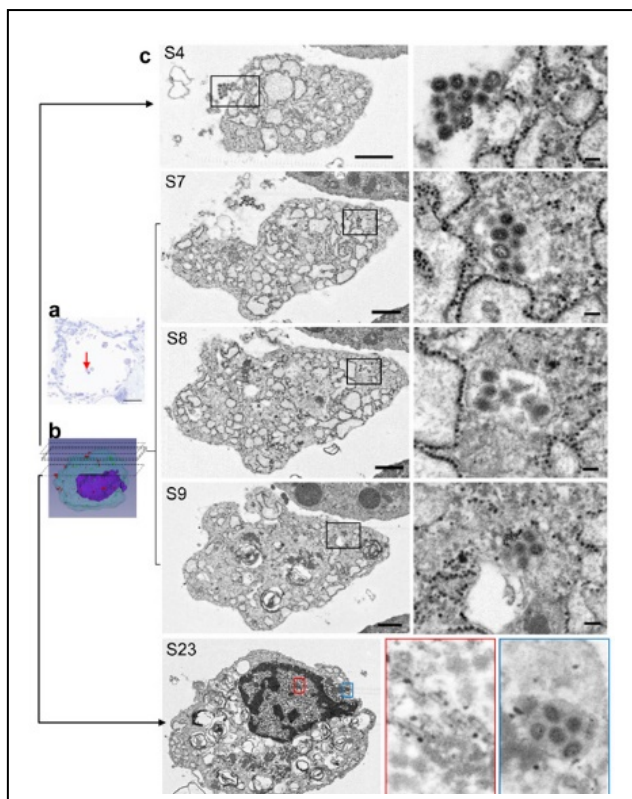
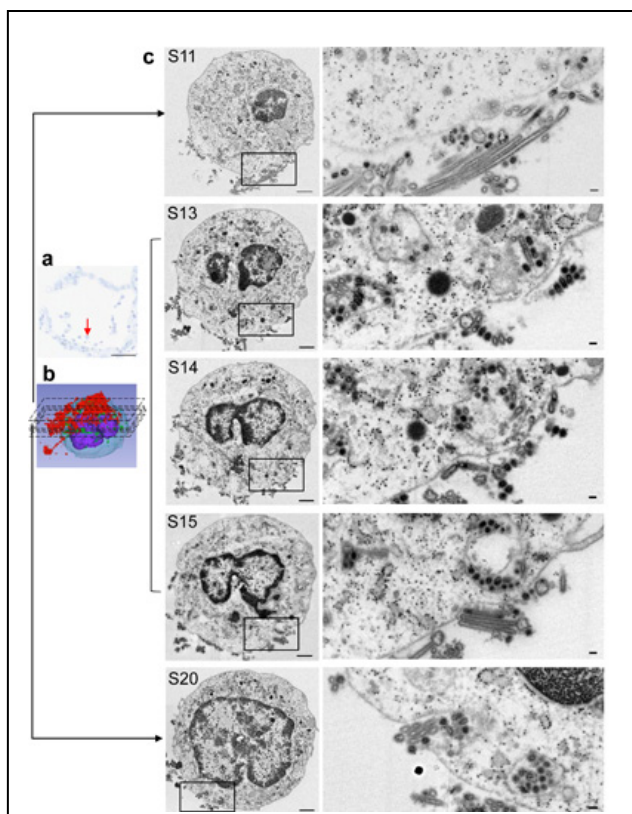


図5 単球とウイルス粒子



5. 主な発表論文等

〔雑誌論文〕 計6件（うち査読付論文 4件／うち国際共著 0件／うちオープンアクセス 4件）

1. 著者名 Nonaka Keisuke, Matsuda Yoko, Kakizaki Mototsune, Takakuma Shoichiro, Hamamatsu Akihiko, Sakashita Yasuhiro, Matsubara Tomoyasu, Murayama Shigeo, Ishiwata Toshiyuki, Yamanaka Noriko, Itabashi Mitsuyo, Takei Takashi, Nakajima Noriko, Hasegawa Hideki, Arai Tomio	4. 巻 72
2. 論文標題 Acute Liver Failure Associated with Influenza A Virus Infection: an Autopsy Case Report	5. 発行年 2019年
3. 雑誌名 Japanese Journal of Infectious Diseases	6. 最初と最後の頁 347 ~ 349
掲載論文のDOI (デジタルオブジェクト識別子) 10.7883/yoken.JJID.2018.494	査読の有無 有
オープンアクセス オープンアクセスとしている(また、その予定である)	国際共著 -
1. 著者名 Kataoka Michiyo, Ishida Kinji, Ogasawara Katsutoshi, Nozaki Takayuki, Satoh Yoh-Ichi, Sata Tetsutaro, Sato Yuko, Hasegawa Hideki, Nakajima Noriko	4. 巻 93
2. 論文標題 Serial Section Array Scanning Electron Microscopy Analysis of Cells from Lung Autopsy Specimens following Fatal A/H1N1 2009 Pandemic Influenza Virus Infection	5. 発行年 2019年
3. 雑誌名 Journal of Virology	6. 最初と最後の頁 -
掲載論文のDOI (デジタルオブジェクト識別子) 10.1128/JVI.00644-19	査読の有無 有
オープンアクセス オープンアクセスとしている(また、その予定である)	国際共著 -
1. 著者名 Feng Huapeng, Nakajima Noriko, Wu Li, Yamashita Makoto, Lopes Tiago J. S., Tsuji Moriya, Hasegawa Hideki, Watanabe Tokiko, Kawaoka Yoshihiro	4. 巻 10
2. 論文標題 A Glycolipid Adjuvant, 7DW8-5, Enhances the Protective Immune Response to the Current Split Influenza Vaccine in Mice	5. 発行年 2019年
3. 雑誌名 Frontiers in Microbiology	6. 最初と最後の頁 -
掲載論文のDOI (デジタルオブジェクト識別子) 10.3389/fmicb.2019.02157	査読の有無 有
オープンアクセス オープンアクセスとしている(また、その予定である)	国際共著 -
1. 著者名 Imai M, Yamashita M, Sakai-Tagawa Y, Iwatsuki-Horimoto Ki, Kiso M, Murakami J, Yasuhara A, Takada K, Ito M, Nakajima N, Takahashi K, Hasegawa H, Kawaoka Y, et al	4. 巻 5
2. 論文標題 Influenza A variants with reduced susceptibility to baloxavir isolated from Japanese patients are fit and transmit through respiratory droplets	5. 発行年 2019年
3. 雑誌名 Nature Microbiology	6. 最初と最後の頁 27 ~ 33
掲載論文のDOI (デジタルオブジェクト識別子) 10.1038/s41564-019-0609-0	査読の有無 有
オープンアクセス オープンアクセスとしている(また、その予定である)	国際共著 -

1. 著者名 中島典子	4. 巻 60
2. 論文標題 肺炎が原因で発症した急性呼吸促進症候群の病原体と予後予測因子の検討	5. 発行年 2019年
3. 雑誌名 小児科	6. 最初と最後の頁 1409-1418
掲載論文のDOI (デジタルオブジェクト識別子) なし	査読の有無 無
オープンアクセス オープンアクセスではない、又はオープンアクセスが困難	国際共著 -

1. 著者名 中島典子	4. 巻 36
2. 論文標題 インフルエンザ、SARS、MERS	5. 発行年 2018年
3. 雑誌名 病理と臨床 臨時増刊号	6. 最初と最後の頁 324-330
掲載論文のDOI (デジタルオブジェクト識別子) なし	査読の有無 無
オープンアクセス オープンアクセスではない、又はオープンアクセスが困難	国際共著 -

〔学会発表〕 計13件 (うち招待講演 3件 / うち国際学会 4件)

1. 発表者名 中島典子
2. 発表標題 重症呼吸器感染症の病理
3. 学会等名 第108回日本病理学会 (招待講演)
4. 発表年 2019年

1. 発表者名 野中敬介、松田陽子、柿崎元恒、高熊将一郎、松原知康、村山繁雄、中島典子、長谷川秀樹、新井富生
2. 発表標題 A型インフルエンザウイルス感染症に関連した急性肝不全の1剖検例
3. 学会等名 第108回日本病理学会
4. 発表年 2019年

1. 発表者名 Michiyo Kataoka, Kinji Ishida, Katsutoshi Ogasawara, Takayuki Nozaki, Yuko Sato, Hideki Hasegawa, Noriko Nakajima
2. 発表標題 Three-dimensional ultrastructural analysis of cells from lung autopsy case of A/H1N1pdm09 influenza virus infection
3. 学会等名 10th Edition of Options for the Control of Influenza (国際学会)
4. 発表年 2019年

1. 発表者名 Kiyoko Iwatsuki-Horimoto, Noriko Nakajima, Maki Kiso, Kenta Takahashi, Mutsumi Ito, Takashi Inoue, Machiko Horiuchi, Norio Okahara, Erika Sasaki, Hideki Hasegawa, Yoshihiro Kawaoka
2. 発表標題 The marmoset as an animal model of influenza
3. 学会等名 10th Edition of Options for the Control of Influenza (国際学会)
4. 発表年 2019年

1. 発表者名 Noriko Nakajima
2. 発表標題 Pathological findings of severe respiratory infections
3. 学会等名 Pediatric Scientific Conference celebrating the 50th Anniversary of Vietnam National Children's Hospital (招待講演) (国際学会)
4. 発表年 2019年

1. 発表者名 中島典子
2. 発表標題 重症呼吸器ウイルス感染症の病理
3. 学会等名 第108回日本病理学会
4. 発表年 2019年

1. 発表者名 野中敬介、松田陽子、柿崎 元恒、高熊将一朗、松原知康、村山繁雄、中島典子、長谷川秀樹、新井富生
2. 発表標題 A型インフルエンザウイルス感染症に関連した急性肝不全の1剖検例
3. 学会等名 第108回日本病理学会
4. 発表年 2019年

1. 発表者名 岩附研子、中島典子、木曾真紀、高橋健太、伊藤睦美、井上貴史、堀内真千子、岡原則夫、佐々木えりか、長谷川秀樹、河岡義裕
2. 発表標題 マームセットのインフルエンザ感染霊長類モデル動物としての検証
3. 学会等名 第161回日本獣医学会学術集会
4. 発表年 2018年

1. 発表者名 福山聡、趙東明、ジェイソン・シューメーカー、中島 典子、富田有里子、前村忠、ティアゴ・ロベス、渡辺登喜子、長谷川秀樹、河岡義裕
2. 発表標題 鳥インフルエンザA(H7N9)ウイルスの病原性における喫煙の影響
3. 学会等名 第66回日本ウイルス学会
4. 発表年 2018年

1. 発表者名 林紀乃、濱松晶彦、中島典子、長谷川秀樹、菊地洋介、朝倉久美子、早川輝、呂彩子、高田綾、齊藤一之
2. 発表標題 パンデミックシーズン終息後のA/H1N1pdm09インフルエンザウイルス感染症の行政解剖例
3. 学会等名 第106回病理学会総会
4. 発表年 2017年

1. 発表者名 中島典子
2. 発表標題 季節性および鳥インフルエンザウイルス感染症の病理
3. 学会等名 第160回日本獣医学会学術集会（招待講演）
4. 発表年 2017年

1. 発表者名 Michiyo Kataoka、 Kinji ishida、 Katsutoshi Ogasawara、 Takayuki Nozaki、 Yuko Sato、 Hideki Hasegawa、 Noriko Nakajima
2. 発表標題 Three-dimensional ultrastructural analysis of autopsy lung with A/H1N1pdm09 infection
3. 学会等名 第65回ウイルス学会学術集会
4. 発表年 2017年

1. 発表者名 Kino Hayashi、 Noriko Nakajima、 Sakurako Iwatate、 Kumiko Asakura、 and Akihiko Hamamatsu
2. 発表標題 Severe lung injury associated with A/H1N1pdm09 infection in the post-pandemic season
3. 学会等名 National Association of Medical Examiners 2017 Annual Meeting（国際学会）
4. 発表年 2017年

〔図書〕 計0件

〔産業財産権〕

〔その他〕

-

6. 研究組織

氏名 （ローマ字氏名） （研究者番号）	所属研究機関・部局・職 （機関番号）	備考
---------------------------	-----------------------	----

7. 科研費を使用して開催した国際研究集会

〔国際研究集会〕 計0件

8 . 本研究に関連して実施した国際共同研究の実施状況

共同研究相手国	相手方研究機関			
ベトナム	ベトナム国立小児病院			