

令和 2 年 5 月 27 日現在

機関番号：13601

研究種目：若手研究

研究期間：2018～2019

課題番号：18K16055

研究課題名(和文) 足底メラノーマの病態にせまる：物理刺激が足底の真皮マトリックスに及ぼす影響の解明

研究課題名(英文) Analysis of effects of mechanical stress on plantar dermal matrix

研究代表者

皆川 茜 (Minagawa, Akane)

信州大学・学術研究院医学系・助教

研究者番号：80467183

交付決定額(研究期間全体)：(直接経費) 1,900,000円

研究成果の概要(和文)：足底メラノーマと色素細胞母斑の検体を用いて、皮膚の厚さ、真皮の性状(主に弾性繊維の量と質)、メラノサイトの数などを、疾患ごと(メラノーマと色素細胞母斑)、病変の部位(踵とそれ以外)、患者年齢(高齢者と若年者)で比較した。高齢者のメラノーマでは真皮にエラスチカワンギーゾン染色で濃染する陽性物質の沈着が見られる症例があったが、定量的差異は検出できなかった。それ以外の項目でも有意な差は検出できなかった。

研究成果の学術的意義や社会的意義

日本人に多く生じる足底メラノーマの病態解明は、新しい治療法の開発などに不可欠である。足底メラノーマが踵などの荷重部に好発することから、足底メラノーマに対する物理刺激の関与が強く示唆された。本研究では足底メラノーマの皮膚検体を解析し、高齢者のメラノーマでは真皮にエラスチカワンギーゾン染色で濃染する陽性物質の沈着があることを示した。永年の物理刺激により、足底真皮の性状が変化する可能性が示唆されたが、詳細な検討は今後の課題である。

研究成果の概要(英文)：By using samples of plantar melanoma and melanocytic nevus, the measurements of the skin thickness, dermis properties (mainly elastic fibers), and the number of melanocyte in the epidermis were performed. Those items were compared between the site of the lesion (heel versus the other), patient age (elder versus younger), and the disease (melanoma versus nevus). In some elderly melanomas, the substance deposition was noticed in the dermis, which was positive for Elastica van Gieson stain, but no quantitative difference could be detected. No significant difference could be detected in other items.

研究分野：皮膚科

キーワード：メラノーマ 色素細胞母斑 悪性黒色腫 皮膚病理

様式 C - 19、F - 19 - 1、Z - 19 (共通)

#### 1. 研究開始当初の背景

体幹四肢のメラノーマでは紫外線の影響で遺伝子変異が多段階的に色素細胞母斑に蓄積され、メラノーマが発生する経路があると考えられる。一方、日本人など有色人種では足底などの紫外線非照射部位にメラノーマが多く生じる。足底メラノーマが踵などの荷重部位に集中して発症することが知られている。足底を含む掌蹠部位では荷重などの物理刺激がメラノーマの病態に関与していることが強く示唆されている。

#### 2. 研究の目的

本研究の目的は物理刺激が足底皮膚の真皮マトリックスに及ぼす影響を検証し、足底におけるメラノーマ発症のメカニズム解明の手がかりとすることである。患者の年齢やメラノーマへの罹患、足底の部位によって足底皮膚の真皮マトリックスの性状が異なることを病理組織学的に示し、物理刺激が足底皮膚の真皮マトリックスに及ぼす影響を検証する。

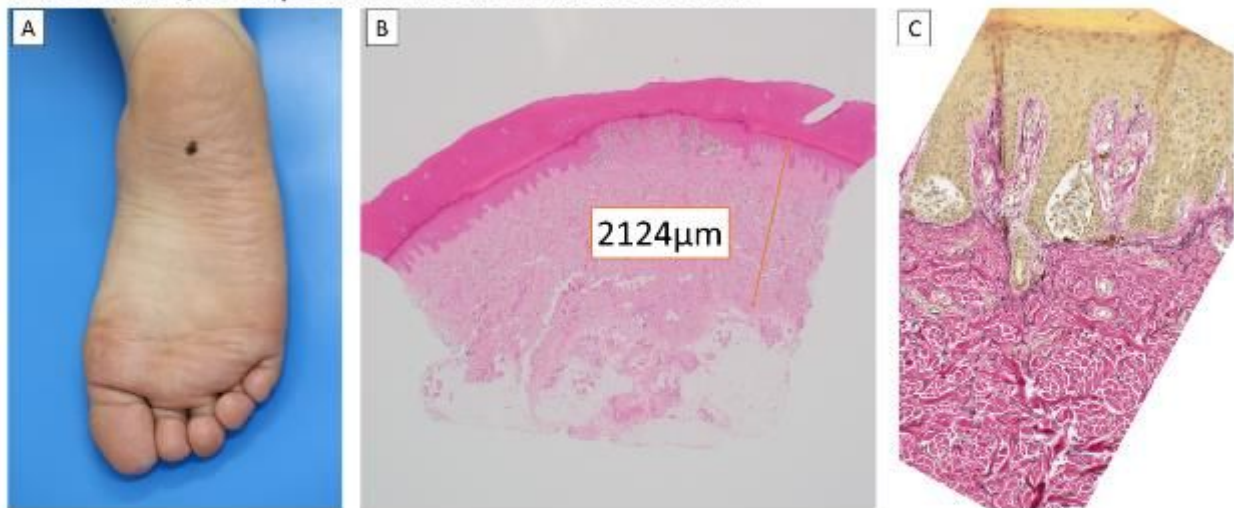
#### 3. 研究の方法

信州大学皮膚科を受診し、病変の切除術を受けた足底の表皮内メラノーマ、および色素細胞母斑の症例を抽出する。それぞれの症例について、年齢、性別、病変の詳細な部位、荷重の有無などについて、カルテから情報を抽出しリストを作成する。検体ブロックの良好なものから順に、病理標本作製し、H&E染色とともに、エラスチカワンギーゾン染色、S100タンパク、MART1、HMB45の免疫染色をおこなう。H&E染色標本で病変近傍の表皮および真皮の厚さを計測する。エラスチカワンギーゾン染色標本で真皮繊維の性状を観察し、定量化を試みる。S100タンパク、MART1、HMB45染色標本で、病変近傍の表皮内メラノサイトの定量化を試みる。

#### 4. 研究成果

疾患、足底における病変の部位、患者年齢による、病理所見の解析を行った。解析の結果、メラノーマと色素細胞母斑の足底の踵とそれ以外の部位の比較において、病変近傍の表皮および真皮の厚さに有意な違いは認められなかった。若年者と高齢者の比較において、病変近傍の表皮および真皮の厚さに有意な違いは認められなかった。高齢者の表皮内メラノーマでは、病変および病変近傍の真皮浅層にエラスチカワンギーゾン染色で濃染する陽性物質の沈着が見られる症例があったが、定量化による差異の検出手法を確立することができなかった。病変近傍の表皮内のメラノサイトはメラノーマにおいて、有意な増加は認めなかった。

### MN39:46F, compound nevus of rt. Foot sole

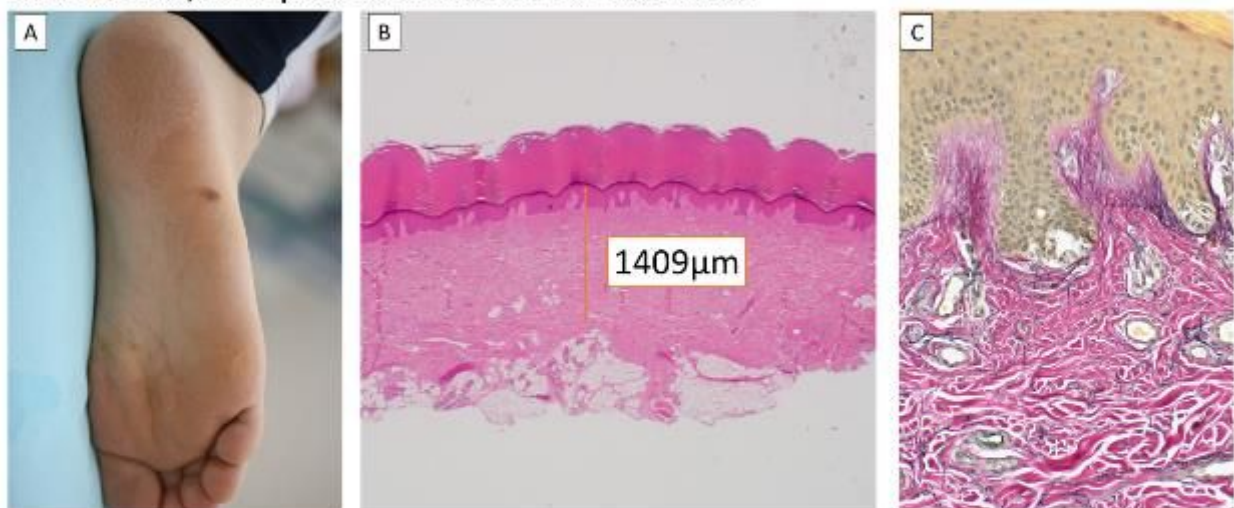


A:臨床写真。右足底踵部に6ミリ大の色素斑を認める。

B:病理標本H&E染色。複合母斑。表皮顆粒層から皮下組織直上までは2114μm。

C:病理標本Elastica van Gieson染色。真皮乳頭層に細繊維状の沈着物を認める。沈着物の分布は、病変部と無病変部、汗管周囲で差を認めない。

### MN36:41F, compound nevus of rt. Foot sole

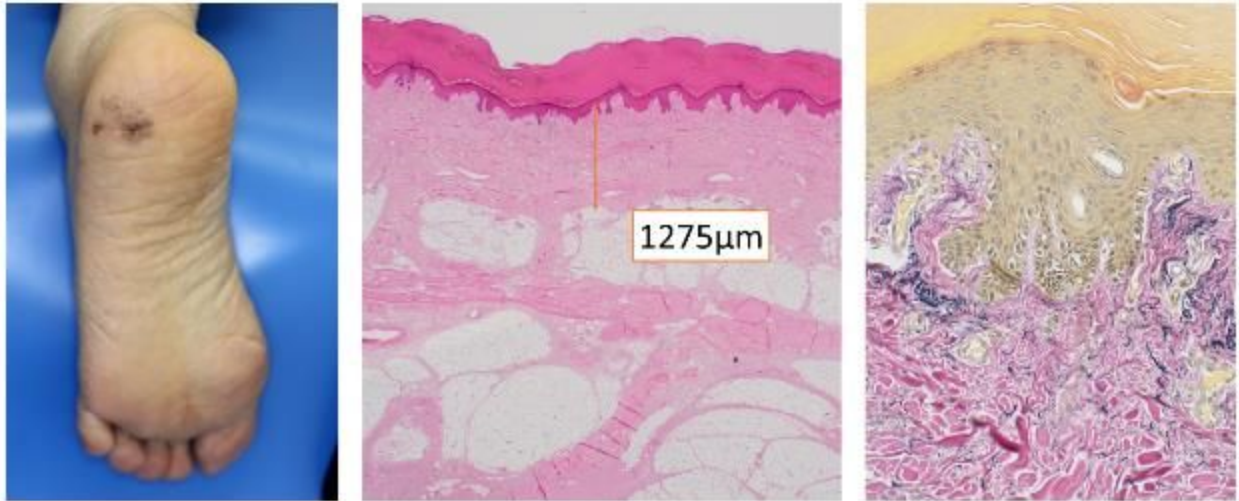


A:臨床写真。右足底踵部に8ミリ大の色素斑を認める。

B:病理標本H&E染色。複合母斑。表皮顆粒層から皮下組織直上までは1409μm。

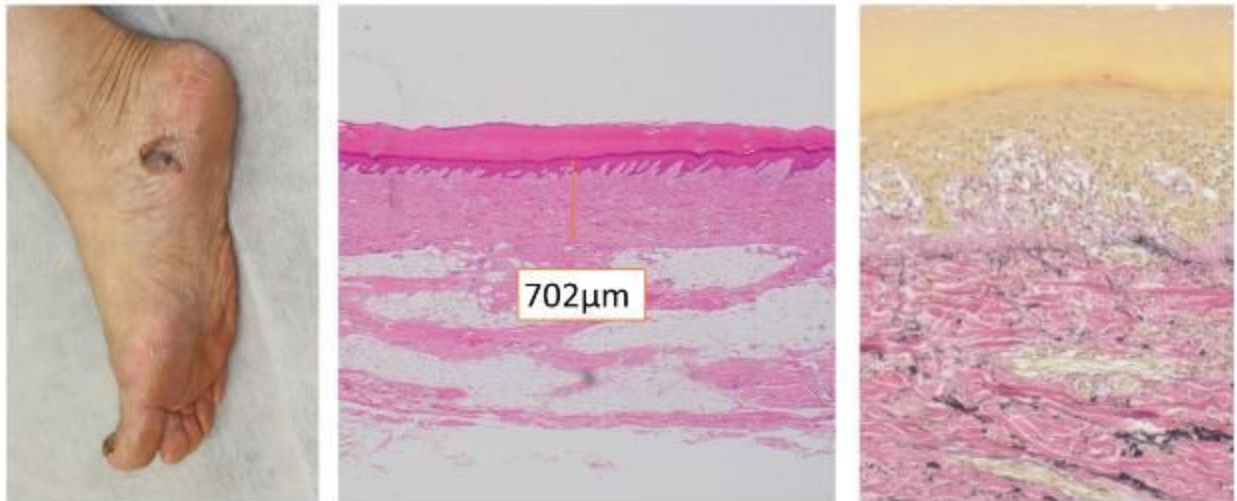
C:病理標本Elastica van Gieson染色。真皮乳頭層に細繊維状の沈着物を認める。沈着物の分布は、病変部と無病変部、汗管周囲で差を認めない。

MM02:83F, melanoma in situ of lt. Foot sole



A:臨床写真。左足底踵部の50ミリ大色素斑を認める。  
B:病理標本H&E染色。メラノーマ。表皮顆粒層から皮下組織直上までは1275µm。  
C:病理標本Elastica van Gieson染色。真皮乳頭層に凝集した糸くず状の沈着物を認める。沈着物の分布は、病変部や汗管周囲で減少する。

MM18:79F, early invasive melanoma of lt. Foot sole



A:臨床写真。左足底踵部の40ミリ大色素斑。  
B:病理標本H&E染色。メラノーマ。表皮顆粒層から皮下組織直上までは702µm。  
C:病理標本Elastica van Gieson染色。真皮網状層に凝集した糸くず状の沈着物を認める。沈着物の分布は、病変部で減少する。

5. 主な発表論文等

〔雑誌論文〕 計0件

〔学会発表〕 計0件

〔図書〕 計0件

〔産業財産権〕

〔その他〕

-

6. 研究組織

	氏名 (ローマ字氏名) (研究者番号)	所属研究機関・部局・職 (機関番号)	備考
--	---------------------------	-----------------------	----