

平成23年5月23日現在

研究種目：基盤研究（C）  
 研究期間：2007～2009  
 課題番号：19591674  
 研究課題名（和文）拡散テンソル画像によるびまん性軸索損傷の定量評価：予後判定の有効性の検証  
 研究課題名（英文）Utility of diffusion tensor imaging in the diffuse axonal injury for detecting white matter lesions and predicting long-term cognitive function  
 研究代表者 細田弘吉（HOSODA KOHKICHI）  
 神戸大学・医学研究科・准教授  
 研究者番号：90403261

研究成果の概要（和文）：拡散テンソル画像を用いて軽度から中等度のびまん性脳損傷 20 人の軸索の拡散異方性 (FA) を急性期に測定したところ脳梁膨大部の FA が有意に低下していた。さらに、急性期の脳梁膨大部と前頭葉白質の FA 低下が慢性期の認知機能障害と有意に関連していた。一方、新しい MRI 脳血流測定法 (ASL 法) を用いて正常人と頸動脈狭窄症患者の脳血流測定を実施し同法による非侵襲的な脳血流測定における有用性をほぼ確立できた。

研究成果の概要（英文）：

<<DTI study>> Twenty adult patients with mild to moderate traumatic brain injury (TBI) underwent diffusion tensor imaging. Fractional anisotropy of TBI was significantly lower than control in genu, stem and splenium of corpus callosum. Furthermore, reduction of fractional anisotropy in splenium and frontal white matter in acute stage was significantly associated with long-term cognitive dysfunction of mild to moderate traumatic brain injury. <<perfusion MRI study>> Arterial spin labeling (ASL) is an emerging technique for noninvasive measurement of cerebral perfusion. Twenty patients with carotid stenosis underwent cerebral blood flow (CBF) and vasoreactivity quantification by ASL to determine the utility of ASL in patients with cerebrovascular diseases. CBF and vasoreactivity by ASL agreed with SPECT. Furthermore, ASL could detect pathologic states, equivalent to SPECT. However, ASL tended to overestimate CBF values especially in high-perfusion regions. As a conclusion, ASL perfusion MR imaging is clinically applicable.

交付決定額

(金額単位：円)

	直接経費	間接経費	合計
2007年度	1,400,000	420,000	1,820,000
2008年度	700,000	210,000	910,000
2009年度	900,000	270,000	1,170,000
年度			
年度			
総計	3,000,000	900,000	3,900,000

研究分野：脳神経外科学

科研費の分科・細目：脳神経外科学

キーワード：MRI, 拡散テンソル画像, 頭部外傷, びまん性軸索損傷, arterial spin labeling, 脳血流

## 1. 研究開始当初の背景

びまん性軸索損傷は、従来のCT、MRIなどの画像診断法では診断困難である。ごく最近になってDTIを用いて特定の領域にROIを設定してFA値を調べるという手法が少数報告されているが、びまん性軸索損傷の病巣は特定領域にのみできる訳ではないため、ROI以外の部分での異常は検出できないのが欠点である。本研究の如く、脳の全領域を画像解析ソフトであるSPMを用いて解析する研究は未だ少ない。一方、急性期の頭部外傷症例のMRIを撮影できる施設は国内においていまだ限られているのが現状である。我々は、24時間いつでもMRI撮影可能な体制を有しており、2005年の第49回日本脳神経外科学会近畿支部学術集会と第64回および第65回日本脳神経外科学会総会においてSPMを用いたDTIによる急性期頭部外傷における白質病変検出の試みをpilot studyとして報告してきた。DTIと統計学的画像解析は最近発展著しい新技術であり、頭部外傷にとどまらず、広く脳血管障害や脳腫瘍など中枢神経系疾患すべてに対して汎用性に富む手法となり得る。また、事象関連電位(P300)は刺激の持つ情報の処理に動員される脳のリソースの量を反映しており、様々な脳活動を調べるのに有効な指標となりうる。最近の知見では、頭部外傷後にP300の潜時延長や消失が報告されており、高次脳機能を客観的に見る有力な方法の一つとなり得る。

## 2. 研究の目的

[1] 拡散テンソル画像 Diffusion Tensor Imaging (DTI)およびDTI tractographyを用いて軽度から中等度頭部外傷患者(15歳以上で、Glasgow Coma Scale (GCS)が9点以上)における軸索の拡散異方性を急性期に測定し、受傷後早期のDTI tractography所見や統計画像解析の手法(Statistical Parametric Mapping SPM)を用いて解析したDTIのパラメーター特にfractional anisotropy (FA)値によるびまん性軸索損傷 Diffuse Axonal Injury (DAI)の画像診断基準を確立する。

[2] 上記患者群において、急性期に脳損傷の生化学的マーカーである血清中のneuron-specific enolase (NSE)、S100B、myelin basic protein (MBP)を測定し、脳をmassとして捉え損傷を評価する。

[3] 上記の急性期画像診断基準と生化学的マーカーの相関を検討し画像診断の妥当性を検証する。

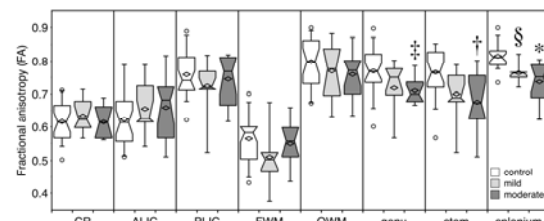
[4] 上記の急性期画像診断基準と予後(認知機能障害)および事象関連電位(P300)との

間に有意な関連性があるかどうかを調べ、その有用性を検証する。

## 3. 研究の方法

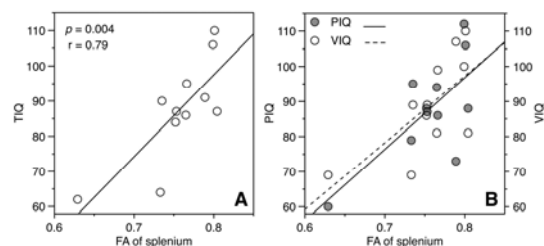
### (a) 対象症例

当院に入院する頭部外傷の患者のうち、15歳以上で、Glasgow Coma Scale (GCS)が9点以上、かつ、MRI撮影が可能な程度にvital signが安定している症例。ただし、頭蓋内血腫で開頭手術がなされたものを除外。また、GCS8点以下でもvital signが安定しておりMRI撮影が可能ならば対象に含めることとする。以上の患者から本研究に参加する同意を得た上で研究対象とする。意識障害の為に患者本人からの同意が不可能な場合は家族から同意を得ることとする。



### (b) MRI撮影法

MRIの撮影は受傷後24時間以内に行い、1.5T MR装置(Philips ZyroScan Intera 1.5T Power)を用いてDTIを施行する。撮影パラメーターはSingle Shot EPI-SE法(TR/TE 10060/87 ms, FlipAngle 90°), MPG軸6軸、b値1000 s/mm<sup>2</sup>, 加算回数4回、+SENSE 2.0, FOV 230mm, matrix 128x115, thickness 2.5 mm, slice gap 0 mm, Halfscan 0.607, +SPIRを用いる。得られたデータをpersonal computerに転送し、Philips Research Integrated Development Environment



(PRIDE)を用いて、fractional anisotropy (FA) mapを作成する。ベクトルの神経線維の軌跡への変換にはFiber Assignment by Continuous Tracking (FACT)法を使用し、3つのregion of interest (ROI)を病巣や錐体路(放線冠、内包、大脳脚、橋核)、脳梁などに設定しtractographyを施行、白質路を描出し病巣との関係を観察する。なお、

tractography の stop criteria は  $FA < 0.3$  及び隣接するベクトルの内積  $< 0.8$  に設定。

また、作成した FA map は、SPM2 (Statistical Parametric Mapping) を用いて標準化を行い、正常コントロール群と個々の頭部外傷症例を比較し、有意に FA 値が低下した voxel を t-検定にて検出する。なお、2004-2005 年にかけて、正常ボランティア 28 名 (男 13 人、女 15 人、平均 44 歳 [23-69 歳]) の DTI を撮影し、既に正常コントロールデータベースを構築済みである。

#### (c) 認知機能検査

受傷後 1 ヶ月、3 ヶ月、6 ヶ月の時点で以下に列挙する認知機能検査を施行する。

1. 簡易認知機能テスト (MMSE)
2. ウェクスラーベルビュー成人知能検査の改訂版 (WAIS-R)
3. 臨床痴呆評価尺度 (Clinical Dementia Rating; CDR)
4. Wechsler Memory Scale-Revised Test
5. Rey-Osterreith Complex Figure Test
6. Trail Making Test
7. Grooved Pegboard Test
8. Controlled Word Association Test
9. 事象関連電位 (P300) の測定

#### 予後との関連

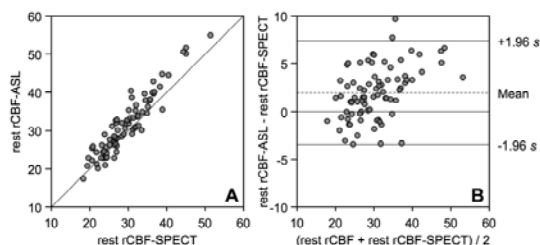
上記の結果と認知機能検査の結果および事象関連電位 (P300) との関連性を統計学的に解析する。

#### 4. 研究成果

我々は、拡散テンソル画像によるびまん性軸索損傷の定量評価を行い予後判定の画像診断基準の作成を目指して本研究を開始した。拡散テンソル画像 Diffusion Tensor Imaging (DTI) を用いて軽度から中等度のびまん性脳損傷 20 人における軸索の拡散異方性 (Fractional Anisotropy: FA) を急性期に測定した。びまん性脳損傷の患者は、正常者と比べて脳梁膨大部における FA 値が有意に低下していることが判明した。さらに、急性期の脳梁膨大部と前頭葉白質の FA 低下が慢性期の認知機能障害と有意に関連することも見出した。これらの結果を Journal of Neurosurgery に投稿し、accept された (2011 年掲載予定)。

一方、MRI のラジオ波で動脈の血流を標識する Arterial Spin Labeling (ASL) による新しい perfusion MRI 脳血流測定法 (以下、ASL 法) が近年開発されてきた。本法では、血液と脳実質の磁化に対して処理を施し、血液そのものをマーカーとする。これにより、被爆もせず、薬剤の投与も必要としない全く非侵襲的な脳血流測定法が可能となった。この方法を用いることによって、拡散テンソル画像とともに MRI を用いて測定でき、被験者への負担が軽減されることのみならず、被験者からの同意を得やすくなることから対象症例

の増加が見込まれ、格段に正確な画像診断基準を確立できる。新たに本研究に ASL による脳血流測定を加え、20-80 歳の正常ボランティアと頸動脈狭窄症患者の脳血流測定を実施し、ASL 法による脳血流測定における有用性をほぼ確立することができた。これらの結果を American Journal of Neuroradiology に投稿し、accept された (2011 年掲載予定)。



#### 5. 主な発表論文等

(研究代表者、研究分担者及び連携研究者には下線)

[雑誌論文] (計 2 件)

1. Matsushita M, Hosoda K, Naitoh Y, Yamashita H, Kohmura E: Diffusion tensor imaging in acute stage is useful to detect the white matter lesions and to predict the long-term cognitive prognosis of mild to moderate traumatic brain injury in adults. J Neurosurg 2011 (in press)
2. Uchihashi Y, Hosoda K, Zimine I, Fujita A, Fujii M, Sugimura K, Kohmura E: Clinical application of Arterial Spin Labeling MRI in patients with carotid stenosis -quantitative comparative study with SPECT-. AJNR Am J Neuroradiol September 2011 (in press)

[学会発表] (計 8 件)

(国際学会)

1. Matsushita M, Hara Y, Yamashita H, Hosoda K, Kohmura E: Detection of neurological (neuropathological) changes in white matter and evaluation of prognosis by diffusion tensor images. The 26th Annual National Neurotrauma Symposium, Orlando, 2008
2. Uchihashi Y, Hosoda K, Zimine I, Fujita A, Inoue S, Aihara H, Kawamitsu H, Aoyama N, Aoki H, Fujii M, Kohmura E: Comparison of CBF Measurement by ASL and SPECT in Patients with Carotid Stenosis. International Society for magnetic resonance in medicine (ISMRM) 17th Scientific Meeting & Exhibition, Honolulu, 2009
3. Hosoda K, Matsushita M, Kohmura E: Diffusion tensor imaging in the acute stage of mild to moderate head injury is useful to detect the white matter lesions and to predict

the long-term prognosis. The 2nd International Congress of Asia Oceania Neurotrauma Society, Tokyo, 2010

4. Uchihashi Y, Hosoda K, Zimine I, Yamamoto D, Aoyama N, Fujii, M, Kohmura E: Clinical application of Arterial Spin Labeling MRI in patients with carotid stenosis -quantitative comparative study with SPECT-. The 60th Congress of Neurological Surgeons, San Francisco, 2010

(国内学会)

5. 松下誠, 山本大輔, 太田耕平, 原淑恵, 山下晴央, 細田弘吉, 甲村英二: 拡散テンソル画像による頭部外傷における白質病変検出の試みと予後との関連 第31回日本神経外傷学会 シンポジウム3: 高次機能障害-病態の解明-, 大阪, 2008
6. 内橋義人, 細田弘吉, 藤田敦史, イワン・ジミー, 藤田敦史, 井上悟志, 青山信和, 神澤匡数, 川光秀昭, 青木一, 藤井正彦, 甲村英二: Arterial Spin Labeling (ASL)-MRIによる脳灌流画像の臨床応用 -SPECTとの比較-. 第38回日本神経放射線学会 シンポジウムIII 機能画像の有用性と限界, 水戸, 2009
7. 内橋義人, 細田弘吉, 藤田敦史, イワン・ジミー, 青山信和, 川光秀昭, 藤井正彦, 井上悟志, 甲村英二: ASL-MRIによる新しい脳灌流画像の臨床応用 -SPECTとの比較- 第38回脳卒中の外科学会総会 シンポジウム: 脳卒中画像診断の最先端, 松江, 2009
8. 内橋義人, 細田弘吉, Ivan Zimine, 藤井康彦, 青山信和, 甲村英二: ASL (QUASAR)法を用いた無侵襲脳灌流画像撮像法の臨床応用. 第39回脳卒中の外科学会総会 シンポジウム: 脳卒中の日常臨床における脳循環代謝画像: 有用性と限界, 盛岡, 2010

[図書] (計0件)

[その他] ホームページ等

## 6. 研究組織

### (1) 研究代表者

細田弘吉 (HOSODA KOHKICHI)  
神戸大学・医学研究科・准教授  
研究者番号: 90403261

### (2) 研究分担者

甲村英二 (KOHMURA EIJI)  
神戸大学・医学研究科・教授  
研究者番号: 30225388

藤井正彦 (FUJII MASAHIKO)  
神戸大学・医学部附属病院・准教授  
研究者番号: 00228959

### (3) 連携研究者