

令和 6 年 6 月 6 日現在

機関番号：82611

研究種目：基盤研究(C)（一般）

研究期間：2020～2023

課題番号：20K08068

研究課題名（和文）神経変性疾患と正常圧水頭症におけるMR解析を用いた脳脊髄液循環障害の病態解明

研究課題名（英文）MR analysis of brain parenchymal CSF flow disturbance in neurodegenerative diseases accompanying with normal pressure hydrocephalus

研究代表者

佐藤 典子 (Sato, Noriko)

国立研究開発法人国立精神・神経医療研究センター・病院 放射線診療部・部長

研究者番号：10322017

交付決定額（研究期間全体）：（直接経費） 3,300,000円

研究成果の概要（和文）：大脳基底核変性症やパーキンソン病において生前脳MRIでは正常圧水頭症の所見を示したが、死後脳MRIではその所見は消失していた。生前のMRI研究ではアルツハイマー型認知症患者において、アミロイドやタウが側頭・頭頂葉に沈着するに従って、脳間質液の流れの指標であるALPS indexが低下し、また脈絡叢の体積とアミロイド、タウとは共に正の相関を示した。また進行性核上性麻痺患者では、ALPS indexと脳幹白質体積に正の相関を認めた。よって神経変性疾患ではアミロイドやタウなどの脳内沈着により脈絡叢腫大や、脳間質液の流れの障害をきたし、脳室の拡大をもたらすことが推測された。

研究成果の学術的意義や社会的意義

神経変性疾患におけるPET分子イメージングは、直接脳内沈着物を描出できるため、現在最も診断に有効な検査とされている。しかし一部の患者に対してしか保険適応にもなっておらず、研究ベースで高額な費用がかかり、一般の患者は享受できない現状である。一方MRIはより安価で多くの施設で試行可能である。かつMR撮像法と解析手法の進歩は目覚ましく、分子レベルの異常を指摘できるようになっている。今回の我々の研究はMRIを用いた神経変性疾患の病態解明に貢献したのと同時に、MRIとPETデータとの相関を示し、MRIの有効性をも示した。この研究を発展させれば、将来医療費の削減や早期診断、発症予防への貢献が期待される。

研究成果の概要（英文）：In patients with corticobasal degeneration and Parkinson's disease, antemortem brain MRIs showed normal-pressure hydrocephalus, but postmortem brain MRI showed that the findings disappeared. Premortem MRI studies have shown that, in patients with Alzheimer's disease, a negative correlation was observed between amyloid/tau deposition and the ALPS index, which is an index of cerebral interstitial fluid flow, in the temporal and parietal lobes. And a positive correlation was observed between the choroid plexus volume and amyloid/tau deposition. In patients with progressive supranuclear palsy, a positive correlation was observed between the ALPS index and brainstem white matter volume. Therefore, it has been speculated that amyloid/tau, etc. deposition in the brain causing choroid plexus swelling and impeding the flow of brain interstitial fluid, leading to enlargement of the ventricles.

研究分野：神経放射線

キーワード：MRI 神経変性疾患 glymphatic system

## 様式 C - 19、F - 19 - 1、Z - 19 (共通)

### 1. 研究開始当初の背景

進行性核上性麻痺やびまん性レビー小体型認知症などの神経変性疾患は、時に正常圧水頭症を合併し、脳脊髄液の循環障害を示唆する症例を経験するが、まだその病態はほとんど解明されていない。一方 MRI の撮像方法、解析手法の発展は目覚ましく、日々新しい手技が開発されており、微細な神経線維や神経細胞の変性や障害を鋭敏に捉えることができる。拡散テンソル画像(DTI :diffusion tensor imaging)や拡散先鋭度画像(DKI :diffusion kurtosis imaging)を用いて、近年脳実質内の間質液の動態、いわゆる glymphatic system を拡散画像から評価する DTI-ALPS(diffusion tensor image analysis along the periventricular space)という手法も開発された。また脳内の自由水画像(FWI :free water imaging)を検出することが可能となり、新しい解析手法が日々提唱されている。これらの手法を用いて神経変性疾患の病態、病理を推測する可能性が広がっている。

### 2. 研究の目的

アルツハイマー型認知症(AD)や進行性核上性麻痺(PSP)などの神経変性疾患において、DKI を用いた新しい MR 解析手法で FWI や DTI-ALPS を求め、臨床所見やアミロイドやタウなどの分子イメージングデータを合わせて解析し、脳内間質液の動態の変化などを含めた病態、病理を探索する。また生前脳と死後脳の MRI を撮像し、形態の変化を比較検討する。

### 3. 研究の方法

#### (1) AD を対象にした研究

FWI と DTI-ALPS が、AD 患者の神経炎症所見や脳内間質液動態の把握、評価に有用であるか検討する。対象はいずれも MRI で 3DT1WI 及び DKI(multi-shell,  $b=0.1000.2000$ )、アミロイド PET(11C-PiB-PET)、タウ/炎症 PET(18F-THK5351-PET)の撮影と神経心理学的検査(CDR, MMSE, MOCA, FAB)が施行された正常対照群と AD 群である。MRI の DKI より DTI-ALPS と FWI を求め、アミロイドやタウ/炎症 PET や心理検査との関連を検討した。また MRI の 3DT1WI で求めた脈絡叢の体積と、アミロイドやタウ/炎症 PET、心理検査との関連も検討した。

#### (2) PSP を対象にした研究

MR で DTI にて求めた DTI-ALPS を用い、PSP 患者にて脳内間質液の動態と脳の形態との関連を評価検討した。対象はいずれも MRI で 3DT1WI 及び DTI( $b=0.1000$ )と臨床評価(病歴や MMSE など)が施行された正常対照群と PSP 患者である。MRI の DTI より DTI-ALP を求め、病歴や 3DT1WI で求めた脳の灰白質や白質の体積との関連を検討した。

#### (3) 生前脳と死後脳の MRI の対比

死後脳 MRI は、剖検直後の検体をホルマリン液に浸した状態で容器に入れ空気を抜き、3T MRI 機器にて、3DT1WI、3D プロトン密度強調画像、3D FLAIR 画像、3D 位相差画像を撮像した。生前の頭部 MRI がある症例は、生前 MRI と比較した。

### 4. 研究成果

#### (1) AD 患者における脳間質液の動態とアミロイド・タウ/炎症 PET の検討

21 例の AD 患者と 36 例の正常対照者とした。すべての対象において、DTI-ALPS index と PiB PET で求めた standard uptake value ratio (SUVR)との相関を検索したところ、両側側頭葉、左の後頭葉皮質～頭頂葉皮質～帯状回に負の相関を認めた(図 1-1)。また DTI-ALPS index と THK PET の SUVR との間にも、両側側頭葉と右頭頂葉に負の相関を認めた(図 1-2)。つまり脳にアミロイドやタウが集積するほど ALPS-index は減少しており、その負の相関を示す部位が一般に AD でアミロイドやタウが集積しやすいといわれている部位に一致していた。アミロイドやタウの集積により glymphatic system が障害され、ALPS-index は glymphatic system の良い指標となりうると考えられた。

図 1-1

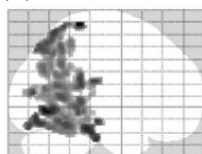
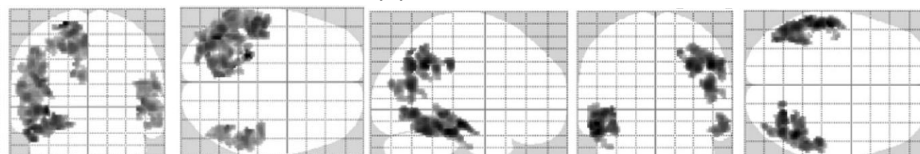


図 1-2



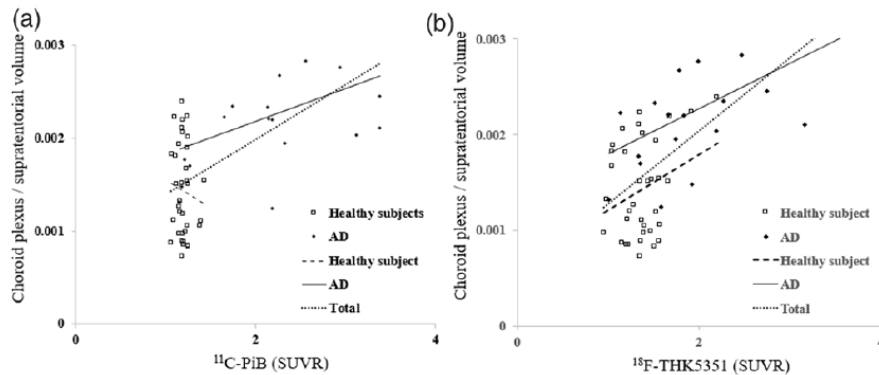
(2) AD 患者における脳内自由水とアミロイド・タウ/炎症 PET の検討

対象をアミロイド PET 陰性かつ CDR = 0 の健常群 40 例と、アミロイド PET 陽性の AD スペクトル群 31 例とした。FWI における健常者と患者との群間比較においては、海馬、海馬傍回、紡錘状回に AD スペクトル群の方が健常群に比べて有意に高値であった。また THK PET、PiB PET においては、前頭・側頭葉、後部帯状回の広い範囲で AD スペクトル群の方が健常群に比べて有意に高値であった。FWI と THK PET との相関解析では、側頭葉と後部帯状回において正の相関を認めたが、FWI と PiB PET では優位な相関が得られなかった。AD スペクトル群における FWI や PET と神経心理学的検査との相関関係では、MoCA-J と FWI 及び THK PET の間に、いずれも側頭葉と前頭前野で負の相関があり、FAB と FWI 及び THK PET の間に、概側頭葉、後部帯状回、楔前部で負の相関がみられた。しかし PiB PET においては心理検査との相関は認めなかった。よって FWI は、アミロイド PET よりも、タウ/炎症 PET や臨床症状に対して、より敏感な指標となりうると考えられた。

(3) AD 患者における脈絡叢とアミロイド・タウ/炎症 PET の検討

対象は、20 例の AD 患者と 35 例の正常者とした。AD 患者における脈絡叢の体積は、正常人と比較して優位に増加していた。また脈絡叢体積と、年齢・性・教育歴・脳のアミロイド・タウ/炎症 PET との相関を検討したところ（図 3）、健常者では年齢と正の相関を認めたが、その他では相関は認めなかった。一方 AD 患者ではタウ/炎症 PET と正の相関を認め、その他では相関は認めなかった。AD 患者と健常者全員を対象に検討したところ、脈絡叢の体積とアミロイド・タウ/炎症 PET 共に正の相関を認めた。以上より MR で簡便に測定できる脈絡叢の体積は、脳のタウ沈着の優れた指標となる可能性を示した。

図 3



(4) PSP 患者における脳間質液の動態と脳容積の検討

24 人の PSP 患者と 42 人の健常人とを対象とした。図 4-1 は PSP 群が正常群と比較して脳の体積が優位に減少している部位を示している。上段図 4-1a の灰白質解析では、側頭葉、前頭葉皮質の容積が減少し、下段図 4-1b の白質解析では、脳幹の容量が減少している。図 4-2 は PSP 患者における ALPS-index と脳の部分容積との相関を示したものである。上段図 4-2a の灰白質解析では、左の前頭葉に正の相関を、下段図 4-2b の白質解析では脳幹被蓋部に正の相関を認めた。また ALPS-index と脳室との体積とは負の相関を、橋の体積とは正の相関を示した（図 4-3）。つまり PSP において、ALPS-index と相関を認める部位が、前頭葉と脳幹被蓋というターゲット部位のみであり、ALPS-index は病気の進行とも強く相関するとが示唆された。

図 4-1

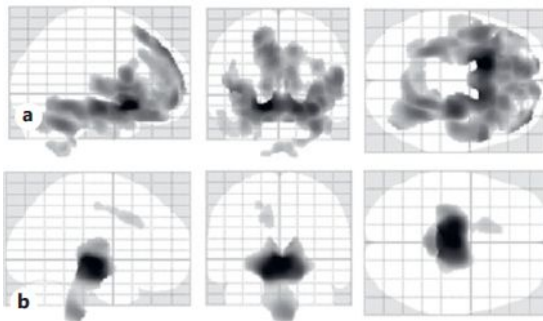
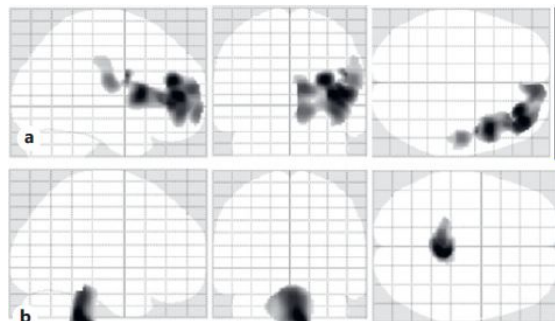
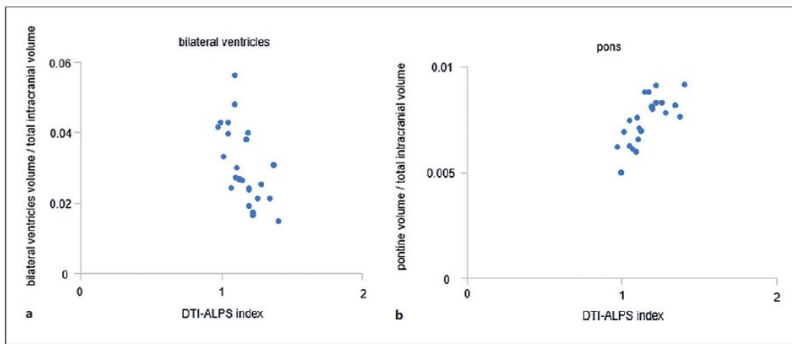


図 4-2





(5)生前脳 MRI と死後脳 MRI の対比

14 例の死後脳 MRI を撮像した。内訳は皮質基底核変性症 (CBD) とパーキンソン病 (PD) が 3 例ずつで、その他 1 例ずつ (神経軸索スフェロイド形成を伴う遺伝性軸索損傷 (HDLS)、神経核内封入体病 (NIID)、筋委縮性側索硬化症、Pompe 病など) であった。プロトン密度強調画像では生前のプロトン密度強調画像と類似した画像が得られ、皮髄境界や基底核の評価に適すると考えられた。位相差画像は生前と同様に鉄沈着は低信号を呈し、病理標本の KB 染色と類似した画像が得られ U-fiber の描出にも優れていた。生前脳と剖検脳の MRI を比較したところ、CBD の生前 MRI では、正常圧水頭症を示唆する、脳室の拡大と脳梁の菲薄化を認めたが、死後脳 MRI では脳室の拡大もなく、脳梁は正常で萎縮も認めなかった。一方 HDLS では生前と死後脳の形態の変化はなく、脳梁は菲薄化したままだった。以上の所見から CBD などの脳内にタウなどが沈着する変性疾患では、正常圧水頭症などの形態の変化は、沈着物によって脳間質液の動態が障害されて引き起こされる可能性があるかと推測された。

## 5. 主な発表論文等

〔雑誌論文〕 計7件（うち査読付論文 5件/うち国際共著 4件/うちオープンアクセス 2件）

1. 著者名 Ota M, Sato N, Nakaya M, Shigemoto Y, Kimura Y, Chiba E, Yokoi Y, Tsukamoto T, Matsuda	4. 巻 34(11)
2. 論文標題 Relationship between the tau protein and choroid plexus volume in Alzheimer's disease	5. 発行年 2023年
3. 雑誌名 Neuroreport	6. 最初と最後の頁 546-550
掲載論文のDOI（デジタルオブジェクト識別子） 10.1097/WNR.0000000000001923.	査読の有無 有
オープンアクセス オープンアクセスではない、又はオープンアクセスが困難	国際共著 該当する
1. 著者名 12.Ota M, Sato N, Takahashi Y, Shigemoto Y, Kimura Y, Nakaya M, Chiba E, Matsuda H.	4. 巻 36913933
2. 論文標題 Correlation between the regional brain volume and glymphatic system activity in progressive supranuclear palsy. Dement Geriatr Cogn Disord.	5. 発行年 2023年
3. 雑誌名 Dement Geriatr Cogn Disord.	6. 最初と最後の頁 1-7
掲載論文のDOI（デジタルオブジェクト識別子） 10.1159/000530075	査読の有無 有
オープンアクセス オープンアクセスではない、又はオープンアクセスが困難	国際共著 該当する
1. 著者名 Nakaya M, Sato N, Matsuda H, Maikusa N, Shigemoto Y, Sone D, Yamao T, Ogawa M, Kimura Y, Chiba E, Ohnishi M, Kato K, Okita K, Tsukamoto T, Yokoi Y, Sakata M, Abe O.	4. 巻 10;8(1)
2. 論文標題 Free water derived by multi-shell diffusion MRI reflects tau/neuroinflammatory pathology in Alzheimer's disease	5. 発行年 2022年
3. 雑誌名 Alzheimers Dement (N Y)	6. 最初と最後の頁 e12356
掲載論文のDOI（デジタルオブジェクト識別子） 10.1002/trc2.12356	査読の有無 有
オープンアクセス オープンアクセスとしている（また、その予定である）	国際共著 該当する
1. 著者名 Ota M, Sato N, Nakaya M, Shigemoto Y, Kimura Y, Chiba E, Yokoi Y, Tsukamoto T, Matsuda H.	4. 巻 90(1)
2. 論文標題 Relationships Between the Deposition of Amyloid- and Tau Protein and Glymphatic System Activity in Alzheimer's Disease: Diffusion Tensor Image Study.	5. 発行年 2022年
3. 雑誌名 J Alzheimers Dis.	6. 最初と最後の頁 295-303
掲載論文のDOI（デジタルオブジェクト識別子） 10.3233/JAD-220534	査読の有無 有
オープンアクセス オープンアクセスとしている（また、その予定である）	国際共著 該当する

1. 著者名 Shigemoto Yoko, Sone Daichi, Okita Kyoji, Maikusa Norihide, Yamao Tensho, Kimura Yukio, Suzuki Fumio, Fujii Hiroyuki, Kato Koichi, Sato Noriko, Matsuda Hiroshi	4. 巻 22
2. 論文標題 Gray matter structural networks related to 18F-THK5351 retention in cognitively normal older adults and Alzheimer's disease patients	5. 発行年 2021年
3. 雑誌名 eNeurologicalSci	6. 最初と最後の頁 100309 ~ 100309
掲載論文のDOI (デジタルオブジェクト識別子) 10.3233/JAD-220534	査読の有無 有
オープンアクセス オープンアクセスではない、又はオープンアクセスが困難	国際共著 -

1. 著者名 Suzuki Fumio, Sato Noriko, Sugiyama Atsuhiko, Iijima Keiya, Shigemoto Yoko, Morimoto Emiko, Kimura Yukio, Fujii Hiroyuki, Takahashi Yuji, Nakata Yasuhiro, Matsuda Hiroshi, Abe Osamu	4. 巻 48
2. 論文標題 Chorea-acanthocytosis: Time-dependent changes of symptoms and imaging findings	5. 発行年 2021年
3. 雑誌名 Journal of Neuroradiology	6. 最初と最後の頁 419 ~ 424
掲載論文のDOI (デジタルオブジェクト識別子) 10.1016/j.ensci.2021.100309	査読の有無 無
オープンアクセス オープンアクセスではない、又はオープンアクセスが困難	国際共著 -

1. 著者名 Suzuki Fumio, Sato Noriko, Sugiyama Atsuhiko, Iijima Keiya, Shigemoto Yoko, Morimoto Emiko, Kimura Yukio, Fujii Hiroyuki, Takahashi Yuji, Nakata Yasuhiro, Matsuda Hiroshi, Abe Osamu	4. 巻 48
2. 論文標題 Chorea-acanthocytosis: Time-dependent changes of symptoms and imaging findings	5. 発行年 2021年
3. 雑誌名 Journal of Neuroradiology	6. 最初と最後の頁 419 ~ 424
掲載論文のDOI (デジタルオブジェクト識別子) 10.1016/j.neurad.2019.11.006	査読の有無 無
オープンアクセス オープンアクセスではない、又はオープンアクセスが困難	国際共著 -

〔学会発表〕 計3件 (うち招待講演 0件 / うち国際学会 2件)

1. 発表者名 仲谷元、佐藤典子、松田博史、舞草伯秀、重本蓉子、曾根大地、山尾天翔、木村有喜男、千葉英美子、阿部修
2. 発表標題 Alzheimer's diseaseに対する脳MR Free water imaging解析 - タウ/神経炎症PETとの相関
3. 学会等名 第41回日本認知症学会学術集会
4. 発表年 2022年

1. 発表者名 Shigemoto Y, Sone D, Maikusa N, Kimura Y, Suzuki F, Fujii H, Sato N, Matsuda H
2. 発表標題 Voxel-based correlation of 18F-THK5351 accumulation with gray matter structural networks in cognitively normal older adults.
3. 学会等名 Alzheimer ' s Association International Conference ( 国際学会 )
4. 発表年 2022年

1. 発表者名 Shigemoto Y, Sato N, Kimura Y, Chiba E, Matsuda H
2. 発表標題 Structural network changes related to amyloid and tau depositions in cognitively normal older adults and Alzheimer ' s disease patients.
3. 学会等名 Asian Oceanian Nuclear Medicine Academic Forum ( 国際学会 )
4. 発表年 2022年

〔図書〕 計0件

〔産業財産権〕

〔その他〕

-

6. 研究組織

氏名 (ローマ字氏名) (研究者番号)	所属研究機関・部局・職 (機関番号)	備考

7. 科研費を使用して開催した国際研究集会

〔国際研究集会〕 計0件

8. 本研究に関連して実施した国際共同研究の実施状況

共同研究相手国	相手方研究機関