

機関番号：12602  
 研究種目：研究活動スタート支援  
 研究期間：2009～2010  
 課題番号：21890070  
 研究課題名（和文） 高磁場MRIを用いた脳梗塞に対する新たな血栓溶解療法の効果に関する基礎的研究  
 研究課題名（英文） A novel combination therapy of recombinant annexin 2 and low dose rtPA for acute ischemic stroke with employing MRI.  
 研究代表者  
 田中 洋次（TANAKA YOUJI）  
 東京医科歯科大学・医学部附属病院・助教  
 研究者番号：80323682

研究成果の概要（和文）：本研究ではラットの脳梗塞モデルにアネキシン 2（rAN2）と低容量組織プラスミノゲンアクティベーター（tPA）を組み合わせ投与し、脳梗塞急性期の新たな治療法としての有用性を検証した。その結果、本治療法は従来の標準量 tPA を投与する治療法と比べ、同等の血栓溶解効果・病変縮小効果を有し、なおかつ出血性合併症を抑制できる可能性が示唆された。

研究成果の概要（英文）：This study showed the efficacy of a novel combination therapy of recombinant annexin 2 and low dose tissue plasminogen activator (tPA) for acute ischemic stroke with employing MRI. The combination therapy could recanalize the occluded cerebral artery in rat stroke, resulted in decreasing the infarct volume model as well as the standard tPA therapy. Moreover, this therapy had less frequency of hemorrhagic complication than the standard rtPA therapy.

#### 交付決定額

（金額単位：円）

	直接経費	間接経費	合計
2009年度	1,090,000	327,000	1,417,000
2010年度	950,000	285,000	1,235,000
年度			
年度			
年度			
総計	2,040,000	612,000	2,652,000

研究分野：医歯薬学

科研費の分科・細目：外科系臨床医学・脳神経外科学

キーワード：脳虚血、血栓溶解療法、アネキシン2、MRI

#### 1. 研究開始当初の背景

脳梗塞は予防医学が重要な位置を占めるとともに、いったん発症した際には速やかな治療により可及的に症状を軽減させることが重要となる。近年脳梗塞の超急性期治療法として、tissue plasmin activator (tPA) の

経静脈投与が承認され、一定の成果を上げている。しかし tPA は同時に出血性の合併症発症率も上昇させる、いわば諸刃の剣である。従って tPA と同等の効果を有し、さらに合併症の発症率を抑制する新たな治療法の開発が急務である。

## 2. 研究の目的

本研究では、脳梗塞超急性期の血栓溶解療法として、アネキシン2と低容量tPAを組み合わせた新たな治療法について、その効果と出血性合併症の発症率を検証することが目的である。

## 3. 研究の方法

本研究ではまず下記の群についてそれぞれ比較検討を行い、アネキシン2とrtPAの混合投与について、その効果を判定した。

- 1) 生食投与群：比較対象として用いる
- 2) 低容量tPA（標準量の1/4）投与群
- 3) 標準量tPA投与群
- 4) アネキシン2+低容量tPA投与群（標準量の1/4量）

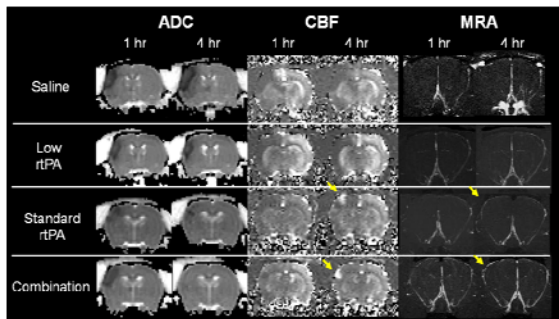
また上記の各群について

- 1) 急性期にMRIで梗塞巣・脳血流の経時的変化を観察した。またMRI血管撮影（MRA）で再開通の有無を確認した。
- 2) 48時間後に脳を摘出して、病理学的手法を用いて梗塞範囲・出血性合併症の有無と程度を測定した。
- 3) 免疫学的染色法を用いて、アネキシン2が脳局所に集積して直接作用していることを確認した。

さらに副次的な研究として、各ラットのMRI測定時にArterial spin labeling法（ASL法）とDynamic susceptibility contrast法（DSC法）という2種類の脳循環計測法を使用して、それぞれの方法における定量性を評価した。

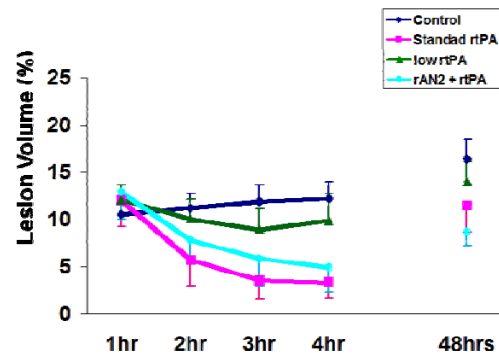
## 4. 研究成果

1) アネキシン+低容量tPA投与群と標準量tPA投与群では、そのほかの2群に比べ有意に病変の縮小および脳血流の改善を認めた。

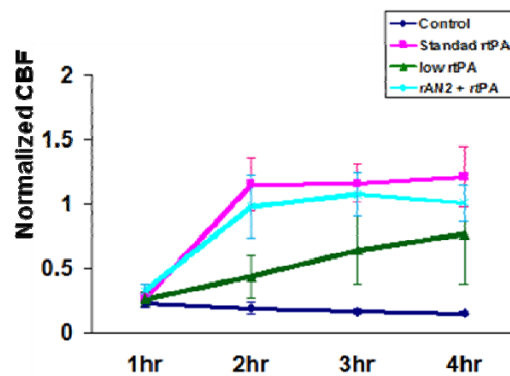


(図1) 各群の梗塞1時間後、4時間後のMRIによる病変の推移（ADC mapの低信号域）、脳血流（CBF）の推移、MRAによる再開通の様子を示す。アネキシン+低容量tPA投与群および標準量tPA投与群において、病変縮小効果と脳血流改善効果を認める

2) 48時間後の病理組織学的検討でも梗塞巣の大きさは同様の有意差を認めた。



(図2) 各群における病変体積の時間推移を示す。



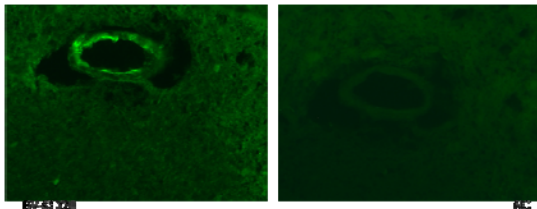
(図3) 各群の脳梗塞領域における血流変化を示す。

3) 一方でアネキシン+低容量tPA投与群では標準量tPA投与群に比べ、出血性合併症の頻度は減少した。

Group	Histological score				
	0	1	2	3	4
Saline (n=6)	5	0	0	1	0
low rtPA (n=6)	4	2	0	0	0
standard rtPA (n=6)	2	1	0	2	1
Combination (n=6)	4	1	0	1	0

(表) 各群における出血性合併症の割合を示す  
Histological score) 0=出血無し、1=顕微鏡下の出血が1個、2=顕微鏡下の出血が複数個、3=直視下に確認できる出血で周囲への圧迫が少ないもの、4=直視下に確認できる出血で周囲への圧迫が大きいもの

4) 免疫染色法ではアネキシン2が脳動脈の閉塞部位に集積していることが確認され、アネキシン2が局所で血栓溶解に直接関与している可能性が示された。



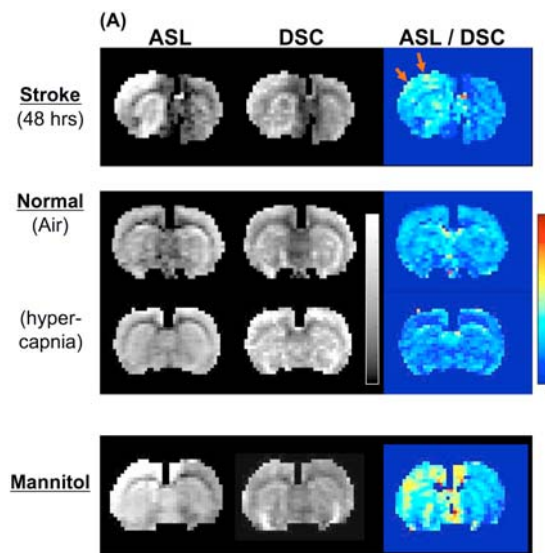
(図4) アネキシン2の免疫染色結果。左) アネキシン2+低容量 rtPA 投与群：血管内皮にアネキシンの集積を認める。 右) 生食投与群：アネキシン集積は認められない。

これらの結果から、アネキシン2と低容量rtPAを組み合わせた治療は、脳梗塞において直接的な血栓溶解作用を有し、その効果は現在標準治療となっているrtPA単独投与と比べ同等の効果があると考えられた。またさらに出血性合併症の発症が少ないことから、脳梗塞治療に極めて有用である事が示唆された。

#### <副次的実験結果>

ASL法とDSC法の定量性を検証した実験では

- 1) 正常領域における脳血流計測では両者が良い相関を示し、それぞれ定量性の高い計測法であると考えられた。
- 2) 一方で虚血後に再開通した領域では、脳血液関門破綻による水の透過性亢進が両者の計測値を過大評価させており、特にASL法ではより高値になると考えられた。



(図1) 脳血流マップを示す。上段の虚血後再灌流を起こしたラット (Stroke) ではASL法、DSC法ともに脳血流は過灌流となっていたが、その比はASL/DSC>1となった(矢印部位)。これは下段のマニトール (Mannitol) で脳血液関門を変化させたラットでも同様の結果となった。一方で中断のCO2負荷ラット(脳血液関門を変化させず、血流のみ上昇させる)ではASL/DSC比は安静状態

と同程度であった。

これらの事から、いずれの方法においても水の透過性の変化が脳血流値を変化させることが明らかとなり、この点を考慮した定量方法(脳血流量の算出方法)の確立が重要であると考えられた。

#### 5. 主な発表論文等

(研究代表者、研究分担者及び連携研究者には下線)

[雑誌論文] (計2件)

1. Tanaka Y, Nagaoka T, Govind N et al. Arterial spin labeling and dynamic susceptibility contrast CBF MRI in postischemic hyperperfusion, hypercapnia, and after mannitol injection. Journal of cerebral blood flow and metabolism. advance online publication, 22 December 2010
2. Nair G, Tanaka Y, Kim M, Olson DE, Thulê PM, Pardue MT, Duong TQ. MRI reveals differential regulation of retinal and choroidal blood volumes in rat retina. Neuroimage. 2011 Jan 15;54(2):1063-9. Epub 2010 Sep 17.

[学会発表] (計4件)

1. 田中洋次. MRI灌流画像による脳血流測定 of 検討 -hyperperfusionの定量性について-. 日本神経放射線学会. 2011年2月26日 東京
2. 田中洋次. 経時的脳循環モニタとしてのArterial Spin Labeling (ASL) MRIの可能性-. 第16回日本脳神経モニタリング学会. 2010年7月10日 東京
3. 田中洋次. (シンポジウム) 脳卒中の日常診療における脳循環画像. Dynamic susceptibility contrast MRI 灌流画像 (DSC-MRI) を用いた虚血性脳血管障害の診断. 日本脳卒中学会. 2010年4月17日 盛岡
4. 田中洋次. Arterial Spin Labeling MRI灌流画像による脳血流測定 of 検討 -hyperperfusionの定量性について-. 日本脳神経CI学会. 2010年2月11日 東京

#### 6. 研究組織

(1) 研究代表者

田中 洋次 (TANAKA YOJI)

東京医科歯科大学・脳神経外科・助教

研究者番号：80323682

(2) 研究分担者  
なし

(3) 連携研究者  
なし