

科学研究費助成事業（科学研究費補助金）研究成果報告書

平成 25 年 5 月 13 日現在

機関番号：12102

研究種目：基盤研究(C)

研究期間：2010～2012

課題番号：22611005

研究課題名(和文) MRAを用いた脳主幹動脈血管形状の自動解析—動脈硬化バイオマーカーとしての利用—

研究課題名(英文) Automated shape analysis of cerebral vessels from MR angiography images as a biomarker of atherosclerosis

研究代表者

増本 智彦 (MASUMOTO TOMOHIKO)

筑波大学・医学医療系・准教授

研究者番号：60302717

研究成果の概要(和文)：

MRIを用いた血管撮影(Magnetic Resonance Angiography: MRA)の画像データを対象として、コンピュータ支援診断の手法を用いて脳動脈の形状解析を行い、動脈硬化のバイオマーカーとしての可能性を検討した。

パイロットデータ10例を用いて、多値モルフォロジ処理による内頸動脈サイフオンの血管形状解析を行い、正常群と動脈硬化群で有意差が認められる特徴量を求め、shape regularity index of vessel (SRIV)と定義した。

引き続き、51例のMRA画像データを用いてSRIVの検証を行った。視覚的評価により血管形状をGrade0(不整なし)、Grade1(軽度の不整)、Grade2(高度の不整)の3群に分類してSRIVの比較を行ったところ、Grade0-2間、Grade1-2間で有意差が認められた。

今回求めたSRIVは、血管形状の視覚的評価との間にある程度の相関を示しており、血管形状の客観的な指標となりうると考えられた。

研究成果の概要(英文)：

The aim of this study is to develop a biomarker of atherosclerosis by computer-assisted shape analysis of cerebral arteries from MRA data.

First, we analyzed pilot data of 10 cases using multiscale morphological approach. We defined a feature value that caused a significant difference between a control group and an atherosclerosis group, as “shape regularity index of vessel (SRIV)”.

Second, 51 cases were selected as a validation data set and divided into three groups by visual evaluation of vessel wall (Grade 0: no irregularity, Grade 1: mild irregularity, Grade 2: severe irregularity). A significant difference was found in SRIV value between Grade 0 and 1, and between Grade 1 and 2.

We concluded that SRIV value had a correlation with vessel wall irregularity evaluated visually, and this value would be an objective biomarker of atherosclerosis.

交付決定額

(金額単位：円)

	直接経費	間接経費	合計
2010年度	700,000	210,000	910,000
2011年度	700,000	210,000	910,000
2012年度	500,000	150,000	650,000
総計	1,900,000	570,000	2,470,000

研究分野：医学物理学・放射線技術学

科研費の分科・細目：医学物理学・放射線技術学

キーワード：コンピュータ支援診断・MRI・動脈硬化・脳神経疾患

1. 研究開始当初の背景

脳血管疾患は、悪性新生物・心疾患に次ぐ日本における死因の第三位となっており、現代の医療においてこれを早期診断・予防することは重要である。脳血管疾患は脳梗塞・脳出血に大別され、その要因としては動脈硬化による脳動脈の閉塞や動脈瘤が挙げられる。

動脈硬化を評価する指標としては、各種血液検査（総コレステロール・中性脂肪・HDLなど）や画像検査（MRI・超音波）などがあり、診療あるいは脳ドックとして広く施行されている。この中で、MRIを用いた血管撮影（Magnetic Resonance Angiography : MRA）は、血管を非侵襲的に画像化することができ、脳動脈を直接評価する方法としてスクリーニング検査に適している。しかし、MRAによって脳動脈の異常を検出するためには、修練した医師が慎重に読影を行う必要があるため、一定の質を保つことが難しい。

一方、画像診断の分野では、コンピュータ支援画像診断（Computer Assisted Diagnosis : CAD）が様々な目的で研究されつつある。CADはコンピュータを用いて画像を解析し、病変の検出・病変の性状判断を自動的にを行い、医師の下す診断を支援することを目的とするものである。CADの研究が進んでいる分野としては、マンモグラフィにおける乳癌検出や胸部CTにおける肺癌検出などが挙げられ、既に臨床で成果を出しつつある。

CADの技術をMRAに応用した研究は国内外で散見され、我々もMRAを用いた脳動脈瘤の自動検出について過去に研究を行い、一定の成果を上げることができた。参考：平成15～16年度科研費（若手（B）、課題番号：15790655）

過去の研究は、脳動脈瘤や動脈の閉塞といった明らかな病変を自動的に検出して医師の診断を支援することを主眼としていたものが多い。一方実際の診療では、その前段階と言える動脈の形態異常（血管径の不規則な変化や血管壁の不整）も動脈硬化を反映した所見として重視されている。しかし、人間による視覚的な評価では、動脈硬化性変化が強い・弱いといった曖昧な診断しかできず、画像の持つ情報を有効に利用しているとは言い難い。

今回の研究では、過去に脳動脈瘤の自動検出に用いた手法を応用して、脳の主幹動脈の形態を自動的に数値化する手法を開発し、その結果を動脈硬化のバイオマーカーとして用いることが可能か否かを検討する。

2. 研究の目的

臨床MRI装置で一般的に行われているtime-of-flight (TOF) 法によるMRAを対象とする。

MRAの3DデータをPC上で解析し、脳動脈主幹部の形態変化を自動的に計測する方法を開発する。

血管径の変動、血管壁の凹凸などを数値化し、動脈硬化性変化を反映すると考えられる特徴量を算出する。これらの特徴量は、正常群と動脈硬化の患者群で異なることが予想される。

求められた指標と熟練した医師による視覚的な評価とを比較検討し、客観的な指標として用いることの妥当性を評価する。

さらに、その他の動脈硬化因子（生活歴、血液検査、頸動脈超音波検査など）との相関を求め、動脈硬化のバイオマーカーとして用いることの妥当性を検討する。

3. 研究の方法

(1)

脳MRAの画像データを効率よく取得して画像解析を行うために、研究分担者の増谷らが開発した汎用のコンピュータ支援診断システムを筑波大学附属病院に導入し、MRI装置で撮像された画像データを同システムに転送して血管形状の解析を行う環境を整備した。

(2)

パイロットデータとして、サンプルのMRA画像データ10例（正常群5例、動脈硬化群5例）を用いて、内頸動脈サイフォン内の血管形状解析を行うプログラムを開発した。解析にあたっては、画像データ内の対象となる部分を手動でROI設定し、一定閾値以上のボクセルを計測対象とした。

これらのボクセルにおいて、多値モルフォロジ処理による形状解析を行い、正常群と動脈硬化群で差が認められる特徴量を求めた。

(3)

上で求めた特徴量の有用性を検証するため、2012年に筑波大学附属病院で撮像された頭部MRA画像のデータを用い、51症例の左右内頸動脈102本を対象として形状解析を行った。それぞれの血管に対して、前項で求めた特徴量を算出した。

また、この特徴量の客観的指標としての妥当性を検討するために、血管形状の視覚的評価も行った。2名の観察者（放射線科専門医）がMRA画像を評価し、内頸動脈サイフォンの形状を3群に分類した（図1）。それぞれの群において、前述の特徴量に有意差があるかを

検討した。

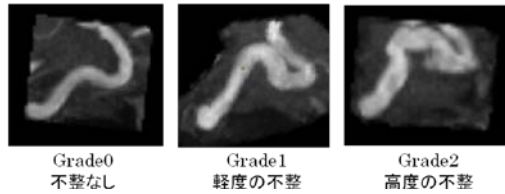
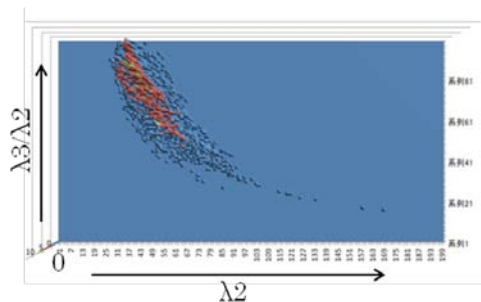


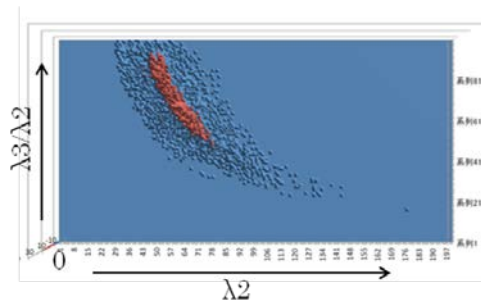
図 1

4. 研究成果

パイロットデータを用いた検討で、抽出した内頸動脈サイフォンの各ボクセルにおいて、多値モルフォロジ処理により 15 方向のサイズ計測およびテンソル近似により、同テンソルの 3 つの固有値 ($\lambda_1 \geq \lambda_2 \geq \lambda_3 > 0$) を求めた。このとき、 λ_2 および λ_3 が血管断面の長径と短径に相当し、 λ_2 はおよそその血管径を、 λ_3/λ_2 は血管断面の真円への近さを表すと考えることができる。対象ボクセル全てを処理し、横軸を λ_2 (\equiv 血管径)、縦軸を λ_3/λ_2 (\equiv 血管断面の真円度)、とする連合ヒストグラムを得たところ、血管形状が平滑な症例ではヒストグラムの分布がコンパクトになっているのに対し、形状が不整な症例では分布が広く認められた (図 2)。



血管形状が平滑な例



形状が不整な例

図 2

この分布の広がりやまとまりを相互情報によって数値化し、shape regularity index of vessel (SRIV) と定義した。本指標は、2 つの変数の間の関係が強いほど (ヒストグラムの分布がコンパクトであるほど) 高い値を示

すと予想される。

パイロットデータで SRIV を計算したところ、正常群: 0.793 ± 0.059 , 動脈硬化群: 0.952 ± 0.194 であり、 $p=0.039$ (<0.05) と有意差が得られた。

51 症例 102 本の内頸動脈を対象とした検討では、視覚的評価において、Grade0 (不整なし): 31 本, Grade1 (軽度の不整): 37 本, Grade2 (高度の不整): 34 本と分類された。算出した SRIV は、Grade0 で 0.945 ± 0.160 , Grade1 で 0.880 ± 0.119 , Grade2 で 0.794 ± 0.130 であり、Grade0-2 間, Grade1-2 間で有意差が認められた (図 3)。

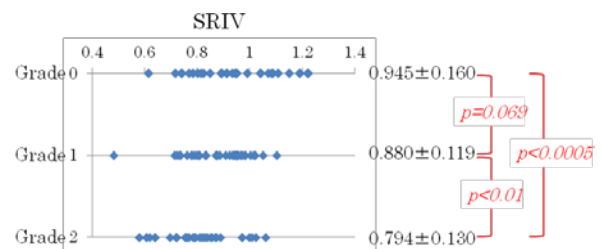


図 3

今回求めた SRIV は、血管形状の視覚的評価との間にある程度の相関を示しており、血管形状の客観的な指標となりうると考えられた。動脈硬化を表すバイオマーカーの 1 つとするべく、今後の検討を重ねたい。

5. 主な発表論文等

(研究代表者、研究分担者及び連携研究者には下線)

[学会発表] (計 1 件)

- ① 増本 智彦, 増谷 佳孝, 椎貝 真成, 他 頭部 MRA を用いた脳主幹動脈の血管形状不整の定量的評価に関する検討 第 40 回日本磁気共鳴医学会大会 2012/9/6 京都

6. 研究組織

(1) 研究代表者

増本 智彦 (MASUMOTO TOMOHIKO)
筑波大学・医学医療系・准教授
研究者番号: 60302717

(2)研究分担者

増谷 佳孝 (MASUTANI YOSHITAKA)

東京大学・医学部附属病院・講師

研究者番号：20345193