

科学研究費助成事業 研究成果報告書

平成 26 年 6 月 5 日現在

機関番号：17701

研究種目：基盤研究(B)

研究期間：2011～2013

課題番号：23380185

研究課題名(和文)骨軟骨欠損モデル動物を用いた次世代骨軟骨再生医療の検討

研究課題名(英文)Osteochondral regeneration with scaffold free 3D-structure of swine adipose tissue-derived mesenchymal stem cells.

研究代表者

三角 一浩(MISUMI, KAZUHIRO)

鹿児島大学・獣医学部・教授

研究者番号：10291551

交付決定額(研究期間全体)：(直接経費) 14,300,000円、(間接経費) 4,290,000円

研究成果の概要(和文)：皮下脂肪由来間葉系幹細胞(AT-MSC)の凝集塊を積層して円柱の移植構造体を作製した。両側大腿骨の滑車溝に同形・同サイズの骨軟骨欠損部を作り、右に構造体を移植、左は無処置とした。移植後CT検査では、欠損部の周縁と底面から再石灰化が進行し、移植欠損部のX線不透過領域の方が早く縮小した。6ヵ月後の病理組織検査では、移植部は繊維軟骨で、対照部は肉芽組織で充填されていた。12ヵ月後では、移植部で繊維軟骨の一部に硝子軟骨が散見されたが、対照部は表層のみ繊維軟骨であった。移植部深層では軟骨下骨が充実していたが、対照では骨欠損が残存した。人工足場を用いないAT-MSC単独移植による骨軟骨再生が可能となった。

研究成果の概要(英文)：This study was designed to investigate the regeneration of articular cartilage and subchondral bone using a three-dimensional (3D) construct of adipose tissue-derived mesenchymal stem cells (AT-MSCs). A construct consisting of about 760 spheroids each containing 50,000 autologous AT-MSCs was implanted into an osteochondral defect at the femoral trochlear groove. In CT images after surgery, a radiopaque area emerged from the boundary between the bone and the implant and increased more steadily upward and inward in the implants. Histopathology of the implants after 6 months revealed active endochondral ossification underneath the plump fibrocartilage. Histopathology after 12 months showed that not only was the diminishing fibrocartilage as thick as the surrounding normal cartilage, but massive subchondral bone was also observed. We supposed that implantation of a scaffold-free 3D construct of AT-MSCs will induce regeneration of original structure of cartilage and subchondral bone.

研究分野：農学

科研費の分科・細目：畜産学・獣医学・臨床獣医学

キーワード：外科 幹細胞 再生医療 関節 骨 軟骨

1. 研究開始当初の背景

変形性関節症 (OA)は、中・高年齢期の運動機能の低下に関わる主な関節疾患で、日常的な関節への荷重によって痛みを伴う機能障害を引き起こすことから、健康的な生活の質を損なう要因の1つとして、大きな問題となっている。OAが進行した場合、軟骨の変性だけでなく軟骨下骨にまで影響が及び、骨硬化をきたす。したがって、関節の構造と機能を復元するには、骨と軟骨を同時に再生させる必要がある。

これまで、膝のOAに対する治療法に関しては様々な研究が行われており、近年では再生医療やティッシュエンジニアリングが発展してきている。培養した軟骨細胞や幹細胞浮遊液を直接関節内に注射する方法や、細胞を播種したコラーゲンやゲルマトリックスを移植片として埋植する方法、また細胞の三次元配置を目的に重層化した細胞シートを適用する方法まで、実に多様化している。

移植に用いる細胞としては、幹細胞を用いた研究成果が多数報告されており、低侵襲で一度に豊富な数の細胞が得られることから、脂肪組織由来間葉系幹細胞 (AT-MSCs) が主に用いられている。

幹細胞を用いた骨軟骨再生の実験は、これまで主にウサギの膝関節で評価されてきた。しかしウサギは通常、ケージの中で膝を曲げて座り、膝に荷重がかからない状態であることが多い。それに対してブタは、他の多くの動物と同様、膝関節には常時荷重がかかることから、膝関節を用いた実験モデルとして、より適していると考えられる。

これより我々は、マイクロミニピッグ (MMPigs) を用いて、膝関節に作成した骨軟骨欠損部に、足場となる人工材料を使用せず、AT-MSCsのみを三次元立体配置した細胞構造体 (プラグ) を移植して、関節軟骨及び軟骨下骨の再生を試みた。

2. 研究の目的

(1) MMPigs より採取した脂肪組織から AT-MSC を分離培養し、細胞を立体的に配置したプラグを作製する。

(2) MMPigs の大腿骨滑車溝に作製した骨軟骨欠損部にプラグを埋植し、関節軟骨及び軟骨下骨を同時に再生させる。

3. 研究の方法

2頭のMMPigs (Animal No1とNo2) を実験に供した。NO.1は25ヵ月齢の雄で体重13.8kg、NO.2は23ヵ月齢の雌で体重14.6kgであった。

MMPigsの頸部皮下より脂肪組織を塊で採取し、細かく切った後に、0.1%コラゲナーゼで37°C-90分間処理した。濾過した後に遠心し、

得られた沈渣を培地 (DMEM + 10% FBS + 1% antibiotic/mycotic) と懸濁して、フラスコ内で培養した。

フラスコ底面に接着し、増殖した細胞を用いて、細胞表面抗原を解析するためのフローサイトメトリーを行った。また未分化マーカー遺伝子の発現を調べるために、細胞のRT-PCRを行った。細胞の多分化能は、骨・軟骨・脂肪の3系統への分化誘導を行い、産生基質の特殊染色及びRT-PCRにて評価した。

その後細胞をさらに増殖させ、 4×10^7 個以上が得られた段階で、増殖した細胞を0.05%トリプシン/0.2mM EDTAを用いて回収し、1wellあたり 5×10^4 個ずつ、96wellのU底プレート8枚に播種した。48時間後、細胞が球状の集塊をなして形成するスフェロイドを、プラグ作製用鑄型の中に約760個積層し、直径4mmで高さ6mmの円柱状の移植プラグを作製した【図1】。

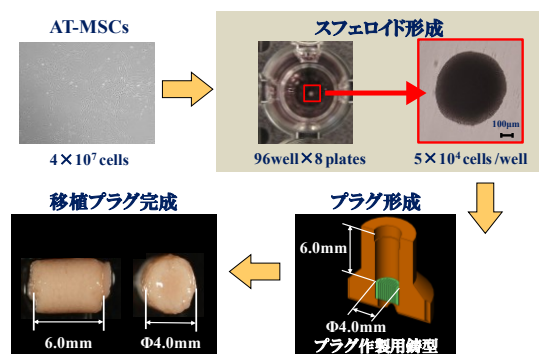


図1. 移植プラグの作成。

プラグ完成後、両側肢の大腿骨滑車溝 (非荷重面) に、外径4mmの骨生検用トレビンを用いて、深さ6mmの円柱状の骨軟骨欠損を作成した。2頭とも、右肢の欠損孔には自己由来の細胞でできたプラグを移植し (移植側)、左肢の欠損孔は無処置とした (対照側) 【図2】。

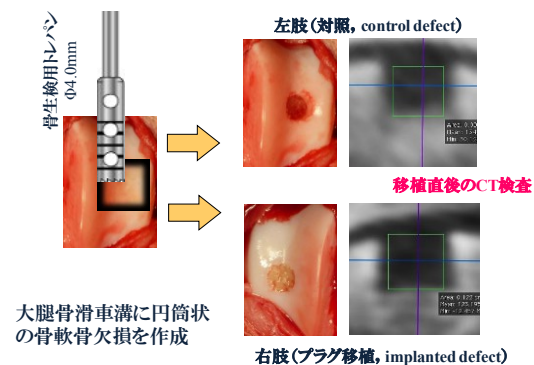


図2. 骨軟骨欠損部へのプラグの移植。

移植後は、CT撮影を1ヵ月間隔で行った。円柱状となっている欠損部を、多断面再構成

(MPR) 画像で撮影し、横断面と縦断面の2方向で観察した。欠損部の評価は、画像解析ソフトを用いて行い、4mm 四方の正方形から0.5mm ずつ小さくしたものを用意して、その中から欠損部に収まる最大のものを選び、4 から0 まで、0.5 刻みの9 段階でグレード評価した。

NO.1 は移植後6 ヶ月、NO.2 は移植後12 ヶ月まで CT 撮影にて評価した後に病理解剖検査を行い、その後病理組織学的に評価した。

4. 研究成果

フローサイトメトリーでは、CD90 と CD105 で陽性反応が認められた一方、CD34 と CD45 では陰性反応が認められた。RT-PCR では、Octamer-binding transcription factor 4 (OCT-4), Sex determining region Y box 2 (SOX-2), Kruppel-like factor 4 (KLF-4), Cellular myelocytomatosis oncogene (C-MYC), そして Homeobox protein NANOG (NANOG) の発現が認められ、これらの結果より、培養した細胞は未分化な細胞としての性質を有していることが確認された【図3】。

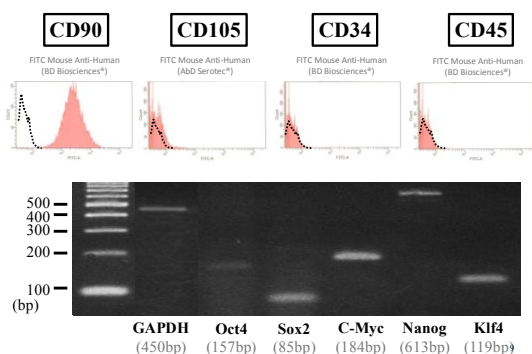


図 3. 脂肪由来間葉系幹細胞の表面抗原及び遺伝子解析。

上記細胞を用いて行った3系統への分化誘導では、骨分化誘導において、アリザリンレッド S で橙色に染色され、カルシウムの沈着が確認された。軟骨分化誘導では、アルシアンブルーで青色に染色されて、ムコ多糖の産生が確認され、また脂肪分化誘導では、オイルレッドで赤色に染色される脂肪滴の存在が確認された【図4】。

RT-PCR では、骨分化誘導において、Alkaline phosphatase (ALP), Osteocalcin (OC), そして Osteonectin (ON) の遺伝子発現が確認された。軟骨分化誘導では、Aggrecan (AGG) と Sex determining region Y-box 9 (SOX-9) が確認され、また脂肪分化誘導では、Adipocyte fatty acid binding protein 2 (AP2) と Peroxisome proliferator-activated receptor γ 2 (PPAR- γ 2) が確認された【図4】。このことより、培養した細胞は多分化能を有することが確認され、間葉系幹細胞であ

ることが解った。

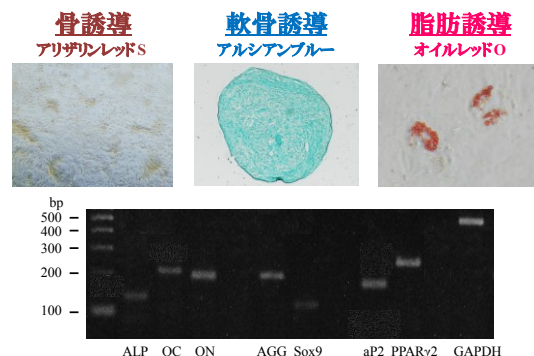


図 4. 脂肪由来間葉系幹細胞の骨・軟骨・脂肪細胞への分化誘導能の評価。

移植直後の CT 評価では、両方の MMPigs において、移植側と対照側はいずれもグレード4 であった。しかし、その後は移植側の欠損部の方が対照側よりも早く縮小する傾向にあり、移植後6 ヶ月における対照側はそれぞれグレード2 (NO.1) と2.5 (NO.2) であったのに対して、移植側はそれぞれグレード1 (NO.1) と1.5 (NO.2) であった。また移植後12 ヶ月のNO.2 は、対照側でグレード2.5 のままであったのに対して、移植側でグレード0 と縮小した。【図5】

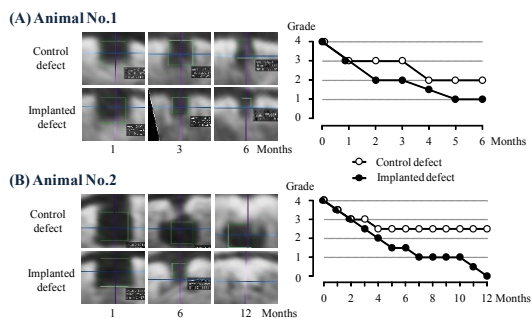


図 5. 脂肪由来間葉系幹細胞移植後6 および12 ヶ月までの CT 画像と、グレードの変化。

病理解剖時の肉眼的所見を【図6】に示した。移植後6 ヶ月で剖検したNO.1 では、肉眼的に、対照肢・移植肢共に、欠損部表面は新たな組織で被覆されていた。いずれも周囲の正常組織とは境界明瞭であったが、対照肢に比べて移植肢では白色の軟骨組織が多かった。移植後12 ヶ月のNO.2 においても、両側の欠損部表面は新たな組織で被覆されていた。対照肢・移植肢共に、周囲正常組織との境界は不明瞭となっていたが、対照肢に比べて移植肢では白色の軟骨組織が多かった。

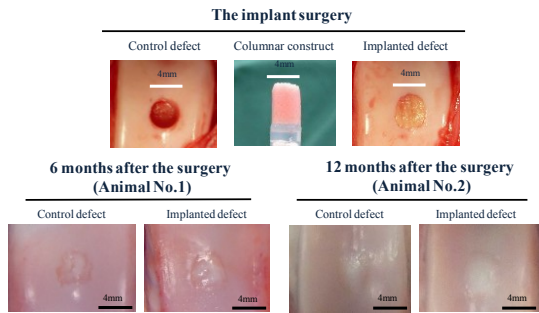


図 6. 脂肪由来間葉系幹細胞移植後 6 および 12 ヶ月の肉眼的所見。

ICRS (International Cartilage Repair Society) のスケールにしたがって、肉眼所見をスコア化したところ【表 1】， No1 では、全ての項目(表面被覆の程度，新たな軟骨の色，周縁境界の有無，表面の滑らかさ)に差があり，移植部における平均スコアは対照よりも高くなった。一方，No2 では，新たな軟骨の色を除き，対照と移植部に違いを認めなかった。その結果，平均スコアも大差とならなかった。

表 1. ICRS スコアリングによる肉眼所見の評価。

Feature	Score	Animal No. 1		Animal No. 2	
		Control Site	Implanted site	Control Site	Implanted site
Coverage	>75% fill				
	50-75% fill				
	25-50% fill	2	3	4	4
	<25% full				
Neocartilage color	No fill				
	Normal				
	25% yellow / brown				
	50% yellow / brown	1	2	3	4
Defect margins	75% yellow / brown				
	100% yellow / brown				
	Invisible				
	25% circumference visible				
Surface	50% circumference visible	2	1	2	3
	75% circumference visible				
	Entire circumference visible				
	Smooth/level with normal	4			
Average	Smooth but raised				
	Irregular 25-50%				
	Irregular 50-75%	0	2	3	3
	Irregular >75%				
Average		1.0	2.25	3.25	3.5

病理組織学的所見を，図 7 に示した。移植後 6 ヶ月で剖検した NO. 1 の組織評価では，対照肢の表層は不整形で，繊維組織に被覆されていた。また軟骨の石灰化も不明確であった。一方，移植肢の表層は繊維軟骨となっており，軟骨の石灰化と共に，その下層における骨形成の進展が確認された【図 7-1】。

移植後 12 ヶ月であった NO. 2 では，対照肢の表層は繊維軟骨で被覆されていたが，元来の欠損部の下半分で軟骨下骨が再生されていなかった。一方，移植肢では，表層は繊維軟骨と硝子軟骨の混合からなっており，軟骨の石灰化と共に，その下層における軟骨下骨の形成も十分確認された【図 7-2】。

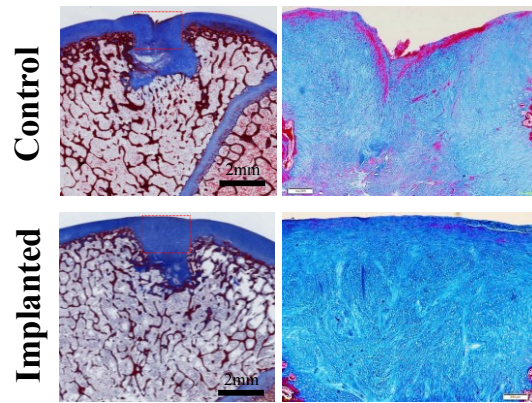


図 7-1. 脂肪由来間葉系幹細胞移植後 6 ヶ月の病理組織的所見。

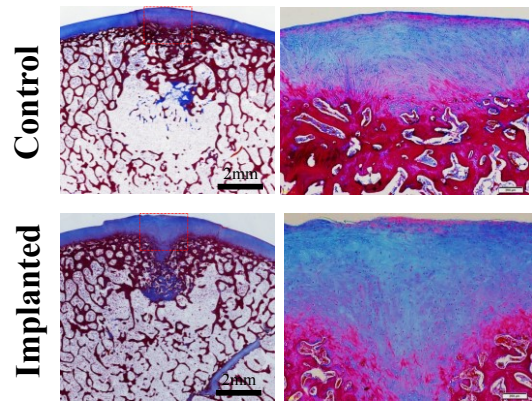


図 7-2. 脂肪由来間葉系幹細胞移植後 12 ヶ月の病理組織的所見。

ICRS のスケールにしたがって，組織所見をスコア化したところ【表 2】，移植後 6 ヶ月後では，表面の滑らかさ・連続性，基質，軟骨下骨，及び軟骨の石灰化の項目に差があり，移植部の方が，高い平均スコアを示した。

表 2. ICRS スコアリングによる病理組織所見の評価。

Feature	Score	Animal No. 1		Animal No. 2	
		Control Site	Implanted site	Control Site	Implanted site
Surface	Smooth/continuous	3			
	Discontinuities / irregularity	0	0	3	3
	Hyaline	3			
Matrix	Mixture: hyaline / fibrocartilage	2			
	Fibrocartilage	1	0	1	1
	Fibrous tissue	0			
	Columnar	3			
Cell distribution	Mixed / columnar clusters	2			
	Clusters	1	0	0	0
	Individual cells / disorganized	0			
Viability of cell population	Predominantly viable	3			
	Partially viable	1	3	3	3
	<10% viable	0			
Subchondral bone	Normal	3			
	Increased remodelling	2			
	Bone necrosis / granulation tissue	1	1	2	0
	Detached / fracture / callus at base	0			
Cartilage mineralization (calcified cartilage)	Normal	3			
	Abnormal / inappropriate location	0	0	3	3
Average		0.67	2	1.67	2.5

一方，移植後 12 ヶ月が経過した No2 では，基質，細胞分布，及び軟骨下骨について，対照と移植部に違いを認めた。移植部では特に，基質組成の違い(すなわち，繊維軟骨と硝子

軟骨の混在)と関連して、細胞のクラスタ化、及び円柱状クラスタ化が確認された。

プロテオグリカン及びⅡ型コラーゲンを検出するために、それぞれアルシアンブルー、及び特異抗体による免疫染色を行った。いずれにおいても、対照肢に比べて、移植部位では染色強度が増していた。【図8】

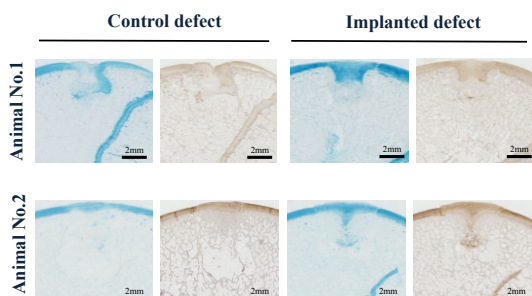


図8. アルシアンブルーによるプロテオグリカンの染色、ならびにⅡ型コラーゲンの免疫染色.

【まとめ】

本研究では、スキャフォールド等の人工足場を使用することなく、脂肪由来幹細胞凝集塊を積層して創り上げた構造体の移植によって、欠失した関節軟骨と軟骨下骨を同時に再生できる可能性が示唆された。

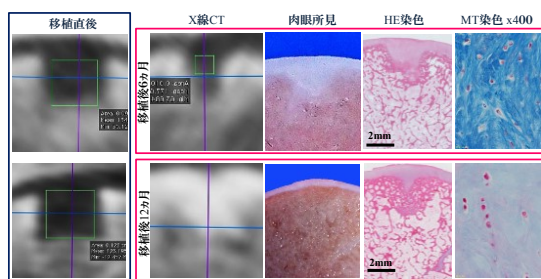


図9. 人工足場を使用しない、脂肪組織由来幹細胞凝集体移植による骨軟骨再生.

図9に示すように、その再生過程はCT撮影により追跡でき、その画像は軟骨及び軟骨下骨の肉眼・組織所見と一致した。移植6ヵ月後では軟骨下骨は繊維軟骨によって、12ヵ月後には繊維軟骨と硝子軟骨の混合体によって構成されていた。この混合基質の中には、細胞のクラスタ化が散見され、本来の関節軟骨再生に向かう工程にあると想像された。

幹細胞塊を積層した立体構造体の移植後、骨軟骨欠損孔における骨再生の経過は、軟骨内骨化のプロセスを辿るものと考えられた。移植後の骨化過程はCTによって評価し、移植後の見通しは、移植側と対照側との間に差が出る移植後3ヵ月以降で判断できる可能性が示唆された。

以上を踏まえて、今後はCT検査に加えてMRI検査で経過観察することを考慮して、磁性体で細胞を標識した上で例数を増やすことを検討している。また移植後12ヵ月においても、僅かながら軟骨内骨化が残存していることから、移植後のさらに長期的な経過観察が必要であると考えられる。さらに大きな欠損孔を作出して、その大きさに適したプラグを作製し移植することも課題であり、荷重面である大腿骨内側顆への移植も検討している。自己の細胞を用いた移植では、受傷～移植までに時間を要するなどの諸問題が存在するため、将来的に幹細胞バンクのシステムを構築して患者に迅速に供給できるよう、同種細胞やiPS細胞を用いた骨軟骨再生についても今後検証していく必要がある。

【継続中試験 1：脂肪由来幹細胞凝集塊の積層プラグの関節荷重面への移植試験】

この試験では、実験用ミニブタを用い、大腿骨内側顆荷重面に、直径6.7mm・深さ10mmの大型欠損孔を作成して、AT-MSCsの凝集塊を三次元配置した構造体を移植し、その後の骨軟骨の再生を、CTやMRIによる画像診断、及び病理組織学的検査に基づき評価している。現在までに、3頭のミニブタを使用して実験を行い、現在までに術後2, 4, 6ヵ月のCT検査において、移植部における骨再生プロセスの進行を示唆する所見を得ている【図10】。

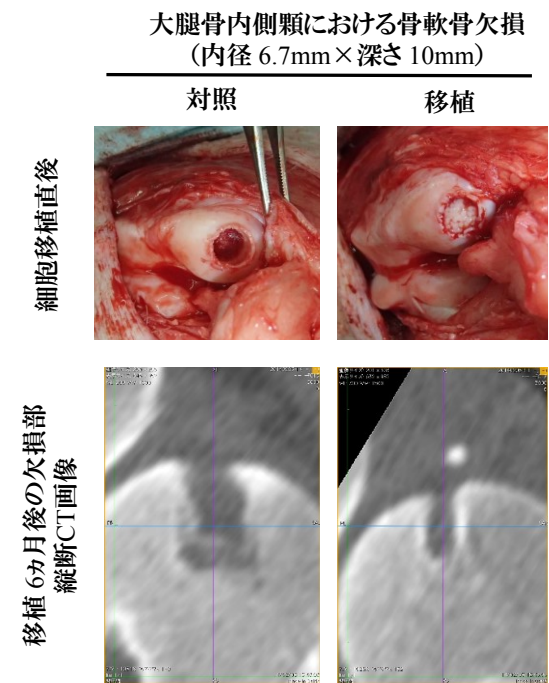


図10. 大腿骨内側顆(荷重面)に作成した大型の骨軟骨欠損孔への脂肪由来間葉系幹細胞凝集構造体の移植試験. 移植直後の肉眼所見と、術後6ヵ月のCT検査所見を示す。移植部位では、移植後、1ないし2ヵ月後のCT撮影から、移植部の底・周縁部より骨化を示唆するX線陰影が現れ、対照側と比較して骨欠損を示すX線透過領域の縮小が明らかである。

このように、荷重面移植においても、同様に、脂肪由来幹細胞単独による骨軟骨の再生を示唆する成果が得られている。

【継続中試験 2：ウマの脂肪由来幹細胞凝集塊の積層プラグの関節荷重面への移植試験】

吸引法によってポニーの臀部皮下脂肪組織を採取し、AT-MSCsを分離培養した【図 11】




図 11. 吸引法によるウマの皮下脂肪採取。チューメセント液と脂肪組織を回収 (左図)。静置後、表層に脂肪が浮遊する (右図)。20g 程度の皮下脂肪を採取。

ウマの AT-MSCs は、CD44・CD90・MHC-I に対して陽性、CD34・CD45 には陰性反応を認めた。骨・軟骨・脂肪細胞への分化誘導についても特異的な遺伝子発現と基質産生を評価し、その多分化能を確認した。細胞をさらに増殖させ、 4×10^8 個以上が得られた段階で、増殖した細胞を 0.05%トリプシン/0.2mM EDTA を用いて回収し、1well あたり $1.0 \sim 1.5 \times 10^5$ 個ずつ、96well の U 底プレート 40 枚に播種した。48 時間後、細胞が球状の集塊をなして形成するスフェロイドを、プラグ作製用鑄型の中に約 3,840 個積層し、直径 6mm で高さ 6mm の円柱状の移植プラグを作製した【図 12】。

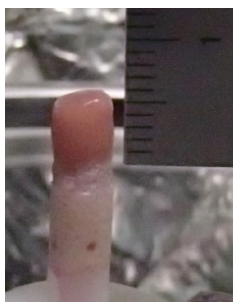


図 12. ウマの AT-MSCs の細胞凝集塊による移植プラグ。スケールのあたっているピンク色の部分が移植プラグ部分である。

ウマの移植用プラグは、関節鏡視下で骨軟骨欠損部へ挿入することも想定して、フィルムで囲み、ストロー内に収めて培養した。動物への移植のための手術を計画・実施したが、手術中の麻酔トラブルにより、術中死となった。肺損傷による死亡であった。

5. 主な発表論文等

【雑誌論文】(計 0 件)

【学会発表】(計 5 件)

1. 三角 一浩. 「ブタ間葉系幹細胞による骨軟骨再生」平成 25 年度日本獣医師会獣医学術学会年次大会 於 千葉 (2014)
2. Murata, D., Tokunaga, S., Tamura, T., Kawaguchi, H., Fujiki, M., Miyoshi, N., Nakayama, K., Misumi, K. Osteochondral regeneration with scaffold free 3D-structure of swine adipose tissue-derived mesenchymal stem cells. International Cartilage Repair Society, Izmir, Turkey, September (2013)
3. 村田 大紀, 徳永 暁, 田村 忠士, 川口 博明, 三好 宣彰, 藤木 誠, 中山 功一, 三角 一浩. 「ブタの脂肪組織由来間葉系幹細胞による骨軟骨再生」第 156 回日本獣医学会 於 岐阜市 (2013)
4. 村田 大紀, 徳永 暁, 田村 忠士, 藤木 誠, 中山 功一, 三角 一浩. 「ブタの脂肪組織由来間葉系幹細胞を用いた骨軟骨再生」第 12 回日本再生医療学会 於 横浜市 (2013)
5. 村田 大紀, 徳永 暁, 田村 忠士, 藤木 誠, 中山 功一, 三角 一浩. 「ブタ脂肪組織由来間葉系幹細胞の骨軟骨再生」第 154 回日本獣医学会 於 盛岡市 (2012)

【その他】

<http://www.vet.kagoshima-u.ac.jp/kadai/V-surg/surg/index.php?%E7%A0%94%E7%A9%B6%E7%B4%B9%E4%BB%8B> にデータの一部分を公開。

6. 研究組織

(1) 研究代表者

三角 一浩 (MISUMI KAZUHIRO)
鹿児島大学・共同獣医学部・教授
研究者番号：10291551

(2) 研究分担者

藤木 誠 (FUJIKI MAKOTO)
鹿児島大学・共同獣医学部・准教授
研究者番号：60305167

中山 功一 (NAKAYAMA KOUICHI)
佐賀大学・工学系研究科 (研究院)・教授
研究者番号：50420609

川口 博明 (KAWAGUCHI HIROAKI)
鹿児島大学・共同獣医学部・准教授
研究者番号：60325777