

## 科学研究費助成事業（学術研究助成基金助成金）研究成果報告書

平成 25 年 6 月 13 日現在

機関番号：32202

研究種目：挑戦的萌芽研究

研究期間：2011～2012

課題番号：23659835

研究課題名（和文） 生体内再構成皮膚を用いた新規ケロイド動物モデルの作製

研究課題名（英文） Establishment of a skin-humanized mouse model of keloid

研究代表者

宮崎 邦夫 (MIYAZAKI KUNIO)

自治医科大学・医学部・助教

研究者番号：20528591

研究成果の概要（和文）：

本研究において我々は、spontaneous cell sorting という手法を用いることにより、ヒト由来再構成皮膚を有するケロイドのヒト化マウスモデルを作製した。具体的には、ケロイド検体より抽出した皮膚角化細胞と線維芽細胞を、超免疫不全マウスの背部に装着したダブルチャンバー内に移植することにより、ケロイドの特徴を有するヒト再構成皮膚を作製することに成功した。本モデルは、今後のケロイド研究において有用なモデルになると考えられる。

研究成果の概要（英文）：

In this study, we developed a skin-humanized mouse model of keloid by using spontaneous cell-sorting technique. Engraftment of the mixed cell slurries containing keloid-derived keratinocytes and fibroblasts in a double-chamber on the back of NOD/Shi-scid/IL-2R $\gamma$ <sup>null</sup> mice results in keloid-like fibrotic skin lesions. This model will be a useful tool for future keloid research.

交付決定額

(金額単位：円)

	直接経費	間接経費	合計
交付決定額	2,800,000	840,000	3,640,000

研究分野：医歯薬学

科研費の分科・細目：外科系臨床医学・形成外科学

キーワード：創傷治癒学、ケロイド

## 1. 研究開始当初の背景

ケロイドは、主に創傷治癒の過程においておこる皮膚線維増殖性疾患である。ヒトにしか発症しないため、患者検体を使用した研究しかできないのが現状である。そのため、ケロイドの病態生理（発症したケロイドにおいて何が起きているか）についての理解は進んできているものの、ケロイドの病因（発症する前の段階で何が違うのか）や発症する過程については、ほとんど明らかになっていない。また、現在行われているステロイド局所注射や放射線照射、シリコンシート貼付などの治療も、動物実験に基づいた科学的根拠の乏しいまま、経験的に行われているだけとなっている。

ケロイド動物モデルとしては、患者より採取したケロイド組織を免疫不全マウスに移植するモデルが報告されている。しかし、そのようないわゆる zeno-tissue graft だと、ケロイド由来の細胞外基質も移植することになるため、生着しづらいうえ、新たに形成される細胞外基質の評価が全く出来ない。新たなケロイド動物モデルの開発は、ケロイド研究の進展・新規治療法の開発に絶対的に必要な状況であった。

## 2. 研究の目的

本研究の目的は、In vivo spontaneous cell sorting model というユニークなモデルを応用することにより、世界初のケロイド動物モデルを作製することである。ケロイドの特徴を有するヒト由来再構成皮膚を超免疫不全マウスの背部に作製することにより、病態生理の解明や現治療法の評価、新規治療法の開発などが進展することが期待できる。

## 3. 研究の方法

患者より採取したケロイド・正常癒痕・正

常皮膚より、皮膚線維芽細胞・角化細胞をそれぞれ抽出・培養した。P3~5の細胞を移植実験に用いた。超免疫不全マウスである NOD/Shi-scid/IL-2R $\gamma$  null mice (NOG マウス) の背部に装着したダブルチャンバー内に、皮膚線維芽細胞と角化細胞を混合して移植することにより、マウス背部にヒト由来再構成皮膚を作製した。(下図参照)

12 週間後にマウスを屠殺して皮膚を採取した。採取した皮膚よりホルマリン固定・パラフィン切片を作製し、Hematoxylin-Eosin 染色、Gomori trichrome 染色、Picrosirius 染色と、Vimentin・Involucrin・Versican による免疫組織化学染色を行った。

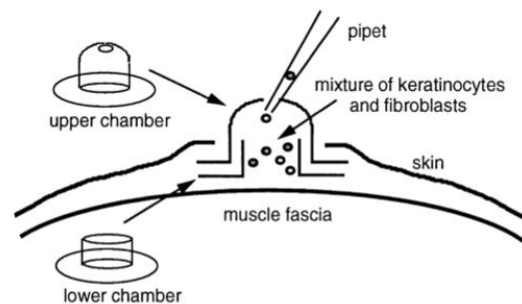


図 : Spontaneous cell sorting technique

マウス背部に装着したダブルチャンバー内に角化細胞と皮膚線維芽細胞の混合液を移植するだけで、細胞が自然配列して、表皮と真皮の junction を有する皮膚が再構成される。ダブルチャンバーは、移植後 6-8 週で自然脱落する。(Wang CK, et al. Spontaneous cell sorting of fibroblasts and keratinocytes creates an organotypic human skin equivalent. *J Invest Dermatol.* 2000 より抜粋)

## 4. 研究成果

正常癒痕・正常皮膚由来の再構成皮膚は、外見上ヒトの正常皮膚とほぼ同様であったのに対し、ケロイド由来再構成皮膚は硬い結

節を形成した。

Hematoxylin-Eosin 染色、Gomori trichrome 染色において、ケロイド由来再構成皮膚は、線維組織の配列が不整であり、ケロイド検体と同様の特徴を有していることが確認された。Picrosirius Red 染色の偏光顕微鏡による観察では、ケロイド由来再構成皮膚とヒトケロイド検体は、正常皮膚・正常瘢痕のヒト検体・ヒト由来再構成皮膚と比較して collagen type III をより多く含有するという新たな知見が得られた。さらに、ケロイド由来再構成皮膚では、ケロイドの染色マーカーとして報告されている Versican が、ヒト検体と同様に強陽性であった。

以上より、ケロイド由来再構成皮膚は、多くの点において、ヒトのケロイドの特徴を有していた。特に多くの zeno-graft モデルと異なり、移植後長期間経過しても結節状の病変が維持されたことは特筆に値する。このことより、ケロイドの外因といわれている皮膚張力などの微小環境がなくとも、ケロイド由来細胞は細胞外基質を過形成する能力を保っていると考えられ、エピジェネティックな修飾などによりケロイド由来細胞の形質が不可逆的に変異している可能性が示唆された。エピジェネティック修飾がケロイドに関与しているという仮説は、肥厚性瘢痕は保存的治療によく反応するのに対し、ケロイドは難治性であるという臨床的事実とも整合性があり、現在別プロジェクトにて検証中である。また、今回我々が開発したモデルでは、ケロイドの特徴の1つである周辺組織への浸潤を再現することはできなかつた。ケロイドの浸潤には、皮膚張力などの微小環境や細胞のソース（ヒト骨髄由来細胞など）が必要である可能性があり、今後の課題と考えられた。

## 5. 主な発表論文等

(研究代表者、研究分担者及び連携研究者には下線)

[雑誌論文] (計0件)

英文雑誌投稿準備中

(平成25年度内に投稿予定)

[学会発表] (計0件)

平成25年度に2件発表予定

[図書] (計0件)

[産業財産権]

○出願状況 (計0件)

名称:

発明者:

権利者:

種類:

番号:

出願年月日:

国内外の別:

○取得状況 (計0件)

名称:

発明者:

権利者:

種類:

番号:

取得年月日:

国内外の別:

[その他]

ホームページ等

なし

## 6. 研究組織

### (1) 研究代表者

宮崎 邦夫 (MIYAZAKI KUNIO)

自治医科大学・医学部・助教

研究者番号：20528591

### (2) 研究分担者：なし

### (3) 連携研究者

須永 中 (SUNAGA ATARU)

自治医科大学・医学部・助教

研究者番号：00406117