

科学研究費助成事業 研究成果報告書

平成 26 年 6 月 24 日現在

機関番号：13601

研究種目：若手研究(B)

研究期間：2011～2013

課題番号：23791889

研究課題名(和文)「画像に基づく」メニエール病の診断、治療効果の評価に関する研究

研究課題名(英文) Evaluation of the diagnostic value of 3T-MRI intratympanic injection of GBCA for Menieres disease

研究代表者

宮川 麻衣子 (MIYAGAWA, Maiko)

信州大学・医学部・委嘱講師

研究者番号：60467165

交付決定額(研究期間全体)：(直接経費) 3,200,000円、(間接経費) 960,000円

研究成果の概要(和文)：メニエール病患者の内リンパ水腫を描出可能な新たな検査手法として3T-MRIを用いた画像診断が開発されたが、実施症例数が少なく、内リンパ水腫の程度との関連などに関しては未だ明らかとなっていない。本研究では、グリセロールテストや蝸電図など、従来、内リンパ水腫を間接的に証明するために用いられた検査法と3T-MRIを用いた検査手法の比較検討を行ない、画像診断との相関を明らかにすることを目的とした。その結果、グリセロールテストや蝸電図と比較し、3T-MRI法は内リンパ水腫の感度が高くなることを明らかにした。また、浸透圧利尿剤治療前後で内リンパ水腫の改善を画像的に捉える事が可能であることを示した。

研究成果の概要(英文)：To investigate the relationship between 3T MRI after intratympanic injection of GBCA, the glycerol test, and ECoG in patients with Menieres disease (MD). A total of 20 patients with MD were evaluated. Diluted gadodiamide (a gadolinium-based contrast agent) was administered to the bilateral tympanic cavity by injection through the tympanic membrane. After 24 h, the endolymphatic hydrops was evaluated by a 3.0 T MR scanner. To investigate cochlear hydrops, the glycerol test and ECoG were carried out in all patients. As a result a positive result was observed in 11 patients (55%) in the glycerol test and in 12 patients (60%) by ECoG. The incidence of positive findings when evaluating the same patients with both the glycerol test and ECoG increased to 75%. Nineteen of 20 (95%) patients showed positive results for 3T MRI.

研究分野：医歯薬学

科研費の分科・細目：外科系臨床医学・耳鼻咽喉科学

キーワード：耳科学 メニエール病 MRI 画像診断

1. 研究開始当初の背景

(1)メニエール病の病態に関して

従来からメニエール病の病態は内リンパ水腫であることが示唆されているが、実際に内リンパ水腫を確定するためには側頭骨病理による以外なく、実際の患者の診断の際に苦慮することも少なくなかった。我国では厚生省特定疾患前庭機能異常研究班のメニエール病診断基準(1974年)が用いられているが、この診断基準では、めまいの反復や難聴の随伴など臨床症状が中心であり、メニエール病の病態である内リンパ水腫とは直結しておらず、補助診断であるグリセオールテストや蝸電図は間接的に内リンパ水腫を証明する検査であるため、実際に内リンパ水腫を確認することは困難であった。

(2)3T-MRIを用いた画像検査による内リンパ水腫の検出

近年、ガドリニウムを鼓室内投与し、3T-MRIを用いることにより、内リンパ水腫が画像的に証明できるようになった(Nakashima et al.,2007)。これは、今まで側頭骨病理でしか証明できなかった内リンパ水腫を、実際の症例で確認できる画期的な方法である。本検査法の原理としては、希釈した造影剤(ガドリニウム)を経鼓膜的に中耳に注入し、24時間後にMRIを撮影する。ガドリニウム分子は内耳の正円窓を通過し、外リンパ腔に移行する。しかし、ライスネル膜は通過できず、内リンパ腔には移行しないために、外リンパ腔と内リンパ腔が区別され描出される。その結果、内リンパ水腫があると拡大した内リンパ腔は透亮像として確認できる。このように内リンパを描出可能であるため、実際に内リンパ水腫を認める症例では、健常コントロールと比較した場合に、内リンパ腔の透亮部分の面積が大きくなることにより診断が可能となる原理に基づく。研究代表者は本手法を両側に行うことにより、左右差を比較することで、メニエール病罹患側と反対側の内リンパ腔の面積を比較した場合に、罹患側において内リンパ腔に相当する領域の面積が拡大していることを見出した。このように、左右側を計測することにより個人差ではなく、疾患に起因した内リンパ水腫を検出可能な手法を見出し報告してきた。

2. 研究の目的

(1)メニエール病の病態および各種検査と画像診断の比較検討

背景にも記載したように、メニエール病患者の内リンパ水腫を描出可能な新たな検査手法として3T-MRIを用いた画像診断が開発されたが、実施症例数が少なく、内リンパ水腫の程度と病態との関連などに関しては未だ明らかとなっていない。本研究では、メニエール病患者を対象に、従来の診断基準にある「めまい、難聴、耳鳴、耳閉感」の程度と、

内リンパ水腫の程度の関係について比較検討を行ない、3T-MRIを用いた内リンパ水腫の描出を行う検査の有効性に関する検討を行う事を目的とした。またカロリックテスト、VEMPなどの前庭機能検査、グリセオールテストや蝸電図など、従来、内リンパ水腫を間接的に証明するために用いられた検査法と3T-MRIを用いた検査手法の比較検討を行ない、画像診断との相関を明らかにすることを目的とした。

(2)非典型例・関連疾患の画像診断

メニエール病は臨床症状による診断が主であり、典型例のみならず非典型例(蝸牛型メニエール病、前庭型メニエール病)も多く認められる。また、遅発性内リンパ水腫や、低音障害型急性感音難聴といった関連疾患も多く、これらの疾患において内リンパ水腫がどのように関与しているかについては必ずしも明らかとなっていない。そこで、本研究では典型例のみならずメニエール病非典型例および関連疾患症例を対象に、3T-MRIを用いた画像的定量法を用いた内リンパ水腫の測定を行い、診断基準における画像診断の位置づけを明らかにすることを目的とした。

(3)メニエール病の治療効果の画像的評価

メニエール病の治療に用いられる薬剤には浸透圧利尿剤、ステロイド、脳循環改善薬など多々あるが、実際にそれが内リンパ水腫の改善に効果があるのかは議論が多い。本研究では、メニエール病症例について経時的に定量的な内リンパ水腫の評価を行い、薬剤効果と内リンパ水腫の関係について検討する。

(4)画像に基づくサブタイプ分類に応じたメニエール病の遺伝的背景の研究

現在までに、メニエール病関連遺伝子としてKCNE1、PTPN22、HSPA1A、PARP-1、ADD1、などの遺伝子の関与が報告されている。しかしながら、メニエール病患者のサンプル数が少ない事、また、メニエール病の診断が臨床症状を基本に行われているため、メニエール病の確実例のみならず類縁疾患も混在して居る状況であるため、再現性の得られない場合が殆どである。本研究では内リンパ水腫の画像的定量法を施行して患者をサブタイプに分け、遺伝子型との関連解析を行い、疾患の遺伝的背景を検討する計画である。

3. 研究の方法

(1)メニエール病の病態および各種検査と画像診断の比較検討

メニエール病確実例20例を対象に、本研究に関する十分な説明の上、書面で同意を取得して従来の診断基準にある「めまい、難聴、耳鳴、耳閉感」の程度と、内リンパ水腫の程度の関係について比較検討を行ない、3T-MRIを用いた内リンパ水腫の描出を行う検査の相関に関して検討を行った。またカロ

リックテスト、VEMP などの前庭機能検査、グリセロールテストや蝸電図など、従来、内リンパ水腫を間接的に証明するために用いられた検査法と 3T-MRI を用いた検査手法の比較検討を行なった。

(2) 非典型例・関連疾患の画像診断

メニエール病非典型例（蝸牛型メニエール病、前庭型メニエール病）および、遅発性内リンパ水腫や、低音障害型急性感音難聴といった関連疾患症例を対象に、同様に 3T-MRI を用いた画像的定量法を用いた内リンパ水腫の測定を行った。

(3) メニエール病の治療効果の画像的評価

メニエール病の治療によく用いられる薬剤のうち浸透圧利尿剤に関して、メニエール病患者を対象に経時的に定量的な内リンパ水腫の評価を行い、薬剤効果と内リンパ水腫の関係について検討を行った。

(4) 画像に基づくサブタイプ分類に応じたメニエール病の遺伝的背景の研究

現在までに、メニエール病関連遺伝子として KCNE1、PTPN22、HSPA1A、PARP-1、ADD1、などの遺伝子に関して、画像診断を行った症例に関して十分な説明の上、書面で同意を取得して DNA サンプルを取得し遺伝子解析を行った。

4. 研究成果

(1) メニエール病の病態および各種検査と画像診断の比較検討

本研究では、メニエール病患者を対象に、従来の診断基準にある「めまい、難聴、耳鳴、耳閉感」の程度と、内リンパ水腫の程度の関係について比較検討を行ない、3T-MRI を用いた内リンパ水腫の描出を行う検査（図 1）の有効性に関する検討を行った。またカロリックテスト、VEMP などの前庭機能検査、グリセオールテストや蝸電図など、従来、内リンパ水腫を間接的に証明するために用いられた検査法と 3T-MRI を用いた検査手法の比較検討をメニエール病確実例 20 症例を対象に行なった。

その結果、3T-MRI を用いた画像診断では 20 例中 19 例（95%）に内リンパ水腫を認めたが、グリセロールテストでは 11 例（55%）、蝸電図では 12 例（60%）で無いリンパ水腫が示唆されており、もっとも検出感度が高いことが示された（図 2）。

また、3T-MRI による画像診断の結果より算出された内リンパ水腫の重症度（患側/健側の面積比）と難聴の程度との相関について検討を行ったが明らかな相関は認めなかった（図 3）。

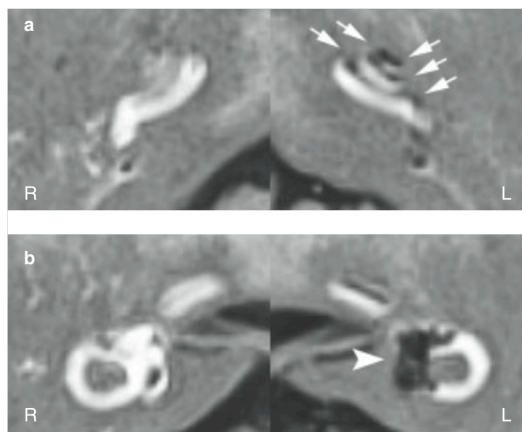


図 1 3T-MRI を用いた内リンパ水腫描出の一例：罹患側である左側は内リンパ水腫による透亮部分が認められる。

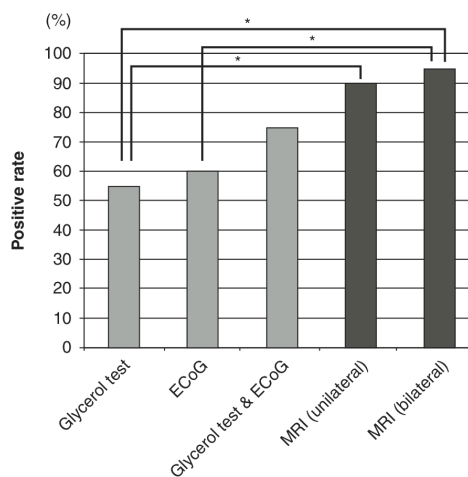


図 2 3T-MRI を用いた内リンパ水腫描出と従来行われていたグリセロールテスト、蝸電図の結果との比較：3T-MRI を用いた画像診断では 20 例中 19 例（95%）に内リンパ水腫を認めたが、グリセロールテストでは 11 例（55%）、蝸電図では 12 例（60%）で無いリンパ水腫が示唆されており、もっとも検出感度が高いことが示された。

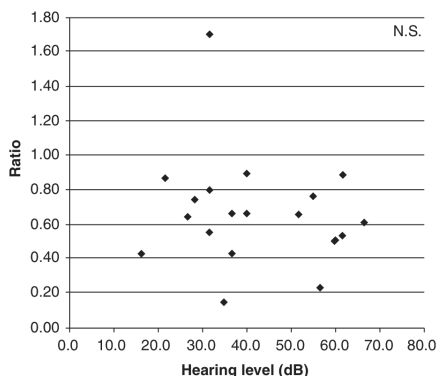


図 3 3T-MRI を用いた内リンパ水腫の重症度（患側と健側の面積比）と難聴の程度の分布：内リンパ水腫の程度と難聴の程度の間には明確な相関は認められなかった。

(2)非典型例・関連疾患の画像診断

メニエール病非典型例（蝸牛型メニエール病、前庭型メニエール病）および、遅発性内リンパ水腫症例を対象に、同様に3T-MRIを用いた画像的定量法を用いた内リンパ水腫の測定を行った。その結果、メニエール病非典型例および遅発性内リンパ水腫症例において、3T-MRIにより内リンパ水腫を認めた。本結果より、これら関連疾患の病態にも内リンパ水腫が関与していることを明らかとした（図4）。

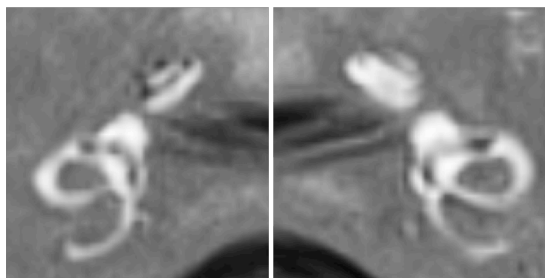


図4 蝸牛型メニエール病の内リンパ水腫像：患側である右側では著明な内リンパ水腫を認める。

(3)画像に基づくサブタイプ分類に応じたメニエール病の遺伝的背景の研究

画像診断を行った症例に関して十分な説明の上、書面で同意を取得してDNAサンプルを取得し、メニエール病関連遺伝子としてKCNE1、PTPN22、HSPA1A、PARP-1、ADD1などの候補遺伝子に関して、遺伝子解析を行った。しかしながら、疾患と遺伝子型との間に明確な相関は認められなかった。

5. 主な発表論文等

（研究代表者、研究分担者及び連携研究者には下線）

〔雑誌論文〕（計1件）

- ① Fukuoka H, Takumi Y, Tsukada K, Miyagawa M, Oguchi T, Ueda H, Kadoya M, Usami S. Comparison of the diagnostic value of 3 T MRI after intratympanic injection of GBCA, electro-cochleography, and the glycerol test in patients with Meniere's disease. Acta Otolaryngol. 2012 Feb;132:141-5. 査読有り

〔学会発表〕（計6件）

- ① 福岡久邦、工 穰、吉村豪兼、宮川麻衣子、塚田景大、宇佐美真一：MRIによる内リンパ水腫画像診断～治療効果の評価～第72回日本めまい平衡医学会2013.11.13-15 大阪国際交流センター
- ② 森健太郎、塚田景大、岩佐陽一郎、吉村豪兼、福岡久邦、宇佐美真一：3T-MRIにて診断し得た小児発症一側難聴による遅発

性内リンパ水腫の一例 第72回日本めまい平衡医学会 2013.11.13-15 大阪国際交流センター

- ③ 岩佐陽一郎、福岡久邦、工 穰、吉村豪兼、塚田景大、宇佐美真一：メニエール病非定型例（蝸牛型）に対する3T-MRIの検討 第71回日本めまい平衡医学会総会2012.11.28～30 学術総合センター（東京）
- ④ Fukuoka H, Takumi Y, Miyagawa M, Oguchi T, Usami S, Ueda H, Kadoya M. Comparison of the diagnostic value of 3T-MRI after intratympanic injection of GBCA in patients with Meniere's disease. 27th Barany Society Meeting 2012.6.10-13 Uppsala, Sweden
- ⑤ Fukuoka H, Takumi Y, Miyagawa M, Oguchi T, Usami S. Comparison of the diagnostic value of 3T-MRI after intratympanic injection of GBCA, electro-cochleography, and glycerol test in patients with Meniere's disease. The 14th Japan-Krea Joint Meeting. 2012.4.12-14 京都
- ⑥ 福岡久邦、工 穰、宮川麻衣子、塚田景太、宇佐美真一：画像により、イソソルビドの内リンパ水腫軽減効果を確認できた1例 第70回日本めまい平衡医学会総会2011.11.16～18 ニューオータニ幕張

6. 研究組織

(1)研究代表者

宮川 麻衣子 (MIYAGAWA, Maiko)
信州大学・医学部・委嘱講師
研究者番号：60467165

(2)連携研究者

福岡 久邦 (FUKUOKA, Hisakuni)
信州大学・医学部・特任研究員
研究者番号：90419391