

平成 26 年 5 月 21 日現在

機関番号：13301

研究種目：若手研究(B)

研究期間：2012～2013

課題番号：24791490

研究課題名(和文) IDH変異型神経膠腫群におけるクエン酸サイクルの役割

研究課題名(英文) The role of citric acid cycle and related metabolites in IDH1-mutated gliomas

研究代表者

渡邊 卓也 (WATANABE, Takuya)

金沢大学・医学系・協力研究員

研究者番号：90399775

交付決定額(研究期間全体)：(直接経費) 3,300,000円、(間接経費) 990,000円

研究成果の概要(和文)：19例の神経膠腫症例を対象に MR spectroscopyから代謝産物の定量解析を行うLC modelを用いた腫瘍内代謝評価を試みた。主要代謝物であるグルコース、グルタミン酸、GPCにおいてはIDH変異型神経膠腫と非変異型の両群の間に有意な差は認められなかった一方、今回の代謝解析の主眼となるNAAでは、両群に有意な差は認めなかったものの、NAAGでは、非変異群で0.362, 変異群では0.237と約35%低下していた。これらの違いは、IDH1変異に伴う細胞内代謝環境の変化を如実に反映している可能性があり、このことから IDH1変異型神経膠腫の術前診断ができる可能性が示唆された。

研究成果の概要(英文)：We analyzed the intratumoral metabolism of 19 glioma samples using the LC model at the third party software which can calculate quantitative MR spectrum value of each metabolites. We especially focused on citric acid related metabolites including N-acetyl-aspartate (NAA) and N-acetyl-aspartyl-glutamate (NAAG). Major metabolites in glial cells such as glucose, glutamate acid, GPC did not indicate significant change between IDH-mutated and wild-type glioma. NAA also did not indicate significant differences, whereas NAAG indicated 0.237 (35% reduction) in IDH-mutated glioma comparison to 0.362 in wild type glioma, suggesting that metabolic environment in glioma cells were significantly changed between IDH-mutated and wild-type glioma. Pre-operative MR analysis of glioma using LC model has the possibility of differential diagnosis of IDH-mutated glioma.

研究分野：医歯薬学

科研費の分科・細目：外科系臨床医学・脳神経外科

キーワード：神経膠腫 IDH1 クエン酸サイクル MRS 免疫組織化学

1. 研究開始当初の背景

経膠腫は全脳腫瘍中の 1/4 を占める代表的な悪性腫瘍である。このうち、神経膠芽腫は診断後の平均余命が 1 年という大変悲惨な疾患である。神経膠芽腫は、その臨床経過の違いにより以下の 2 つに大別されてきた。すなわち、前駆病変なしに発生する原発性神経膠芽腫 (primary glioblastoma) と悪性度の低い星細胞腫から進行して神経膠芽腫になる二次性神経膠芽腫 (secondary glioblastoma) である。これまで上記の 2 つのサブタイプの鑑別は主に臨床経過によってのみ可能であったが、最近の知見では、二次性神経膠芽腫のほとんどで IDH1 または IDH2 (NADP+依存性イソクエン酸デヒドロゲナーゼ:IDH) 遺伝子変異が生じており、若年で予後が良いというこのサブタイプにおける極めて有用なマーカーとなることが分かった (Science 2008)。申請者は、WHO がん研究所 (フランス・リヨン) において、この IDH1 遺伝子変異が二次性神経膠芽腫のマーカーであるだけでなく、その前駆病変である退形成星細胞腫、低悪性度星細胞腫、さらには同じく神経膠腫に分類され比較的化学療法感受性の高い乏突起膠腫系の腫瘍においても高率に認められる遺伝子変異であることを初めて報告し、さらに、この遺伝子異常が腫瘍発生の極めて初期段階で出現するものであることを明らかにした (Am J Pathol 2009)。すなわち、この遺伝子変異は、「星細胞腫-乏突起膠腫共通の腫瘍前駆細胞」での腫瘍化における本質的な遺伝子異常ということが明確となった。この知見は、脳腫瘍研究領域のパラダイムシフトをもたらし、脳腫瘍研究の世界的潮流となったが、本邦におけるこの領域での研究は、十分でなく、IDH 遺伝子変異の意義についてはいまだ不明な点が多い。

2. 研究の目的

腫瘍研究分野において、クエン酸サイクルのような細胞内エネルギー産生にかかわる本質的な分子や酵素の多くは、これまでにほとんど注目されてこなかった未知の領域である。神経膠腫に認められる IDH 遺伝子変異は、野生型の IDH1 や IDH2 に備わっていない新たな酵素活性 (2HG) の獲得という特徴をもつことが報告され (Nature 2009)、また IDH 遺伝子変異により、細胞内代謝物の変化が生じ、NAAG が有意に低下することが報告されている (PNAS 2011)。これらの細胞内代謝物変化ないしそれに伴う環境変化が腫瘍細胞にどのような影響をもたらすのかは不明であり、また、実際に 2-HG 活性あるいは NAAG を評価した報告はこれまでのところ極めて少ない。上述のとおり、IDH 遺伝子変異の有無により、少なくとも 2 つ以上のサブクラスに分類しうるが、従来の臨床分類である Primary および Secondary glioblastoma と必ずしも 100% 合致するものではない。すなわち、これらの細胞内代謝産

物変化については、IDH 変異がなくとも、一部の Secondary glioblastoma や小児 glioblastoma では、この 2-HG の高発現もしくは NAAG の低下を認める可能性があり、その場合、これらの明らかに異なる腫瘍群を、他の glioblastoma と区別しうる分子病理マーカーとして重大な意味をもつと考えられる。

3. 研究の方法

研究対象当院で手術を行った 2000 年以降の神経膠腫の摘出標本を対象とする。星細胞腫、乏突起膠腫、退形成性星細胞腫、神経膠芽腫を含む。IDH1 および IDH2 遺伝子変異の検出 パラフィン固定された腫瘍組織より抽出した DNA に対し、IDH1 および IDH2 の遺伝子変異を DNA 直接シーケンス法を用いて解析を行う。パラフィン組織を IDH 遺伝子変異特異性抗体を用いた免疫組織学的解析を行う。一方、IDH1 変異型神経膠腫では、2-HG (2-Hydroxyglutarate) の蓄積や、NAAG (N-Acetyl Aspartyl Glutamate) の著明な低下がみられると報告されている (PNAS2011)。MR spectroscopy から代謝産物の定量解析を行うソフトウェア LC model を用いて、腫瘍内代謝評価を試みる。

4. 研究成果

神経膠腫 MRS 94 study (30 症例) のうち、摘出標本がえられ、かつ適切なスペクトルが得られた神経膠腫 (grade II; 4 例、grade III; 5 例、grade IV; 10 例) において、治療前 MRS を LC model を用いて retrospective に評価した。NAAG, NAA, mI (Myo-inositol), Gln (glutamine) を含めた腫瘍内代謝物の評価を行い、組織診断、IDH 変異との比較検討を行った。今回用いた LC model では、19 の代謝物を定量値として算出することが可能であった。このうち NAAG のスペクトルは 2.015ppm 付近で、NAA のピークに隠れるように存在しており、LC Model では、正常脳の代謝物解析から得られたアルゴリズムを用いてその定量値を算出することが可能である。対象症例は、2011 年 4 月からの 1 年間に、脳神経外科にて診療を行った神経膠腫の症例で MRS 検査を行った 94 検査 (30 症例) のうち、摘出標本がえられ、かつ適切な NAA, NAAG スペクトルが得られた、19 症例。LC model を用いた解析結果と IDH1/2 シーケンス、免疫染色との結果を比較した。主要代謝物であるグルコース、グルタミン、グルタミン酸、GPC においては IDH 変異型神経膠腫と非変異型神経膠腫の両群の間に有意な差は認められなかった。ラクテート、イノシトールについては、変異型では低下傾向を示した。これは、腫瘍悪性度が高くなると、これらが上昇するという過去の報告に矛盾しない結果と考えられた。今回の代謝解析の主眼となる NAA では、Cre との比において、両群に有意な差は認めなかった一方で、NAAG では、非変異群で 0.362、変異群では 0.237 と約 35% 低下していた (図 1)。今回の

少数での検討ではこれらの数値に有意差は認めなかったものの、この違いについては、IDH1R132H変異に伴う細胞内代謝環境の変化を如実に反映している可能性が示唆された。

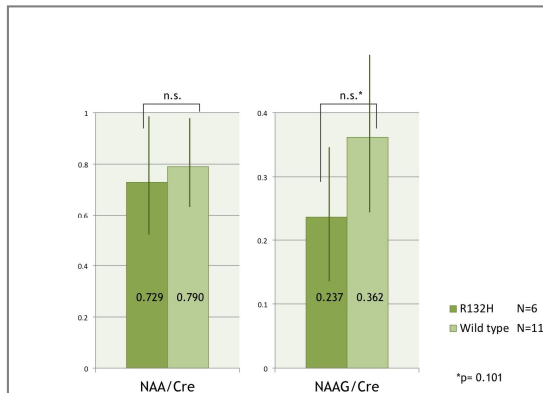


図 1

「IDH 変異型神経膠腫の画像診断の試み」第 30 回日本脳腫瘍学会学術集会（平成 24 年）演題より

また、変異型 IDH1 染色および Ki-67 染色の二重染色法を用いて神経膠腫における免疫組織学的解析を行った。脳神経外科にて治療した神経膠腫症例 11 例の腫瘍検体において、腫瘍中心部と浸潤領域を比較した結果、浸潤領域における変異型 IDH1 陽性細胞は、悪性度の高さと陽性率に相関関係が認められた（図 2A）。他方、浸潤領域における変異型 IDH1 陽性細胞は Ki-67 陽性を示すことは極めて稀であり、また、腫瘍中心部と比較して、浸潤領域において変異型 IDH1 陽性細胞は有意に低率であった。このことなどから、高悪性度の神経膠腫では浸潤能が高まる一方で浸潤細胞においては逆に増殖能は低く（図 2B）神経膠腫組織内における変異型 IDH1 陽性細胞の免疫組織学的特徴について有意義な初めての知見が得られた。

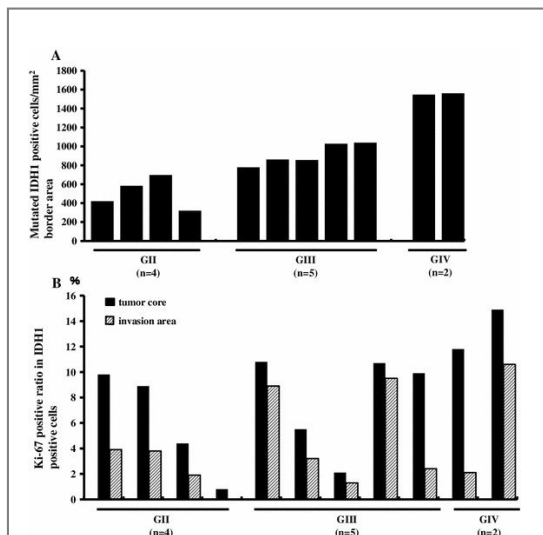


図 2

Characterizing invading glioma cells based on IDH1-R132H and Ki-67 immunofluorescence. Brain Tumor Pathol. 2014 Jan より.

5. 主な発表論文等

（研究代表者、研究分担者及び連携研究者には下線）

〔雑誌論文〕(計 11 件)

1. Prognostic paradox: brain damage around the glioblastoma resection cavity. Furuta T, Nakada M, Ueda F, Watanabe T, Arakawa Y, Higashi R, Hashimoto M, Nitta H, Hayashi Y, Hamada JI. *J Neurooncol.* 2014 Mar 7. [Epub ahead of print] 査読あり
2. The mechanism of chemoresistance against tyrosine kinase inhibitors in malignant glioma. Nakada M, Kita D, Watanabe T, Hayashi Y, Hamada JI. *Brain Tumor Pathol.* 2014 Jan 8. [Epub ahead of print] 査読あり
3. Characterizing invading glioma cells based on IDH1-R132H and Ki-67 immunofluorescence. Sabit H, Nakada M, Furuta T, Watanabe T, Hayashi Y, Sato H, Kato Y, Hamada JI. *Brain Tumor Pathol.* 2014 Jan 3. [Epub ahead of print] 査読あり
4. Receptor tyrosine kinases: principles and functions in glioma invasion. Nakada M, Kita D, Teng L, Pyko IV, Watanabe T, Hayashi Y, Hamada J. *Adv Exp Med Biol.* 2013;986:143-70. Review. 査読あり
5. Right superior longitudinal fasciculus: implications for visuospatial neglect mimicking Gerstmann's syndrome. Hayashi Y, Kinoshita M, Furuta T, Watanabe T, Nakada M, Hamada J. *Clin Neurol Neurosurg.* 2013 Jun;115(6):775-7. Epub 2012 Jul 19. 査読あり
6. Visualization of angiographical arteriovenous shunting in perisylvian glioblastomas. Yoshikawa A, Nakada M, Kita D, Watanabe T, Kinoshita M, Miyashita K, Furuta T, Hamada JI, Uchiyama N, Hayashi Y. *Acta Neurochir (Wien).* 2013 Apr;155(4):715-9. Epub 2013 Feb 23. 査読あり
7. Orbital cystic schwannoma originating from the frontal nerve. Hayashi Y, Watanabe T, Kita D, Hayashi Y, Takahira M, Hamada J. *Case Rep Ophthalmol Med.* 2012 Epub 2012 Dec 23. 査読あり
8. Neuro-Sweet disease mimicking recurrent anaplastic astrocytoma associated with therapy-related myelodysplastic syndrome: a case report. Shimizu Y, Watanabe T, Nakada M, Hayashi Y, Hamaguchi Y, Sugimori N, Hamada J. *Clin Neurol Neurosurg.* 2012 Sep;114(7):1049-51 査読あり
9. Progressive adult primary glioblastoma in the medulla oblongata with an

unmethylated MGMT promoter and without an IDH mutation. Yoshikawa A, Nakada M, Watanabe T, Hayashi Y, Sabit H, Kato Y, Suzuki S, Ooi A, Sato H, Hamada J. Brain Tumor Pathol. 2013 Jul;30(3):175-9 Epub 2012 Sep 28. Review. 査読あり

10. Association between carotid plaque composition assessed by multidetector computed tomography and cerebral embolism after carotid stenting. Neuroradiology. 2012 May;54(5):487-93. Uchiyama N, Misaki K, Mohri M, Watanabe T, Hirota Y, Nakada M, Hayashi Y, Ueda F, Hamada J. 査読あり

11. Progressive tentorial cavernous malformation Furuta T, Nakada M, Watanabe T, Hayashi Y, Hamada J. Surg Neurol Int. 2012;3:18. 査読あり

〔学会発表〕(計7件)

1. 高齢者中枢神経系悪性リンパ腫に対する定位放射線治療—地域環境にあわせた低侵襲治療— 渡邊 卓也, 南部 育, 橋本 正明 公立能登総合病院 脳神経外科

第72回 日本脳神経外科学会学術総会 2013年(平成25年)10月18日 パシフィコ横浜

2. GSK3β 阻害作用を有する既存薬剤を用いた再発膠芽腫治療の第I・II相臨床試験における患者背景とバイオマーカーに関する検討

宮下 勝吉、中田光俊、林 裕、渡邊卓也、木下 雅史、田中 慎吾、古田拓也、淑瑠へムラサビット、喜多 大輔、源 利成、濱田 潤一郎

金沢大学脳神経外科金沢大学がん進展制御研究所 腫瘍制御

第72回 日本脳神経外科学会学術総会 2013年(平成25年)10月18日 パシフィコ横浜

3. GSK3β 阻害作用を有する既存薬剤を用いた再発膠芽腫の免疫組織学的検討

宮下勝吉、中田光俊、林 裕、渡邊 卓也、古田 拓也、淑瑠へムラサビット、源 利成、濱田 潤一郎

金沢大学脳神経外科金沢大学がん進展制御研究所 腫瘍制御

第30回日本脳腫瘍学会学術集会 2012年(平成24年)11月27日 グランドプリンスホテル広島

4. IDH 変異型神経膠腫の画像診断の試み

渡邊 卓也、中田 光俊、油野 裕之、植田 文明、淑瑠へムラサビット、北林 朋宏、橋本 正明、林 裕、濱田 潤一郎

公立能登総合病院脳神経外科 金沢大学脳神経外科 金沢大学放射線科 金沢大学がん進展制御研究所

第30回日本脳腫瘍学会学術集会 2012年(平成24年)11月26日 グランドプリンスホテル広島

5. LC model MR Spectroscopy による IDH

変異型神経膠腫の画像診断の試み

渡邊 卓也、中田 光俊、油野 裕之、植田 文明、淑瑠へムラサビット、北林 朋宏、橋本 正明、林 裕、濱田 潤一郎

公立能登総合病院脳神経外科 金沢大学脳神経外科 金沢大学放射線科 金沢大学がん進展制御研究所

第71回 日本脳神経外科学会学術総会 2012年(平成24年)10月19日 大阪国際会議場

6. 絶対定量プロテオミクスによる膠芽腫の蛋白発現プロファイリングとテラーメイト分子標的療法の提唱

中田 光俊、林 裕、小淵 航、大槻 純男、古田 拓也、木下 雅史、渡邊 卓也、田中 慎吾、宮下 勝吉、喜多 大輔、淑瑠へムラサビット、毛利 正直、林 康彦、内山 尚之、寺崎 哲也、濱田 潤一郎

金沢大学脳神経外科、東北大学大学院薬学研究科薬物送達学分野、熊本大学大学院生命科学部薬学微生物学分野

第71回 日本脳神経外科学会学術総会 2012年(平成24年)10月17日 大阪国際会議場

7. IDH1 免疫組織化学による浸潤グリオーマ細胞の検討

淑瑠へムラサビット、中田 光俊、渡邊 卓也、林 裕、加藤 幸成、佐藤 博、濱田 潤一郎

金沢大学脳神経外科 金沢大学がん進展制御研究所 山形大学医学部先端分子疫学研究所

第30回 日本脳腫瘍病理学会 2012年(平成24年)5月25日 名古屋国際会議場

〔図書〕(計1件)
Advances in experimental medicine and biology, chapter 8, Receptor Tyrosine Kinases: Principles and Functions in Glioma Invasion.

Mitsutoshi Nakada, Daisuke Kita, Takuya Watanabe, Yutaka Hayashi, Jun-ichiro Hamada

Copyright Holder: Springer
Science+Business Media Dordrecht 2013,
ページ 143-170, 総ページ 986,
ISSN: 0065-2598,

〔産業財産権〕

出願状況(計0件)

取得状況(計0件)

〔その他〕

ホームページ なし

6. 研究組織

(1)研究代表者 渡邊 卓也(WATANABE Takuya)

研究者番号: 90399775

金沢大学 医学系 協力研究員

(2)研究分担者

()

研究者番号:

(3)連携研究者

()

研究者番号: