

**科学研究費助成事業 研究成果報告書**

平成 27 年 6 月 23 日現在

機関番号：12102

研究種目：若手研究(B)

研究期間：2013～2014

課題番号：25861226

研究課題名(和文)薬剤溶出性ステント留置後の血管内膜修復に関わるテネイシンCの分子機構解明

研究課題名(英文)Vascular Healing Response after Drug-Eluting Stent Implantation in Rabbit Model

研究代表者

星 智也(HOSHI, TOMOYA)

筑波大学・医学医療系・講師

研究者番号：30618533

交付決定額(研究期間全体)：(直接経費) 3,100,000円

研究成果の概要(和文)：ウサギ腸骨動脈モデルを用いてステント留置後の血管内膜治癒反応の経時的評価を行った。Bare Metal Stent(BMS)やエベロリムス溶出性ステント(EES)の留置後早期には、OCTにおいてperi-strut low intensity area(PLIA)が高頻度に観察され、一方でシロリムス溶出性ステント(SES)留置後には晩期にPLIAが観察された。定量的RT-PCR法を用いた遺伝子解析では、プロテオグリカンやコラーゲンの発現は、BMSやEESの留置後には早期に発現し、SES留置後には晩期に発現した。SESと比較してEES留置後には、より早期に血管内膜治癒反応が生じると考えられた。

研究成果の概要(英文)：In rabbit model, we evaluated the vascular healing response at 1-month and 3-months after stent implantation by using optical coherence tomography (OCT) and quantitative real-time reverse-transcription polymerase chain reaction (QRT-PCR) analyses. OCT showed that everolimus-eluting stent (EES) and bare metal stent (BMS) had a more favorable stent-strut coverage than the sirolimus-eluting stent (SES) at both 1-month and 3-months after the implantation. The SES showed significantly less neointimal thickening than the EES and BMS at 3-months. In the QRT-PCR analyses, at 1-month, the gene expression of the proteoglycans were more upregulated in the BMS than in the SES. However, at 3-months after stenting, the gene expression of proteoglycans and collagen was more upregulated in the SES than in the EES and BMS. Compared to the EES, the vascular healing-related gene expression was rather upregulated in SES at 3-months, representing an ongoing active vascular healing process.

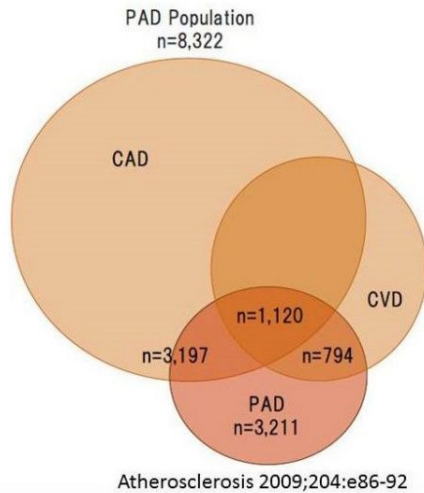
研究分野：循環器内科

キーワード：血管内膜治癒反応 冠動脈ステント 薬剤溶出性ステント 光干渉断層計

## 1. 研究開始当初の背景

(1) 増加する動脈硬化性疾患と血管内治療  
近年の日本において、食生活の欧米化、生活習慣病の増加、高齢者人口の増加に伴って動脈硬化性疾患の罹患は増加している。REACH Registry では動脈硬化性疾患を全身疾患としてとらえる重要性が示され(図1)、末梢動脈疾患(Peripheral artery disease: PAD)の生命予後(死亡/心および脳虚血イベント)はきわめて悪い結果であった。

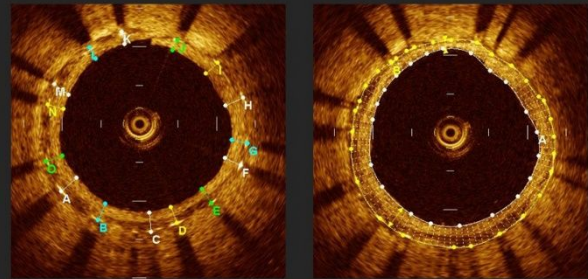
図1. 重複する動脈硬化性疾患 (REACH registry)



日常臨床では末梢動脈疾患に対する血行再建治療として、血管内治療もしくはバイパス手術が選択される。血管内治療は低侵襲であるというメリットの反面、ステント留置を行ったとしても慢性期再狭窄のリスクが残存する。近年、末梢血管においても冠動脈と同様に薬剤溶出性ステントが保険償還され再狭窄の低減効果が期待される。しかし薬剤溶出性ステント留置後の血管内膜治癒反応については十分に検討されていない。

(2) 血管内膜治癒反応の血管内画像評価  
ステント留置後に血管内膜治癒反応に関して、血管内視鏡や光干渉断層法(OCT; Optical Coherence Tomography)といった血管内画像診断機器により評価することが可能である。血管内視鏡は血管内の粥状動脈硬化病変(プラーク)を直接観察できる唯一の診断機器である。OCTは血管内超音波(IVUS: Intravascular ultrasound)に比較して約10倍の高解像度を有しており、新生内膜厚を測定することが可能であり、組織性状の評価にも優れている(図2)。生体内の血管内膜治癒反応を評価する方法として、これらの血管内画像診断機器は非常に有用な方法である。

図2. 光干渉断層法(Optical Coherence Tomography; OCT)



新生内膜厚: 平均216 $\mu$ m

新生内膜面積: 1.70mm<sup>2</sup>  
ステント面積: 5.50mm<sup>2</sup>  
血管内腔面積: 3.80mm<sup>2</sup>

## (3) 血管内膜治癒反応に関わる細胞外マトリックス

動脈硬化性プラークに対してバルーン拡張を行うと、局所での炎症を惹起し、血小板や白血球が活性化される。平滑筋細胞の遊走や細胞外マトリックスの増殖を機序として新生内膜が形成され、血管内皮細胞が再生される。傷害局所の修復に関与する分子として細胞外マトリックス(プロテオグリカン)が知られているが、薬剤溶出性ステント留置後の血管内膜治癒過程は十分に解明されていない。

## 2. 研究の目的

本研究の目的は、薬剤溶出性ステント留置後の血管内膜治癒反応に関して、血管内画像診断(OCT)および定量的RT-PCR法を用いて、その経時的機序を解析することである。

## 3. 研究の方法

ウサギ腸骨動脈に冠動脈ステント(Bare Metal Stent, エベロリム溶出性ステント, シロリム溶出性ステント)を留置して血管内膜修復反応の動物モデルを作成した。ステント留置後の早期(1ヶ月後)および晩期(3ヶ月後)に血管内画像診断機器(Optical Coherence Tomography)を用いて血管内膜治癒の状態を評価した。またステント留置部位の腸骨動脈の病理切片を作成し、細胞外マトリックス蛋白(プロテオグリカン、I型コラーゲン)の発現について定量的RT-PCR法を用いて検討した。

## 4. 研究成果

(1) OCTによる新生内膜に関する検討(表1)

新生内膜厚は晩期の時点で、それぞれ Bare Metal Stent  $0.119 \pm 0.007$ mm、エベロリム溶出性ステント  $0.108 \pm 0.046$ mm、シロリム溶出性ステント  $0.080 \pm 0.040$ mm であり、

シロリムス溶出性ステントで最も薄い新生内膜厚を認めた。OCT における uncovered strut はシロリムス溶出性ステントにおいて晩期においても 15.1%と高頻度に認められた。また peri-strut low intensity area は、Bare Metal Stent やエベロリムス溶出性ステントでは早期に高頻度に観察され、晩期ではシロリムス溶出性ステントにおいて高頻度に観察された。

表 1: OCT による血管内膜反応の評価

	早期 (1 ヶ月後)			
	BMS	EES	SES	P 値
<b>Strut analysis</b>				
Uncovered strut	2.6%	1.3%	34.9% *†	<0.001
PLIA	20.6%	15.6%	13.4% *	0.013
<b>Cross-sectional analysis</b>				
Stent area, cm <sup>2</sup>	6.49± 0.54	5.71± 0.62*	6.38± 0.24†	<0.001
Lumen area, cm <sup>2</sup>	5.89± 0.57	5.20± 0.62*	5.90± 0.39†	<0.001
Neointimal area, cm <sup>2</sup>	0.60± 0.30	0.51± 0.21	0.48± 0.36	0.089
Neointimal area, %	9.3± 4.5	9.0± 3.6	7.4± 5.6	0.163
Neointimal thickness, mm	0.069± 0.035	0.062± 0.026	0.060± 0.040	0.176

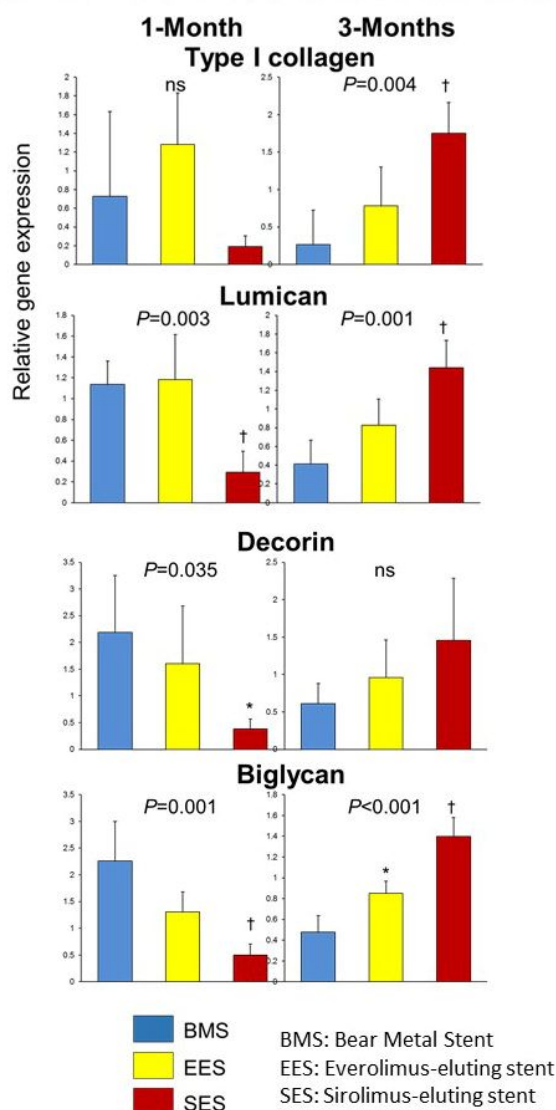
	晩期 (3 ヶ月後)			
	BMS	EES	SES	P 値
<b>Strut analysis</b>				
Uncovered strut	2.5%	1.4%	15.1% *†	<0.001
PLIA	1.2%	2.8%	17.8% *†	<0.001
<b>Cross-sectional analysis</b>				
Stent area, cm <sup>2</sup>	6.79± 0.96	5.94± 0.67*	5.67± 0.96*	<0.001
Lumen area, cm <sup>2</sup>	5.72± 0.60	5.04± 0.62*	5.05± 1.02*	<0.001
Neointimal area, cm <sup>2</sup>	1.07± 0.72	0.89± 0.39	0.61± 0.27*†	<0.001
Neointimal area, %	15.0± 7.8	14.9± 5.8	11.2± 5.6*†	0.006
Neointimal thickness, mm	0.119± 0.007	0.108± 0.046	0.080± 0.040* †	0.001

BMS: Bear Metal Stent, EES: Everolimus-eluting stent, SES: Sirolimus-eluting stent, PLIA: peri-strut low intensity area  
\*Significantly different from BMS.  
†Significantly different from EES.

(2) 定量的 PCR 法による遺伝子発現に関する検討 (図 3)

プロテオグリカン (lumican, decorin, biglycan) や I 型コラーゲンの発現は、Bare Metal Stent やエベロリムス溶出性ステントの留置後には早期 (1 ヶ月後) に発現し、シロリムス溶出性ステント留置後には晩期 (3 ヶ月後) に発現することが観察された。

図 3: 定量的 PCR 法による遺伝子発現に関する検討



(3) 考察  
薬剤溶出性ステント留置後の血管内膜治癒反応は、同じ薬剤溶出性ステントでも種類により異なることが判明した。本研究では OCT を用いてステント留置後の血管内膜治癒反応の経時的評価を行った。シロリムス溶出性

ステント留置後に比較して、エベロリムス溶出性ステント留置後には uncovered strut が少なく、晩期の新生内膜厚も厚みがあることが分かった。早期から晩期まで経時的評価を行うことで、エベロリムス溶出性ステント留置後には Bear Metal Stent 留置後と比較的類似した血管内膜治癒反応が観察された。実臨床においてシロリムス溶出性ステントと比較すると、エベロリムス溶出性ステントは慢性期ステント血栓症が低率であることが知られており、血管内膜治癒反応が良好であることを裏付ける結果と考えられる。

また OCT における Peri-strut low intensity area の存在は、Bare Metal Stent およびエベロリムス溶出性ステントでは早期に、シロリムス溶出性ステントでは晩期において高頻度に認められ、プロテオグリカンやコラーゲンの遺伝子発現と関連していた。Peri-strut low intensity area の存在は、血管内膜治癒反応が未完成の段階であり、未成熟なプロテオグリカンを反映している可能性が示唆された。

#### 5. 主な発表論文等

(研究代表者、研究分担者及び連携研究者には下線)

[学会発表](計3件)

1. Hoshi T, Sakai S, Sato A, Kazutaka A. Impact of Diabetes on Vascular Healing Response after Everolimus-Eluting Stent Implantation. ESC Congress 2013. 2013年9月2日, アムステルダム(オランダ)
2. Tajiri K, Sato A, Hoshi T, Kimura T, Seo Y, Takeyasu N, Sakai S, Hiroe M, Aonuma K, Watanabe S. Vascular Healing in Drug-Eluting Stents: Differential Response of Limus-Eluting Stents in a Preclinical Model of Stent Implantation. AHA 2014, 2014年11月17日, シカゴ(アメリカ)
3. Tajiri K, Sato A, Hoshi T, Kimura T, Chijimi K, Seo Y, Sakai S, Aonuma K, Watanabe K. Characteristic of vascular responses to drug eluting stents in rabbits: evaluated by optical coherence tomography and gene expression. ESC Congress 2014. 2014年8月31日, バルセロナ(スペイン)

#### 6. 研究組織

##### (1)研究代表者

星 智也 (HOSHI, Tomoya)  
筑波大学 医学医療系 講師  
研究者番号: 30618533

##### (2)連携研究者

田尻 和子 (TAJIRI, Kazuko)  
筑波大学 医学医療系 助教  
研究者番号: 60633914

木村 泰三 (KIMURA, Taizo)  
筑波大学 附属病院 病院講師  
研究者番号: 636508

佐藤 明 (SATO, Akira)  
筑波大学 医学医療系 准教授  
研究者番号: 30528469