

科学研究費助成事業 研究成果報告書

平成 28 年 10 月 25 日現在

機関番号：37114

研究種目：若手研究(B)

研究期間：2013～2015

課題番号：25862041

研究課題名(和文)細胞伸展装置を用いた擬似的歯根膜におけるオキシタラン線維の形成と配列の機序の解明

研究課題名(英文) In human periodontal ligament under stretching conditions, Elucidation of the sequence mechanism with the formation of oxytalan fibers.

研究代表者

中島 一記 (Nakashima, Kazuki)

福岡歯科大学・歯学部・助教

研究者番号：80610980

交付決定額(研究期間全体)：(直接経費) 3,100,000円

研究成果の概要(和文)：眼球の毛様体小帯は、主にフィブリリン1から成る微細線維の束であるオキシタラン線維で構成されているが、その線維の関連分子は未だ不明である。微細線維関連糖タンパク質-1(MAGP-1)は、オキシタラン線維に存在するため、本研究では、ヒト無色素毛様体上皮細胞の培養においてMAGP-1に対するsiRNAを使用し、フィブリリン1の細胞外沈着や出現を観察した。結果、MAGP-1の抑制はフィブリリン1沈着の減少につながった。免疫蛍光法においても線維の成長の抑制を認めた。これらの結果は、MAGP-1は、ヒト毛様体小帯のフィブリリン-1形成中の細胞外沈着に重要な役割を果たしていることを示唆している。

研究成果の概要(英文)：The ciliary zonule in the eye, also known as Zinn's zonule, is composed of oxytalan fibers, which are bundles of microfibrils consisting mainly of fibrillin-1. However, it is still unclear which of the microfibril-associated molecules present in the ciliary zonule controls oxytalan fibers. Microfibril-associated glycoprotein-1 (MAGP-1) is the only microfibril-associated molecule present in the human ciliary zonule. In the present study, we used siRNA against MAGP-1 in cultures of human non-pigmented ciliary epithelial cells to examine the extracellular deposition and appearance of fibrillin-1 employing Western blotting and immunofluorescence. MAGP-1 suppression led to a reduction of fibrillin-1 deposition. Immunofluorescence also confirmed that RNAi-mediated down-regulation of MAGP-1 led to suppression of fiber development. These results suggest that MAGP-1 plays a crucial role in the extracellular deposition of fibrillin-1 during formation of the human ciliary zonule.

研究分野：医歯薬学

キーワード：細胞 組織 免疫学 解剖学 歯学

1. 研究開始当初の背景

歯周組織の弾性系線維は機能的な外力を緩衝し、その恒常性維持のため重要な役割を担っており、また全身的にも弾性系線維の異常は大動脈解離や肺気腫などの疾患と密接に関係している。しかし、弾性系線維の形成機構は明らかにされていない。本研究では、細胞伸展装置を用いて凝似的に力学的負荷を受けた歯根膜を再現し、オキシタラン線維の形成と配列の機序、さらに成長因子投与による線維形成の制御、すなわち力学的適応の解明を目指す。これにより、歯周組織の機能維持と再生については種々の疾病予防薬の開発に貢献できる成果が得られると考える。

2. 研究の目的

これまでのオキシタラン線維に研究として伸展刺激によりオキシタラン線維が太くなるのは、組織再生を促進することで注目されている Fibulin-5 により調節されるということや、凝集した線維上で Fibulin-5 が EMILIN-1 と complex を形成することを明らかにしてきた。

また、オキシタラン線維の走行とヒト歯根膜線維芽細胞との関係を検討した結果、オキシタラン線維が伸展刺激により線維束が凝集するだけではなく、ある方向性をもって凝集し、歯根膜における細胞と細胞外気質との関係を反映している可能性が示唆された。

今回、さらなるオキシタラン線維の解析を行うにあたり、全身の組織において歯根膜以外に唯一存在している眼球に着目し研究を行った。

眼球におけるチン小帯として知られている毛様体小帯は、弾性系線維のひとつであるオキシタラン線維から構成され、そのオキシタラン線維は微細線維のみから構成され、主要構成分子は Fibrillin-1 である。さらにヒト毛様体小帯には微細線維関連分子として

Microfibril-associated glycoprotein (MAGP)-1 が存在することが報告されている。しかし、眼球のオキシタラン線維の形成過程における MAGP-1 の機能は明らかになっていない。そこで本研究では、眼球のオキシタラン線維の形成過程における MAGP-1 の機能について解析することを目的とした。

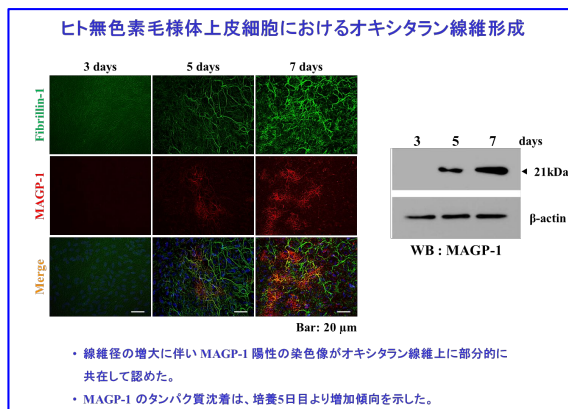
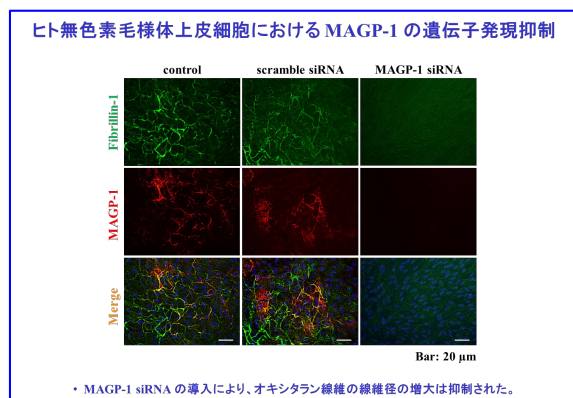
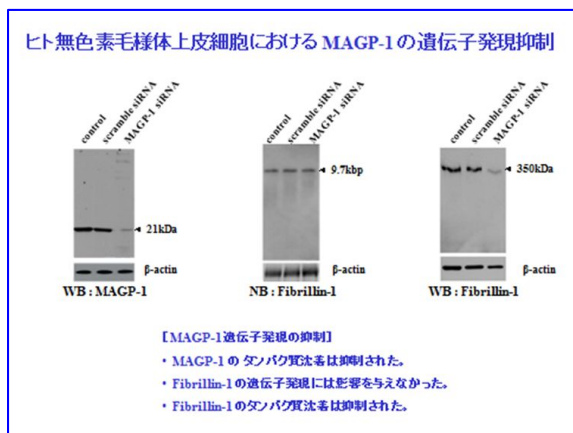
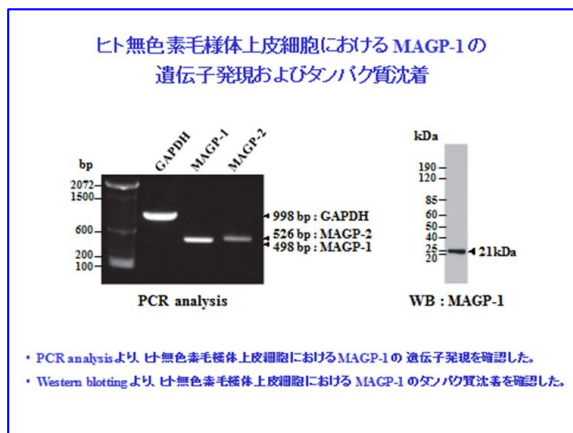
3. 研究の方法

ヒト無色素毛様体上皮細胞を7日間培養し、経時的なオキシタラン線維の形成過程を検討するため、形態学的解析として二重蛍光免疫染色を、生化学的解析として Western blot 法を行った。さらに、培養 1、4、7 日目に siRNA を細胞へ導入し、MAGP-1 の遺伝子発現の抑制を行った際のオキシタラン線維の形成を二重蛍光免疫染色、Western blot 法、Northern blot 法にて解析した。この時、siRNA を含まず細胞導入の際使用する試薬のみを導入したものをコントロール群、scramble siRNA を導入したものをネガティブコントロール群とした。

4. 研究成果

二重蛍光免疫染色より、は培養 3 日目に Fibrillin-1 陽性の比較的細いオキシタラン線維が出現し、その線維径は経時的に増大した。一方、培養 3 日目において MAGP-1 陽性の染色像は認められなかった。培養 5 日目より MAGP-1 陽性の染色像がオキシタラン線維上に位置し、部分的に共在して認められた。培養 7 日目では MAGP-1 陽性の範囲が拡大された。また、Western blot 法より MAGP-1 のタンパク質沈着は培養 3 日目では認められず、培養 5 日目より経時的に増加を示した。さらに、培養 7 日目の試薬のみを細胞へ導入したコントロール群と scramble siRNA を導入したネガティブコントロール群では、通常の培養 7 日目と同様に Fibrillin-1 陽性の線維径が増大したオキシタラン線維の線維径

の増大と MAGP-1 陽性の染色像が認められた。しかし、MAGP-1 遺伝子発現を抑制した群では、Fibrillin-1 の線維径の増大は認められず、通常の培養 3 日目の Fibrillin-1 陽性の比較的細いオキシタラン線維の形成と同様の染色像を認めた。また、MAGP-1 の遺伝子発現を抑制した際の Fibrillin-1 の遺伝子発現は、コントロール群とおよびネガティブコントロール群 scramble siRNA を導入した群と同様の遺伝子発現量を示した。しかし Fibrillin-1 のタンパク質沈着では減少傾向を示し、二重蛍光免疫染色における結果と一致した。



まとめ1

オキシタラン線維の形成過程について

【形態学的解析】

- 培養3日目において Fibrillin-1 陽性の細いオキシタラン線維が認められ、その線維径は経時的に増大した。
- 培養3日目において MAGP-1 陽性像は認められなかった。培養5日目よりMAGP-1 陽性像がオキシタラン線維上に部分的に共在して認められた。培養7日目では MAGP-1 陽性の範囲が拡大した。

【生化学的解析】

- Western blot 法により MAGP-1 のタンパク質沈着は培養3日目では認められず、培養5日目より経時的に増加を示した。

まとめ1

オキシタラン線維の形成過程について

【形態学的解析】

- 培養3日目において Fibrillin-1 陽性の細いオキシタラン線維が認められ、その線維径は経時的に増大した。
- 培養3日目において MAGP-1 陽性像は認められなかった。培養5日目よりMAGP-1 陽性像がオキシタラン線維上に部分的に共在して認められた。培養7日目では MAGP-1 陽性の範囲が拡大した。

【生化学的解析】

- Western blot 法により MAGP-1 のタンパク質沈着は培養3日目では認められず、培養5日目より経時的に増加を示した。

オキシタラン線維の形成過程において、培養 3 日目に Fibrillin-1 陽性の比較的細いオキシタラン線維が出現し、線維径の増大に伴い MAGP-1 陽性の染色像がオキシタラン線維上に位置し、部分的に共在して認められた。さらに、MAGP-1 の遺伝子発現を抑制すると、Fibrillin-1 陽性の線維径が増大したオキシタラン線維の線維径の増大は認められず、通常の培養 3 日目の Fibrillin-1 陽性の比較的細いオキシタラン線維の形成と同様の染色像を

認めた。このことから、MAGP-1 は少なくともオキシタラン線維の形成線維径の増大の過程に関与し、さらには他の微細線維関連分子とともにオキシタラン線維が成長因子として関与している可能性が考えられる。

眼球のオキシタラン線維の形成過程において、MAGP-1 はオキシタラン線維の成長線維径の増大に関与していることが示唆された。

5. 主な発表論文等

(研究代表者、研究分担者及び連携研究者には下線)

〔雑誌論文〕(計 件)

〔学会発表〕(計 1 件)

・眼球および歯根膜オキシタラン線維の形成過程における MAGP-1 の解析:藤田隆寛,中島一記,山内由宣,山之内香,川越 慈,敦賀英知,石川博之,稲井哲一朗. 第 42 回福岡歯科大学学会総会. 2015

〔図書〕(計 件)

〔産業財産権〕

出願状況(計 件)

名称:
発明者:
権利者:
種類:
番号:
出願年月日:
国内外の別:

取得状況(計 件)

名称:
発明者:
権利者:
種類:
番号:
取得年月日:
国内外の別:

〔その他〕

ホームページ等
福岡歯科大学
<http://www.fdcnet.ac.jp/col/index.html>

6. 研究組織

(1)研究代表者

中島 一記 (NAKASHIMA KAZUKI)
福岡歯科大学・口腔歯学部・助教
研究者番号: 8 0 6 1 0 9 8 0

(2)研究分担者

()

研究者番号:

(3)連携研究者

()

研究者番号: