

## 科学研究費助成事業 研究成果報告書

平成 29 年 5 月 25 日現在

機関番号：13901

研究種目：基盤研究(C) (一般)

研究期間：2014～2016

課題番号：26462635

研究課題名(和文) 網膜疾患では網脈絡膜循の変化はいつ、どのようにして起こるか？

研究課題名(英文) When and how are changes of chorioretinal blood flow caused in retinal disease?

研究代表者

岩瀬 剛 (Iwase, Takeshi)

名古屋大学・医学部附属病院・講師

研究者番号：80642339

交付決定額(研究期間全体)：(直接経費) 3,700,000円

研究成果の概要(和文)：レーザースペckルフルオログラフィを用いた検討において視神経乳頭および脈絡膜血流には日内変動があること、視神経乳頭部は網膜への血流を一定に保つための強い自己調節機能が働いていることを見出した。眼血流にも性差があり、女性では有意に男性よりも血流が速いことを見出した。網膜血管内の血流流速状態を可視化することに成功し、網膜血管の動脈と静脈では血流状態が異なることを見出した。正常眼脈絡膜血流には脈絡膜血管と年齢が関与していることを見出した。裂孔原性網膜剥離眼では術前に網膜血流が低下しているが、網膜が復位することで網膜血流が回復することを見出した。

研究成果の概要(英文)：In the study using laser speckle fluorography, it has been found that ocular blood flow has a diurnal variation in the optic nerve head and the choroid, and the optic nerve head has a strong autoregulation for maintaining the blood flow to the retina constant. I have found sex-related difference in ocular blood flow, especially at the optic nerve head and female has higher blood flow than male. I have succeeded in visualizing the blood flow velocity state in the retinal blood vessels and found that the blood flow state differs between arteries and veins of retinal blood vessels. I have found that choroidal luminal area and age are significantly correlated with choroidal blood flow. It has been elucidated that retinal blood flow is reduced before surgery in eyes with rhegmatogenous retinal detachment and it can be increase following retinal re-attachment.

研究分野：眼科学

キーワード：眼循環

1. 研究開始当初の背景

(1) 網膜疾患症例に対し、形態学的・機能学的検査のみならず眼循環動態を解明することは、疾患のより詳細な把握や新しい加療の確立のために重要な研究課題となりつつある。

(2) 本研究により、網脈絡膜疾患での自己調節機能の変化を含め、網脈絡膜循環との関わりが明らかになり、循環動態の変化という面から、網膜疾患の早期発見や予後の予見、さらには新たな加療方法の発展へつながると期待される。

2. 研究の目的

(1) 正常眼において、網脈絡膜循環の自己調節機能を画像により明確に可視化する。

(2) 網膜疾患における自己調節機能の異常も含め網脈絡膜循環の変化との関連を調べる。

(3) 正常眼と網膜疾患症例における眼血流の比較検討して得られた結果と、光干渉断層計(OCT)や多局所網膜電図を同時に行うことにより、網膜疾患の病態の多角的な検討を行う。

3. 研究の方法

(1) 多数正常眼において、レーザースペックルフルオログラフィ(LSFG)や補償光学眼底撮影装置(AO)を用いて、網膜および脈絡膜の血流動態を調べることにより、正常眼データベースを作成した。

(2) 今まで、膨大な正常眼を用いた眼血流の報告がなかったことから、作成したデータベースを用いて年齢、性別などの背景因子による血流動態の違いを調べた。

(3) さらには正常眼における、眼血流のデータベースを用いた血流動態と生化学検査値との関連、およびOCTを用いた網脈絡膜の形態との関連を調べた。

(4) 網脈絡膜血流の自己調節機能を調べるために、眼血流の日内変動や酸素負荷や眼圧上昇負荷に対する反応を調べた。

(5) 網脈絡膜疾患眼として、糖尿病網膜症眼や網膜剥離眼における眼循環動態をLSFGやAOで調べ、正常眼データベースとの比較検討を行い、いつどのような血流動態の変化が疾患眼において生じているのかを検討した。

(6) それらの網脈絡膜疾患眼に対して、OCTや多局所網膜電図を用い、網脈絡膜循環動態の変化と形態学的・機能学的変化との関連を調べることにより、疾患眼における病態を多角的に検討した。

4. 研究成果

(1) LSFGを用いて、多数正常眼に対して午前6時より3時間毎に眼血流を計7回測定し、視神経乳頭および脈絡膜血流には日内変動があることを世界で初めて報告した(図1)(Iwase et al, Medicine, 2015)。特に視神経乳頭部は3次曲線で表されるような血流変化がみられ(A)、網膜への血流を一定に保つための強い自己調節機能が働いていることが示された。

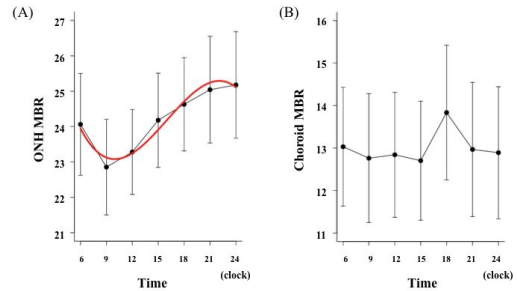


図1：視神経乳頭や脈絡膜血流の日内変動

(2) 正常眼におけるLSFGを用いた検討において、視神経乳頭部における眼血流には性差があることを初めて見出した。女性では、視神経乳頭血流が有意に男性よりも速いこと(図2)を見出し、論文にまとめた(Yanagida, Iwase, et al, IOVS, 2015)。この結果は、今後眼血流を検討する際には、男性と女性で分けて検討しなければならないことを示唆する結果であり、大きな意義があると考えられる。

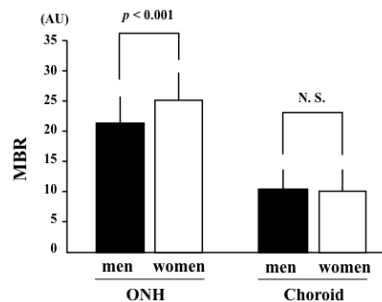


図2：血流流速の性差

(3) 視神経乳頭部における眼血流の性差の違いの原因を調べるために、LSFGを八雲町検診で使用した。検診で得られた血液生化学検査値と視神経乳頭部血流を比較検討したところ、ヘモグロビン量の性差が視神経乳頭血流の違いを生じている可能性があることを見出し、報告した(図3)(岩瀬ら、第32回日本眼循環学会、2015)。今回の結果から、全身的にも血流動態には性差がみられることが報告されているが、その一因として、ヘモグロビン量の性差が血流の性差の原因となっている可能性が示唆され、眼科領域のみならず、全身的な領域にも関与する結果であり、大きな意義があると考えられる。

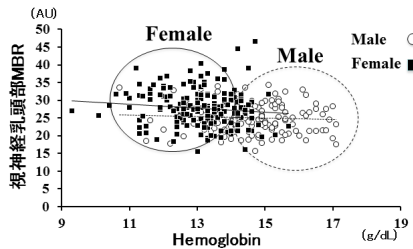


図 3：視神経乳頭血流とヘモグロビン量との相関

(4)LSFGとAOで得られた画像を合成することで網膜血管内の血流流速状態を可視化することに成功した(図4)．その画像から網膜血管の動脈と静脈では血流状態が異なることを見出し報告した(図5)(Iwase et al, Medicine, 2015)．今回の結果は網膜疾患眼における血流動態の可視化の観点から大きな意義があり，特に糖尿病網膜症を始めとする多くの網膜硝子体疾患において血流が低下していることが報告されているが，血流低下の状態を画像的に示すことができる可能性があると考えている．




図 4：LSFG と AO で得られた合成画像

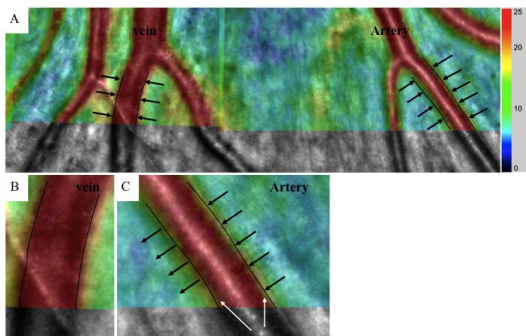


図 5：網膜血管内の動静脈の血流速度の違い (A)，静脈(B)，動脈(C)．

(5) OCT で得られた画像において，脈絡膜成分を 2 値化することで，脈絡膜の血管成分を見出すことができた(図6)．正常眼の LSFG で得られた脈絡膜血流動態と比較検討し，何の因子が脈絡膜血流に影響を与えているかを検討し，脈絡膜血管と年齢が関与していることを見出し(図7)，報告した(Iwase et al, Medicine, 2016)．今後網脈絡膜疾患眼における脈絡膜血流異常を検討する上で，必ず考慮しなければならない因子となりうると考えられ，今回の結果には大きな意義があると考えられる．

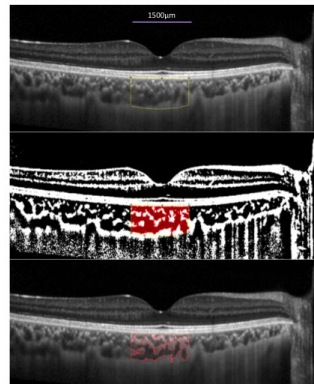


図 6：OCT により得られた画像を 2 値化し，脈絡膜を血管成分(赤線で囲まれた領域)と間質成分に分離

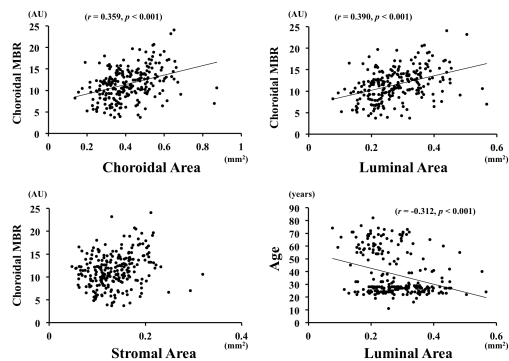


図 7：脈絡膜血流と他の因子との相関

(6) 裂孔原性網膜剥離眼(RRD)に対するバックリング手術では血流が低下するとの多くの報告があった．しかし，バックリング手術そのものの影響で血流が低下する可能性があるため，RRD に対する治療により網膜が再復位した時の血流動態の変化が不明であった．硝子体手術では眼球を圧迫することがないので，RRD 治療後の血流動態を把握できると考え，硝子体手術前後の血流動態を詳細に調べた．コントロール群では硝子体手術前後に血流動態が変化しないことに比べて，RRD に対する硝子体術後では有意に血流が増加する(図8)ことを見出して報告した(Iwase et al, IOVS, 2016)．さらに，RRD 眼ではその僚眼と比べ網膜血流が低下していることから，RRD 眼では術前に網膜血流が低下しているが，網膜が復位することで網膜血流が回復すると考えられた．

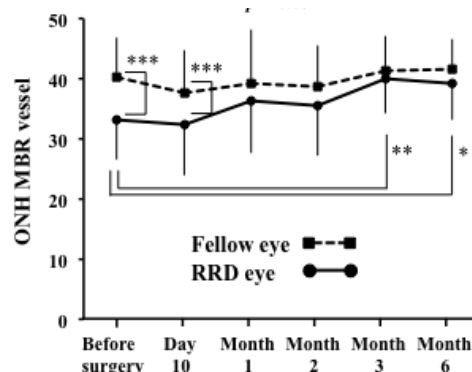


図 8：裂孔原性網膜剥離眼の術後血流動態



(7)糖尿病網膜症に対する汎光凝固術後では網膜および脈絡膜血流が著しく低下しており、視力が不良な症例の方がより血流が低下していることを見出し報告した(図9)(Iwase et al, Plosone, 2017)。

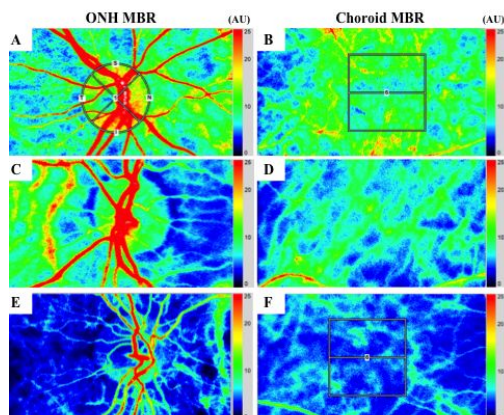


図9：正常眼の視神経乳頭血流(A)，脈絡膜血流(B)。視力が良好の眼の血流(C, D)。視力不良の眼の血流(E, F)。

(8)糖尿病網膜症では、網膜光凝固を行う前は脈絡膜面積、血管成分および間質成分ともに減少しないが、汎光凝固術後を行うことにより著明に減少することを見出した(図10)。

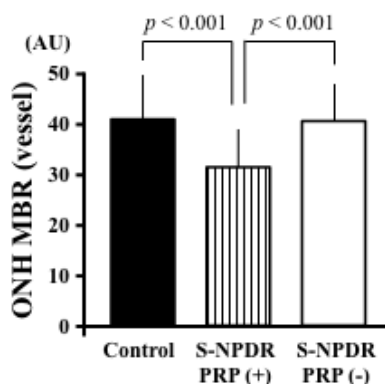


図10：正常眼，糖尿病網膜症に対して網膜光凝固を施行した眼，施行していない眼の比較。

## 5. 主な発表論文等

〔雑誌論文〕(計25件)

Iwase T, Kobayashi M, Yamamoto K, Ra E, Terasaki H. Effects of photocoagulation on ocular blood flow in patients with severe non-proliferative diabetic retinopathy. PLoS One. 2017 ;12:e0174427. doi: 10.1371/journal.pone.0174427. 査読有  
Fukami M, Iwase T, Yamamoto K, Kaneko H, Yasuda S, Terasaki H. Changes in Retinal Microcirculation After Intravitreal Ranibizumab Injection in Eyes With Macular Edema Secondary to Branch Retinal Vein Occlusion.

Invest Ophthalmol Vis Sci. 2017;58:1246-1255. doi: 10.1167/iovs.16-21115. 査読有  
Ra E, Ito Y, Kawano K, Iwase T, Kaneko H, Ueno S, Yasuda S, Kataoka K, Terasaki H. Regeneration of Photoreceptor Outer Segments after Scleral Buckling Surgery for Rhegmatogenous Retinal Detachment. Am J Ophthalmol. 2017: 30056-9. doi: 10.1016/j.ajo.2017.01.032. 査読有  
Yamamoto K, Iwase T, Terasaki H. Long-Term Changes in Intraocular Pressure after Vitrectomy for Rhegmatogenous Retinal Detachment, Epi-Retinal Membrane, or Macular Hole. PLoS One. 2016;11:e0167303. doi: 10.1371/journal.pone.0167303. 査読有  
Iwase T, Kobayashi M, Yamamoto K, Yanagida K, Ra E, Terasaki H. Changes in Blood Flow on Optic Nerve Head After Vitrectomy for Rhegmatogenous Retinal Detachment. Invest Ophthalmol Vis Sci. 2016 ;57:6223-6233. doi: 10.1167/iovs.16-20577. 査読有  
Iwase T, Yamamoto K, Kobayashi M, Ra E, Murotani K, Terasaki H. What ocular and systemic variables affect choroidal circulation in healthy eyes. Medicine (Baltimore). 2016 Oct;95(43):e5102. DOI: 10.1097/MD.0000000000005102. 査読有  
Iwase T, Ra E, Asami T, Yamamoto K, Kaneko H, Terasaki H. Pyramidal-Shaped Residual Subretinal Fluid at Fovea After Intravitreal Injection of Perfluoro-n-Octane in Eyes With Fovea-Off Rhegmatogenous Retinal Detachment. Retina. 2016 ;36:e108-e110. DOI: 10.1097/IAE.0000000000001024 査読有  
Iwase T, Yamamoto K, Yanagida K, Kobayashi M, Ra E, Murotani K, Terasaki H. Change in refraction after lens-sparing vitrectomy for rhegmatogenous retinal detachment and epiretinal membrane. Medicine (Baltimore). 2016 ;95(32):e4317. doi: 10.1097/MD.0000000000004317. 査読有  
Kobayashi M, Iwase T, Yamamoto K, Ra E, Murotani K, Matsui S, Terasaki H. Association between photoreceptor regeneration and visual acuity following surgery for rhegmatogenous retinal detachment. Invest Ophthalmol Vis Sci. 2016 Mar;57(3):889-98. doi:

10.1167/iavs.15-18403. 査読有  
Iwase T, Ra E, Yamamoto K, Kaneko H, Ito Y, Terasaki H. Differences of retinal blood flow between arteries and veins determined by laser speckle flowgraphy in healthy subjects. *Invest Ophthalmol Vis Sci*. 56:3034-3040, 2015. doi: 10.1167/iavs.14-15981. 査読有  
Iwase T, Yamamoto K, Ra E, Murotani K, Matsui S, Terasaki H. Diurnal variations in blood flow at optic nerve head and choroid in healthy eyes. *Invest Ophthalmol Vis Sci*. 56:4880-4890, 2015. doi: 10.1167/iavs.15-16567. 査読有  
Iwase T, Yamamoto K, Ra E, Murotani K, Matsui S, Terasaki H. Sex-related differences in ocular blood flow of healthy subjects using laser speckle flowgraphy. *Invest Ophthalmol Vis Sci*. 56:4880-4890, 2015. doi: 10.1167/iavs.15-16567. 査読有  
Iwase T, Oveson BC. Long-term outcome after vitrectomy for macular edema with retinal vein occlusion dividing into the occlusion site. *J Ophthalmol*. 2014;2014:198782. doi: 10.1155/2014/198782. 査読有  
Iwase T, Oveson BC, Jo YJ. Clear corneal vitrectomy combined with phacoemulsification and foldable intraocular lens implantation. *Clin Experiment Ophthalmol*. 2014 ;42:452-8. doi: 10.1111/ceo.12236. 査読有

[学会発表](計7件)

Iwase T. Association between photoreceptor restoration and visual acuity following surgery for rhegmatogenous retinal detachment. 1st Japan-Taiwan Vitreoretinal Joint Meeting. Oct 30 2016, Taipei, Taiwan  
Iwase T. Relationship between choroidal circulation and ocular and systemic variables in healthy eyes. Association for Research in Vision and Ophthalmology, May 5 2016, Seattle, USA  
岩瀬 剛. Laser speckle flowgraphyを用いた正常眼の脈絡膜血流の検討. 日本眼科学会総会 2016年4月8日 第120回仙台国際センター(宮城県,仙

台市)

Iwase T. Differences between arteries and veins of retinal blood flow determined by laser speckle flowgraphy in healthy eyes. Association for Research in Vision and Ophthalmology, May 6 2015, Denver, USA

Iwase T, Terasaki H. Change of refraction after lens-sparing vitrectomy for rhegmatogenous retinal detachment. 15th EURETINA congress, Sep 17 2015, Nice, France

Iwase T. Evaluation of blood flow autoregulation at optic nerve head and choroid under hyperoxia condition using laser speckle flowgraphy in healthy subjects. Association for Research in Vision and Ophthalmology, May 6 2014, Orlando, USA

Iwase T. Long term results of limited macular translocation with radial chorioscleral unfolding for subfoveal choroidal neovascularization. World Ophthalmology Congress, 2014年4月3日, 東京国際フォーラム(東京都,千代田区)

[図書](計1件)

岩瀬 剛. 弁上裂孔による胞状網膜剥離. 寺崎浩子・吉村長久. 網膜剥離と極小切開硝子体手術. 1版. 東京. 医学書院. 2015. 369(30-36)

出願状況(計0件)

取得状況(計0件)

[その他]

ホームページ等:

<http://med-nagoya-ganka.jp>

6. 研究組織

(1)研究代表者

岩瀬 剛 (IWASE Takeshi)

名古屋大学・医学部附属病院・講師

研究者番号: 80642339

(2)研究協力者

山本 健太郎 (YAMAMOTO Kentaro)

名古屋大学・医学部附属病院・眼科医師

羅 英明 (RA Eimei)

名古屋大学・医学部附属病院・眼科医師

古林 充里 (KOBAYASHI Misato)

名古屋大学・医学部附属病院・眼科医師

深見 麻里絵 (FUKAMI Marie)

名古屋大学・医学部附属病院・眼科医師