

## 科学研究費助成事業 研究成果報告書

平成 26 年 6 月 13 日現在

機関番号：31201

研究種目：基盤研究(C)

研究期間：2009～2013

課題番号：21592106

研究課題名(和文)超音波拍動性血流表示法によるヒト胎盤血管立体構築の解明

研究課題名(英文)To analyze Ultrasound Image Segmentation of the Placenta using 3D Slicer Software

研究代表者

小山 理恵(Oyama, Rie)

岩手医科大学・医学部・准教授

研究者番号：20291619

交付決定額(研究期間全体)：(直接経費) 500,000円、(間接経費) 150,000円

研究成果の概要(和文)：画像解析である3D Slicer と3D超音波dataでの胎盤画像解析を目的とした。方法：妊娠12~20週の正常妊婦。対象から同意を得た。1. Dataを3D Slicerに読み込む。2. Manual とGrow Cut Segmentationとlabel statisticsを機能を用いた。成績：胎盤内構造のLabel Statisticsによる関係はCount (R2=0.04)、体積(R2=0.09)。Grow Cut Segmentation で胎盤、子宮壁と臍帯一部の画像構築が可能であった。結論：画像解析ソフトを応用することで新しい胎盤画像の再構築と解析を可能とした。

研究成果の概要(英文)：Objective: The aim of this pilot study presents a novel approach to visualize the architecture of placenta using the three-dimensional (3D) ultrasound machine, and then these data reconstruct the placental architecture using 3D Slicer software. Methods: Six normal, singleton pregnancies from 12 to 20 weeks. We used a Voluson E6. 3D volume image adjusted to include the entire placenta. The 3D volume image reconstruction of the placenta using Grow Cut and the manual segmentation and the label statistics analysis. Results: Two-variable regression analysis of Label Statistics showed the count (R2=0.04), and the volume (R2=0.09). The anterior of the uterine wall, the placenta and part of the umbilical cord was separated by Grow Cut Segmentation using ultrasound image at 13 weeks. Manual Segmentation demonstrated visualization of the placental architecture. Conclusions: This pilot study presented 3D reconstruction of the placenta based on ultrasound imaging using 3D Slicer.

研究分野：産婦人科

科研費の分科・細目：基盤研究(c)

キーワード：ヒト胎盤 超音波画像 画像解析

### 1. 研究開始当初の背景

胎盤内血管の成長は胎児発育の鍵となる。受精卵が子宮内膜に着床後から trophoblast は脱着膜方向に侵入し母体血管である螺旋動脈と結合し lacunas を形成する。この現象が一次絨毛に至る。母体側からの血流増加に伴い二次絨毛へと発育が促される。妊娠4週には絨毛内に胎児血管が形成され三次絨毛となる。妊娠11週頃からは超音波3次元(3D)パワードップラー法を用いて胎盤内血管・血流解析が可能となる。3Dパワードップラー超音波解析の指標は血流フローインデックス(FI)、血管描出数(VI)及び血管と血流の乗数が血流・血管描出インデックス(VFI)3つのインデックスである。現在はこれらの3つのインデックスは一般的に胎盤内血流・血管の評価に用いられている。しかしながら超音波3Dパワードップラー法では描出に血流速度、血管径や反射体である赤血球量に影響される。これらの因子と影響を受けずにリアルタイム、且つ、非侵襲的な方法で胎盤内絨毛や胎児血管は発育を知る手段として医用画像解析を応用した。

### 2. 研究の目的

本研究のアプローチは超音波3Dパワードップラー法では描出不可能な胎盤内構造もしくは血管構築を知ることが目的とする。そのためにオープンソースで医用画像解析ソフトウェア3D Slicerを用いた。産科領域において、超音波やMR画像に補助解析として医用画像解析ソフトウェアを応用した報告は無い。そこで、超音波3Dレンダリング画像のみで胎盤内構造を再構築し解析し妊娠経過に伴う変化を解析し正常妊娠と異常妊娠との違いは勿論の事、正常と異常経過の分岐点を予測する可能性がある。

### 3. 研究の方法

対象：妊娠12週から20週の正常単胎妊婦である。その内訳は12週(n=2)で、13週(n=1)、14週(n=1)で、20週(n=2)である。全対象者に研究の主旨を説明し同意を得ている。研究フローチャートを図1に示す。画像データの収集には超音波機器 Voluson E6 (GEヘルスケア、ジップ、オーストリア)を用いた。画像解析は超音波画像のgray scaleを用いた自動(Grow cut)セグメンテーション画像、組織別のgray scale 閾値を特定した手動(Manual)セグメンテーション画像と胎盤体積と voxel 計測を施行した。統計分析は2変数回帰分析を統計ソフトウェアであるSPSS19を使用した。

### 4. 研究成果

平均妊娠週数は15.2週、母体平均年齢は28.5歳であった。表2は胎盤体積と voxel のカウント数を回帰分析の結果を示す。図2Aはカ

ウント ( $R^2 = 0.04$ ) で、図2Bは ( $R^2 = 0.09$ ) 胎盤体積である。図3Aは妊娠13週で正常妊婦の超音波画像を示している。図3Bは子宮壁の前方には、臍帯および胎盤の自動 (Grow cut) セグメンテーションの成長により分離した。図4は、ケース5のディスプレイ3Dビューアでオリジナルの超音波画像に一致させた胎盤組織(赤)の胎盤の内部構造の手動(Manual)セグメンテーションである。モデルパラメータ: Opacity, Ambient, Diffuse, Specular と Power は 0.35, 0.06, 0.89, 0.49, 2.5であった。

最後に医用画像解析ソフトウェア3D Slicerと超音波画像診断を用い胎盤内構造(微小血管を含んだ)全般について3次元再構成を提示した研究である。本研究は処理アルゴリズムの理論に基づいている。また、医療用超音波画像解析はヒト胎盤の発育をリアルタイムで知り得ることができると期待する。

Figure 1

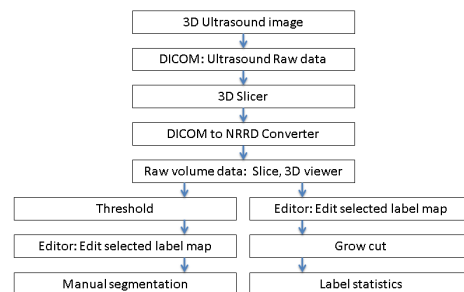


図1 フローチャート

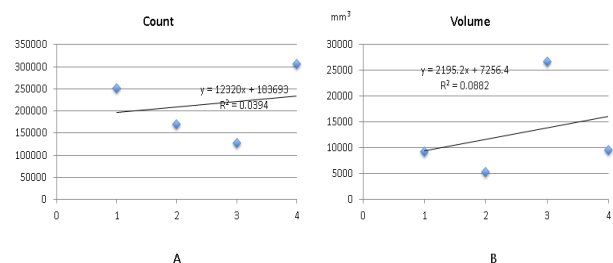


図2 voxel 数と胎盤体積の回帰分析

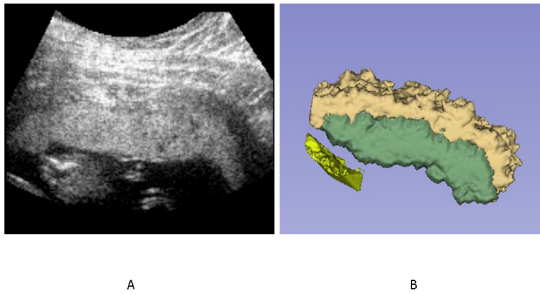


図3 自動セグメンテーション

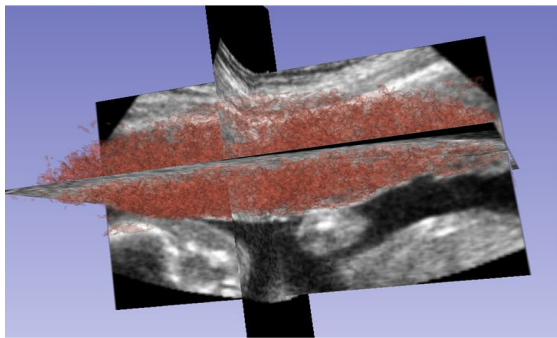


図4 手動セグメンテーション

#### 5. 主な発表論文等

(研究代表者、研究分担者及び連携研究者には下線)

[雑誌論文](計11件)

- 1) R. OYAMA, M. JAKAB, A. KIKUCHI, T. SUGIYAMA, R. KIKINIS, S. PUJOL. Towards improved ultrasound-based analysis and 3D visualization of the fetal brain using the 3D Slicer. *Ultrasound Obstet Gynecol* 2013; 42:609-10
- 2) Murai M, Takatori E, Omi H, Isurugi C, Kumagai S, Oyama R, Yoshisaki A, Sugiyama T. Anti-müllerian hormone and Sono AVC, 3D-power Doppler: Marker ovarian function with in vitro fertilization treatment. *Reprod Med Biol* 2010;9(3):151-61.
- 3) 小山 理恵, 林 理紗, 山手 清令, 岩根 恵子, 金杉 知宣, 高田 杏奈, 岩動 ちず子, 西郡 秀和, 庄子 忠宏, 福島 明宗, 杉山 徹. ヒト胎盤の超音波リアルタイム拍動性血流表示と妊娠高血圧症候群. *日本周産期新生児学会雑誌*. 2009;45:823-828.
- 4) 小山 理恵, 高田 杏奈, 岩根 恵子, 岩動 ちず子, 杉山 徹, 工藤 小百合, 藤原 静子, 中居 賢司. 産科における超音波画像診断の知見について. *The obstetrics transabdominal biometry screening over 11 weeks of gestation.*

産科と婦人科 2008; 75(4):499-502

- 5) 小山 理恵, 林 理紗, 岩根 恵子, 金杉 知宣, 賀来 宏維, 岩動 ちず子, 庄子 忠宏, 吉崎 陽, 杉山 徹. 超音波 Pulsatile Flow Detection による胎盤血流領域の画像解析と妊娠高血圧症候群の関連性の検討. *日本妊娠高血圧学会雑誌*. 2008;16:110-111.
- 6) 小山 理恵. ヒト胎盤の超音波リアルタイム拍動性血流領域の画像定量解析と Vascular Endothelial Growth Factor 発現との関連性 Expression of VEGFC in Human Placenta during Early pregnancy and Quantitative of Analysis Placental Pulsatile Blood flow by Ultrasonography. *日本妊娠高血圧学会雑誌*. 2007;15:67-70.
- 7) 小山 理恵, 高田 杏奈, 岩根 恵子, 岩動 ちず子, 杉山 徹. 産褥期乳汁分泌に対する当帰芍薬散(TJ-23)の効果と超音波3D画像による検討. *産婦人科 漢方研究のあゆみ*. 2007;24:67-74.
- 8) 小山 理恵, 高田 杏奈, 岩根 恵子, 岩動 ちず子, 杉山 徹. Ultrasound images analysis in human placental blood flow and structure at early Middle pregnancy. *日本妊娠高血圧学会雑誌*. 2006;14:120-121.
- 9) 小山 理恵, 高田 杏奈, 岩根 恵子, 岩動 ちず子, 杉山 徹. Expression of VEGF-C in human placenta villi during early pregnancy and quantitative of analysis pulsatile blood flow of placenta use of sonography. *日本産科婦人科学会東北連合地方部会誌*. 2005;53:41-48.
- 10) Oyama R. The relationship between the level of expression of intercellular adhesion molecule-1 in placenta and onset of preeclampsia. *J Obstet Gynaecol Res*. 2002;27(3):147-54.
- 11) 小山 理恵, 須藤 ちず子, 福島 明宗, 利部 輝男. 過去10年間の当科における思春期女子の婦人科悪性腫瘍の検討. *思春期学*. 2000;18(2):187.

[学会発表](計5件)

- 1) Rie Oyama, Anti-müllerian hormone and Sono AVC, 3D-power Doppler: Marker ovarian function with in vitro fertilization treatment. *Royan International Twin Congress*; 2011: Tehran.
- 2) Rie Oyama. The validity of multi-slice 3D/4D imaging in fetal corpus callosum The 9<sup>th</sup> Korea-Japan Ultrasound Symposium in Obstetrics and Gynecology; 2011, South Korean.
- 3) 小山 理恵. 超音波断層法における胎盤血流検出の意義: PFD & B-Flow を用い

- 4) て. 札幌婦人科医会 招請講演;2006:  
札幌.
- 5) 小山 理恵. 産褥期乳汁分泌不全に対する漢方薬の効果. 第 40 回岩手県母性衛生学会総会・学術講演会;2006:盛岡.
- 6) 小山 理恵. ヒト胎盤の超音波リアルタイム拍動性血流領域の画像定量解析とVascular Endothelial Growth Factor-C発現との関連性. 北日本産科婦人科学術講演; 2004:札幌.

〔図書〕(計 0 件)

〔産業財産権〕

出願状況 (計 0 件)

取得状況 (計 0 件)

〔その他〕

ホームページ等

なし

6. 研究組織

(1)研究代表者

小山 理恵(OYAMA Rie)

岩手医科大学 医学部・特任准教授

研究者番号 20291619