

平成 30 年 6 月 2 日現在

機関番号：14501

研究種目：基盤研究(C) (一般)

研究期間：2015～2017

課題番号：15K08614

研究課題名(和文)大動脈石灰化のCTイメージングとメタボローム解析による革新的治療法の探求

研究課題名(英文)Discovery of novel treatment strategy for aortic calcification through CT imaging and metabolome analysis

研究代表者

高谷 具史 (Takaya, Tomofumi)

神戸大学・医学研究科・客員准教授

研究者番号：60714665

交付決定額(研究期間全体)：(直接経費) 3,800,000円

研究成果の概要(和文)：大動脈石灰化病変の包括的かつ定量的評価手法の確立：CTの画像解析において、大動脈石灰化の3Dイメージを自在かつ簡便に再構築できる汎用可能な方法を確立し、石灰化の分布およびCT値を評価することで、部位別の評価が定量的に可能となった。

大動脈石灰化病変に相関するヒト血液中低分子代謝物プロファイルの確立：CT画像評価を受ける症例において、血清サンプルをガスクロマトグラフ質量分析を用いた低分子代謝物プロファイルに供した。大動脈石灰化病変量に有意に相関する代謝物が5つ検出され、5つの代謝物濃度を組み合わせた関数が、大動脈病変石灰化病変量を評価するバイオマーカーとしての可能性を有することが示唆された。

研究成果の概要(英文)：Establishment of comprehensive method for quantification of calcified lesions in aorta: using CT imaging, we developed widely applicable methodology which easily enables us to re-construct three dimensional(3D) image of calcified lesions in aorta. This method allows us to evaluate global and local quantification of calcified lesions, which provides useful information for cardiovascular physicians and cardiovascular surgeons.

Serum metabolite profiling which reflects calcified lesion volume in aorta: hydrophilic small molecule metabolites in serum samples from patients who received aortic CT imaging were comprehensively analyzed with gas chromatography mass spectrometry (GC/MS). Through GC/MS based metabolome analysis, we found five metabolites showed statistically significant correlation with calcified lesion volume in aorta. We propose that the mathematical function with these five metabolites could be used as quantitative biomarker which reflects calcified lesion volume in aorta.

研究分野：循環器内科学

キーワード：大動脈石灰化病変 画像診断 メタボローム解析

1. 研究開始当初の背景

虚血性心疾患・心臓弁膜症・大動脈疾患において、石灰化病変はカテーテル治療や外科的治療といった侵襲的な加療を行う際に大きな障害となる。石灰化にはアテローム硬化性に内膜から生じるタイプと、大動脈弁石灰化や中膜石灰化のようなMonckeberg型が存在する。前者については動脈硬化や炎症の関与が示唆されており、HMG CoA 還元酵素阻害剤（スタチン）での介入の有用性が報告されている一方で、後者に関しては、スタチンの有効性は証明されておらず、カルシウム・リンを中心とした代謝異常との関連が示唆されている。石灰化病変をエンドポイントとする臨床研究を検討する際、大動脈石灰化病変の定量的評価を簡便に行う方法の確立は不可欠である。従来使用されているAgatston法は臨床研究では適宜使用されているが、汎用性と利便性に乏しく、臨床現場で全例に適応するのは現実的ではないため、現時点では大動脈石灰化を包括的かつ定量的に簡便に評価する手法は確立していない。

虚血性心疾患発症の危険因子の一つに脂質異常症があり、高LDLコレステロール血症に対するスタチンの有効性は確立している。しかし、過去のいずれの報告でも、高用量スタチンを使用しても抑制できない心血管疾患リスクが高率に残存している。さらに、現存するエゼチミブ・プロブコール・EPA製剤など、スタチン以外の薬剤を追加しても、そのリスク軽減効果は乏しい。

石灰化病変を有する虚血性心疾患患者への新たな介入対象として、カルシウム・リン代謝に注目が集まっている。大動脈や弁膜の石灰化についても、新たな治療対象として同様に注目されている。我々はこれまでに、血清リン値が検査結果上、基準値範囲内であったとしても、若干でも高値なことが大動脈石灰化と関係していることを明らかにしてきた。そこで我々は生体代謝物に注目したメタボローム解析を進めようとしている。本研究を通して、大動脈石灰化病変のバイオマーカーとなる血液中の低分子代謝物プロ

ファイルを探索し、石灰化病変形成過程において産生される特徴的な代謝物の同定を行い、石灰化病変を代謝異常という視点から検討する。

2. 研究の目的

(1) 大動脈石灰化病変の包括的かつ定量的評価手法の確立

本申請では、非造影胸部 CT から Volume Rendering 法を用いて大動脈石灰化を定量化し、その正確性を従来用いられている Agatston 法と比較する。3D 再構成された可視情報がカテーテル治療や外科手術に際して有用となることが期待される。また定量化された石灰化病変量を規定する患者背景因子・臨床検査所見を多変量解析を用いた解析で明らかにする。

(2) 大動脈石灰化病変に相関するヒト血液中低分子代謝物プロファイルの確立

研究計画(1)でCT検査を施行した症例において空腹時採血サンプルを収集する。すでに我々が確立したガスクロマトグラフ質量分析による低分子代謝物(メタボローム)プロファイルシステムを用いて、血清中の低分子代謝物の包括的解析を実施する。得られた定量的代謝物データから研究計画(1)で取得する定量的石灰化病変体積と相関するプロファイルを、多変量解析手法を用いて抽出する。

(3) *in vitro* モデルにおける石灰化病変と相関する低分子代謝物プロファイルの確立

間葉系幹細胞を骨芽細胞に分化させるプロトコルはほぼ確立しているが、代謝経路の変動という視点で解析された報告は見られない。本申請では間葉系幹細胞の骨芽細胞への分化過程において、どのような低分子代謝物が細胞内外で変動するか経時的に解析する。これにより石灰化が形成されるときの特徴的な細胞活動を解き明かすことが可能となる。研究課題(2)(3)で共通して変動する、すなわち臨床での大動脈石灰化病変ならびに石灰化病変モデルで共に変動している代謝物は、石灰化病変を診断する新規血液バイオマーカーとなり得る高い信頼性を持つ。さらに抽出された特定の代謝物を作り

出す代謝経路そのものが石灰化病変の治療対象となり得る。そのような代謝経路を制御する酵素の働きを分子生物学的に制御することを試み、革新的な石灰化病変治療手段の発見を目指す。

3. 研究の方法

(1) 大動脈石灰化病変の包括的かつ定量的評価手法の確立: 非造影胸腹部 CT 検査の解析に際して、より石灰化に特化した 3D イメージを構築することで、観血的な手技において、より臨床的な情報提供を可能にする。大動脈石灰化の分布やその CT 値を簡便に定量化することで、石灰化の性状診断も可能となる。総石灰化量の評価に加えて、病変量を規定する患者背景因子・臨床検査所見を多変量解析を用いた解析で明らかにする。

(2) 大動脈石灰化病変に相関するヒト血液中低分子代謝物プロファイルの確立: CT 検査を受ける症例での空腹時採血を行い、血清中の低分子代謝物(メタボローム)解析をガスクロマトグラフ質量分析システムにて実施する。研究計画(1)で得られる定量的石灰化病変と相関する低分子代謝物プロファイルを多変量解析にて抽出する。

(3) *in vitro* 石灰化モデルに相関する低分子代謝物プロファイルの探索: 間葉系幹細胞から骨芽細胞への分化モデルを用い、石灰化形成における細胞内外の代謝物プロファイルの変動を評価する。

4. 研究成果

(1) 大動脈石灰化病変の包括的かつ定量的評価手法の確立

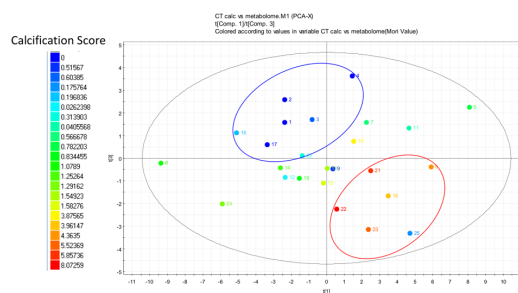
CT の画像解析において、大動脈石灰化の 3D イメージを自在かつ簡便に再構築できる汎用可能な方法を確立し、石灰化の分布および CT 値を評価することで、部位別の評価が定量的に可能となり、観血的な手技に際して、より具体的な情報提供が可能となり、臨床現場へも有用な情報提供が行えるようになった。総石灰化量や部位別の石灰化の程度の評価に加えて、胸腹部

大動脈の石灰化の意義、大動脈石灰化と虚血性心疾患や弁膜症との関連、カルシウム、リン代謝との相関について検討を行った。

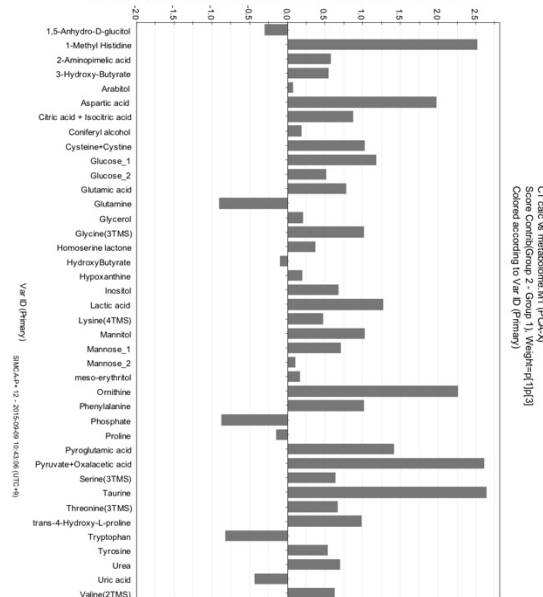
(2) 大動脈石灰化病変に相関するヒト血液中低分子代謝物プロファイルの確立

研究計画(1)にて大動脈石灰化病変の CT 画像評価を受ける症例において、空腹時採血を行い、血清サンプルをガスクロマトグラフ質量分析を用いた低分子代謝物プロファイルに供した。計測された代謝物を用いた主成分解析のスコアプロットによって、石灰化スコアの高い症例(赤枠)と低い症例(青枠)が異なるクラスターとして表現され、大動脈石灰化病変に相関する低分子代謝物プロファイルの存在が示唆された。

Serum水溶性代謝物メタボロームを用いたバイオマーカー探索

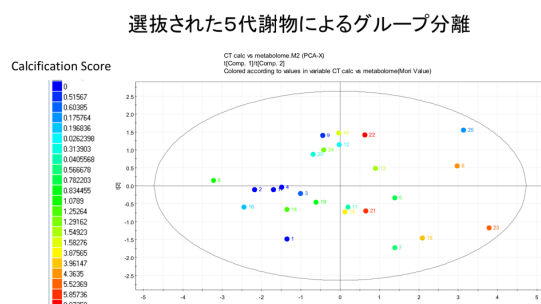


石灰化病変量に応じて変動する血清メタボローム



主成分解析のローディングプロットによって大動脈石灰化病変量に有意に相関する代謝物が 5 つ検出された。これら 5 つの代謝物を用いた主

成分分析を実施すると、次の図の通り大動脈病変石灰化病変量を良好に反映したことから、これら5つの代謝物濃度を組み合わせた関数が、大動脈病変石灰化病変量を評価するバイオマーカーとしての可能性を有することが示唆された。



(3) *in vitro* 石灰化モデルに相関する低分子代謝物プロファイルの探索

マウス骨髄細胞を骨芽細胞分化試薬

(Osteoblast-Inducer Reagent, MK430, Takara, Japan)を用いて骨芽細胞分化を誘導し、誘導前後での低分子代謝物変動を解析したが、(2)で得られた血液中低分子代謝物プロファイルとは大きく異なり、成体における状況を反映したモデルとはならなかった。

5. 主な発表論文等

(研究代表者、研究分担者及び連携研究者には下線)

The association between wedging of the aorta and cardiac structural anatomy as revealed using multidetector-row computed tomography.

Mori S, Anderson RH, Takaya T, Toba T, Ito T, Fujiwara S, Watanabe Y, Nishii T, Kono AK, Hirata KI.

J Anat. 2017 Jul;231(1):110-120. DOI: 10.1111/joa.12611

Compression of the Right Ventricular Outflow Tract due to Straight Back Syndrome Clarified by Low-dose Dual-source Computed Tomography.

Hasegawa K, Takaya T, Mori S, Ito T, Fujiwara S, Nishii T, K Kono A, Shimoura H, Tanaka H, Hirata KI.

Intern Med. 2016;55(22):3279-3283. DOI: 10.2169/internalmedicine.55.7193

Serum phosphate is an independent predictor of the total aortic calcification volume in non-hemodialysis patients undergoing cardiovascular surgery.

Kinugasa M, Mori S, Takaya T, Ito T, Tanaka H, Satomi-Kobayashi S, Fujiwara S, Nishii T, Kono AK, Okita Y, Hirata K.

J Cardiol. 2016 Oct;68(4):308-15. DOI: 10.1016/j.jjcc.2015.10.005

Reconstruction of an extracardiac aortocoronary collateral and simulation of selective angiography with multidetector-row computed tomography.

Kasamatsu A, Takaya T, Mori S, Kashio K, Takahashi H, Ito T, Takamine S, Fujiwara S, Nishii T, Kono AK, Shinke T, Hirata K.

Circulation. 2015 May 19;131(20):e476-9. DOI: 10.1161/CIRCULATIONAHA.114.015137

Clinical cardiac structural anatomy reconstructed within the cardiac contour using multidetector-row computed tomography: Left ventricular outflow tract.

Mori S, Fukuzawa K, Takaya T, Takamine S, Ito T, Fujiwara S, Nishii T, Kono AK, Yoshida A, Hirata K.

Clin Anat. 2016 Apr;29(3):353-63. DOI: 10.1002/ca.22547

Clinical cardiac structural anatomy reconstructed within the cardiac contour using multidetector-row computed tomography: The arrangement and location of the cardiac valves.

Mori S, Fukuzawa K, Takaya T, Takamine S, Ito T, Fujiwara S, Nishii T, Kono AK, Yoshida A, Hirata K.

Clin Anat. 2016 Apr;29(3):364-70. DOI:
10.1002/ca.22549

Clinical cardiac structural anatomy reconstructed
within the cardiac contour using
multidetector-row computed tomography: Atrial
septum and ventricular septum.

Mori S, Fukuzawa K, Takaya T, Takamine S, Ito
T, Fujiwara S, Nishii T, Kono AK, Yoshida A,
Hirata K.

Clin Anat. 2016 Apr;29(3):342-52. DOI:
10.1002/ca.22546

Clinical Structural Anatomy of the Inferior
Pyramidal Space Reconstructed Within the
Cardiac Contour Using Multidetector-Row
Computed Tomography.

Mori S, Fukuzawa K, Takaya T, Takamine S, Ito
T, Fujiwara S, Nishii T, Kono AK, Yoshida A,
Hirata K.

J Cardiovasc Electrophysiol. 2015
Jul;26(7):705-12. DOI: 10.1111/jce.12687
Optimal angulations for obtaining an en face
view of each coronary aortic sinus and the
interventricular septum: Correlative anatomy
around the left ventricular outflow tract.

Mori S, Fukuzawa K, Takaya T, Takamine S, Ito
T, Kinugasa M, Shigeru M, Fujiwara S, Nishii T,
Kono AK, Yoshida A, Hirata K.

Clin Anat. 2015 May;28(4):494-505. DOI:
10.1002/ca.22521

Three-dimensional quantification and
visualization of aortic calcification by
multidetector-row computed tomography: a
simple approach using a volume-rendering
method.

Mori S, Takaya T, Kinugasa M, Ito T, Takamine
S, Fujiwara S, Nishii T, Kono AK, Inoue T,
Satomi-Kobayashi S, Rikitake Y, Okita Y, Hirata
K.

Atherosclerosis. 2015 Apr;239(2):622-8. DOI:
10.1016/j.atherosclerosis.2014.12.041

Clinical structural anatomy of the inferior
pyramidal space reconstructed from the living
heart: Three-dimensional visualization using
multidetector-row computed tomography.

Mori S, Nishii T, Takaya T, Kashio K,
Kasamatsu A, Takamine S, Ito T, Fujiwara S,
Kono AK, Hirata K.

Clin Anat. 2015 Oct;28(7):878-87. DOI:
10.1002/ca.22483

[その他]

ホームページ等

神戸大学大学院医学研究科 内科学講座
循環器内科学分野

<http://www.med.kobe-u.ac.jp/im1/index.html>

6. 研究組織

(1)研究代表者

高谷 具史 (TAKAYA Tomofumi)

神戸大学大学院医学研究科 内科学講座
循環器高度医療探索学

客員准教授

研究者番号: 60714665

(2)研究分担者

篠原 正和 (SHINOHARA Masakazu)

神戸大学大学院医学研究科 地域社会医学・
健康科学講座 疫学分野

准教授

研究者番号: 80437483

(3)連携研究者

杜 隆嗣 (TOH Ryushi)

神戸大学大学院医学研究科 内科系講座 立
証検査医学分野

特命准教授

研究者番号: 50379418

新家 俊郎 (SHINKE Toshiro)

昭和大学 循環器内科

教授

研究者番号:60379419

石田 達郎 (ISHIDA Tatsuro)

神戸大学大学院医学研究科 地域社会医学・

健康科学講座 地域医療ネットワーク学分野

特命教授

研究者番号:00379413

平田 健一 (HIRATA Ken-ichi)

神戸大学大学院医学研究科 内科学講座 循

環器内科学分野

教授

研究者番号:20283880

(4)研究協力者

該当なし