

令和元年6月17日現在

機関番号：12102

研究種目：基盤研究(C) (一般)

研究期間：2016～2018

課題番号：16K10845

研究課題名(和文) 骨髄間葉系幹細胞と多血小板血漿を用いた新しい低侵襲半月板修復促進法の開発

研究課題名(英文) Development of new minimally invasive meniscal repair treatment using bone marrow-derived mesenchymal stem cells and platelet-rich plasma

研究代表者

吉岡 友和 (Yoshioka, Tomokazu)

筑波大学・医学医療系・准教授

研究者番号：80649822

交付決定額(研究期間全体)：(直接経費) 3,700,000円

研究成果の概要(和文)：実験1：家兎内側半月板前節無血行野に自然経過で修復されないとされる3mm縦断裂を作製し、活性化した多血小板血漿(PRP)0.5mLをメンブレンとして断裂部に1針縫合するとともに投与した。術後12週での肉眼的組織学的評価で半月板修復は得られなかった。
実験2：実験1の結果をふまえ半月板断裂形態とPRPの性状を変更することとした。実験1と同部位に直径1.5mmパンチ欠損を作製し、活性化したPRP0.5mLをクロットとして投与した。現在、結果解析中であり、結果は次年度中に英文論文として公表を見込んでいる。

研究成果の学術的意義や社会的意義

半月板損傷は将来的に不可逆的な変形性膝関節症へと進行し、それに伴う疼痛や膝関節機能低下によって日常生活動作の制限が生じることが明らかとなっているため、可能な限り損傷した半月板を修復、温存することが重要である。従来の半月板縫合術の臨床成績は安定しておらず新たな治療方法の開発が必要である。
末梢血から簡便に調製可能で組織修復に必要な因子の一つである成長因子を有する多血小板血漿の投与により半月板の組織修復促進が得られれば一期的手術が可能な新しい低侵襲半月板治療促進治療となり、それは半月板縫合術の適応を拡大させ、変形性膝関節症への進行を抑制することで、健康寿命の延伸が期待できる。

研究成果の概要(英文)：Experiment 1: The purpose of this experiment was to investigate the effect of leukocyte-poor (LR) platelet-rich plasma (PRP) on potential healing of avascular zone of longitudinal medial meniscus tears in rabbit model. 0.5 mL of LR-PRP membrane from each rabbit's whole blood was prepared and put into longitudinal tears with suture. We found that there were no significant differences of quantitative macroscopic and histologic scoring between LR-PRP group and control group at 12 weeks after surgery.

Experiment 2: Based on the results of experiment 1, we changed the injury model from longitudinal tears to 1.5-mm circular defects, and formulation of PRP from membrane to clot. The results are currently being analyzed, and the results are expected to be published in the next year.

研究分野：膝関節

キーワード：多血小板血漿 半月板損傷 動物モデル

様式 C - 19、F - 19 - 1、Z - 19、CK - 19 (共通)

1. 研究開始当初の背景

半月板は膝関節の内・外側に存在し、三日月の形態を有する線維軟骨組織である。その機能は、大腿骨から脛骨へかかる荷重を分散し、膝関節の軟骨保護に重要な役割を果たす。一般的に半月板の外周 1/3 は血行を有するが、内周 2/3 は関節軟骨同様血行がないため自己修復能が極めて乏しい。半月板機能が失われると荷重分散機能が失われ、変形性膝関節症へと進行することが明らかとなっている。変形性膝関節症は骨粗鬆症や脊椎疾患と並びロコモティブシンドロームの原因となるため、超高齢化社会を迎えた本邦において健康寿命促進のためにはその予防に最も力を注がなければならない。半月板損傷に対する治療法として同種半月板移植術が欧米では行われているが、本邦では倫理的・制度的な問題から実施困難である。半月板を温存する唯一の治療法は半月板縫合術であるが、その適応は血行が存在する部位に生じた変性のない縦断裂に限定され、縫合術の適応となるのは全半月板損傷のうち 10%以下、縫合した場合でもその臨床成績は不安定で、術後数年の経過で約 3 割の患者で症状が再燃し再手術が必要となる。縫合術の適応とならない半月板損傷に対する切除術は先に述べたように、不可逆的な変形性膝関節症へと進行し、膝関節痛と機能障害が生じる。よって、これまでに半月板縫合術の成績向上のために様々な技術の工夫、デバイスが開発されてきた。しかしながら縫合によって得られる力学的強度と臨床成績は相関しないことが明らかとなっており、生物学的な治癒を促進するための新たな治療法の開発が必要とされている。

組織修復に関わる一つの要素として成長因子があるが、成長因子は血小板の顆粒内に多く含まれることから、我々は自己末梢血を遠心分離して簡便に得られる多血小板血漿 (Platelet-Rich Plasma: 以下 PRP) に着目し、膝内側側副靭帯損傷に対する早期修復効果、PRP に含まれる様々な成長因子濃度に日内変動がなく、治療がいつでも実施可能なことを明らかにしてきた。さらに、本邦初で開始した「変形性膝関節症に対する PRP 関節内注射治療の安全性・有効性に関する臨床研究」の介入治療が終了 (10 症例) し、その安全性を確認した (ID: UMIN000011829)。

一般に、効率的な組織再生には細胞成長因子担体 (細胞の増殖・分化を制御する足場) の 3 要素が必要であるとされている。我々は、これまで行ってきた基礎・臨床研究の成果から、成長因子を PRP から、担体は PRP をフィブリン化し簡便かつ効率的に得る技術を持っており、採取・調製・移植を一期的に行う低侵襲な半月板治癒促進法を考案した。

2. 研究の目的

本研究の目的は、簡便で安全かつ安価に、自己由来組織である多血小板血漿を用いて一期的手術が可能な新しい低侵襲半月板治癒促進法を開発することである。

3. 研究の方法

(1) 家兎・週数の選択:

予定していた半月板損傷モデルは内側半月板の前節、中節、後節に損傷を作製することである。日本白色家兎だけではなくニュージーランド白色家兎、各種家兎の週数別で、家兎半月板損傷モデルの作製を行った。

(2) 血行分布:

家兎の半月板が同様の解剖学的構造かどうかを評価するために、大腿動脈よりブルーインクを注入灌流し家兎半月板の血行分布を評価した。

(3) PRP 調製:

心臓採血により全血 20ml を回収した。PRGF system (BTI 社, Spain) を用いて 1800 回転×8 分で遠心分離を行った。全血漿を 2 分割し下半分から白血球層を除いた層を PRP と定義した。以下の (4) - (7) では、得られた PRP のうち最終投与量を 1ml とした。残りの PRP で血算測定を行い、全血の血算測定から白血球および血小板濃縮率を算出した。

(4) 縦断裂モデル - PRP membrane:

骨格的に成熟した 12-16 週で 2.8-3.5kg の日本白色家兎を用いて内側半月板前節無血行野 (内側 2/3) に 3mm 縦断裂を作成した。右膝は断裂のみ作製し (T 群)、左膝は縫合群 (S 群) と縫合 + PRP 群 (P 群) に分けた。縫合は inside-out 法で nylon 糸 1 針の垂直縫合とした。PRP は CaCl₂ で活性化して membrane の状態にして nylon 糸に通して断裂直上に設置した。8、12 週で屠殺し、肉眼的 (modified Miguel's scoring system)、組織学的 (Ishida's scoring system) に評価を行った。

肉眼的評価

状態	定義	スコア
None	連続なし	0
Minimal	1-40%	1
Moderate	41-80%	2
Complete	80%以上	3

modified Miguel's scoring system
Nakagawa Y et al. Osteoarthritis Cartilage 2015

◆ 断裂部の連続性
◆ 最低0点、最高3点満点

組織学的評価

状態	定義	スコア
断面の癒合	なし	0
	片側	1
	両側	2
線維軟骨細胞の有無	なし	0
	一部	1
	全体	2
Safranin-Oの染色	なし	0
	一部	1
	全体	2


◆ 各項0-2点 最低0点、最高6点満点 Ishida K et al. Tissue Eng 2007

(5) 縦断裂モデル - PRP liquid, clot :

骨格的に成熟した 2.8-3.5kg の日本白色家兔を用いて内側半月板前節無血流野（内側 2/3）に 3mm 縦断裂を作製した。右膝は欠損群（D 群） 左膝を PRP 群（P 群）とした。断裂を作製後、inside-out 法により nylon 糸 1 針で垂直縫合し、心臓穿刺により採取した末梢血から採取した PRP を CaCl₂ で活性化したのちに、液体状態で縫合部に塗布させたもの（L 群） ゲル状態で縫合部直上に留置したもの（G 群）で分けた。各群 4 羽ずつ 12 週で屠殺し、肉眼的（modified Miguel ' s scoring system） 組織学的（Ishida ' s scoring system） に評価を行った。

(6) パンチ欠損モデルの妥当性 :

骨格的に成熟した家兔内側半月板前節に直径 2.0mm パンチ欠損を作製した。右膝は欠損群（D 群） 左膝は PRP 群（P 群）とした。PRP 1ml を CaCl₂ で活性化して clot の状態にして欠損部に充填した。4 週後に 3 羽片膝ずつ組織を採取し、肉眼的（modified Miguel ' s scoring system） 組織学的（Ishida ' s scoring system） に評価を行った。また定量的評価として、半月板横断面の欠損部と修復部の面積を Image J で計算し、欠損面積と修復面積との割合を算出した。また、直径 1.5mm パンチ欠損についても作製を行い、12 週後に評価を行った。



(7) パンチ欠損モデル - PRP clot :

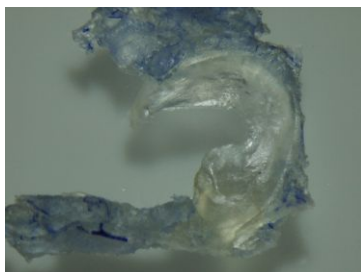
家兔の内側半月板前節にパンチ欠損を作製し、その自然治癒過程と活性化した多血小板血漿を投与した群での修復過程を肉眼的および組織学的に比較・評価した。骨格的に成熟した日本白色家兔を用いて内側半月板無血流野に直径 1.5mm のパンチ欠損を作成した。右膝は欠損群（D 群） 左膝は PRP 群（P 群）とした。PRP 1ml を CaCl₂ で活性化して clot の状態にして欠損部に充填した。評価は、PRP は血液学的に評価を行い、白血球および血小板濃度を測定、白血球および血小板濃縮率を算出した。4、8、12 週後に組織を採取し、肉眼的評価（半月板；modified Miguel ' s scoring system、関節軟骨；墨汁による Grading scale）と組織学的評価（半月板；HE 染色、Safranin-O fast green 染色；Ishida ' s scoring system、関節軟骨；Safranin-O fast green 染色；OARSI scoring system）を行った。また定量的評価として、半月板横断面の欠損部と修復部の面積を Image J で計算し、欠損面積と修復面積との割合を算出した。

4 . 研究成果

(1) 家兔膝関節を最大屈曲位としても半月板の中節および後節を視野内に露出することは難しく、前十字靭帯や後十字靭帯を切離して関節を亜脱臼させることで半月板全周が露出することが明らかとなった。家兔種別、週数例別でも同じ結果であった。靭帯の切離や関節の亜脱臼操作は生体内に及ぼす侵襲が大きく、多血小板血漿のみによる半月板修復効果を判断するのが困難であると考え、内側半月板前節に損傷を作製するモデルとした。

同じ週数齢では日本白色家兔の方がニュージーランド白色家兔より半月板が大きかったため、日本白色家兔を用いる方針とした。週数齢については、骨格的に成熟した 13-17 週のうち 3.5kg 以上となっても半月板自体の大きさは変わらなかったため 3.0kg 前後の家兔を選択することとした。

(2) 内側 2/3 が無血流野であることを確認し、同部位に損傷を作製する方針とした。



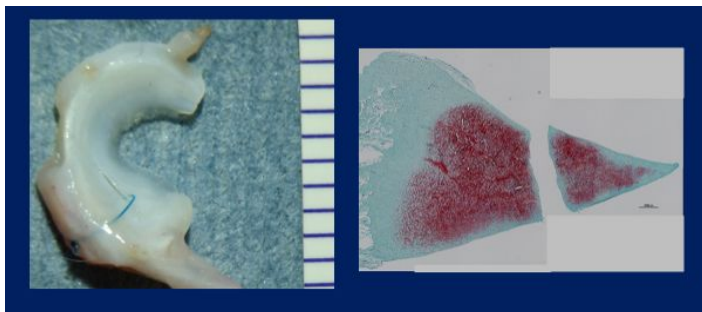
(3)(4) - (7) の実験の血算評価を以下に示す。

		全血 白血球数 ($\times 10^3/\mu\text{l}$)	全血 血小板数 ($\times 10^5/\mu\text{l}$)	PRP 白血球数 ($\times 10^3/\mu\text{l}$)	PRP 血小板数 ($\times 10^5/\mu\text{l}$)	白血球 濃縮率 (倍)	血小板 濃縮率 (倍)
(4) 縦断裂モデル - PRP membrane	8週	5.6 ± 1.9	2.3 ± 1.0	0.1 ± 0.05	6.1 ± 2.4	0.03 ± 0.02	2.9 ± 0.7
	12週	5.6 ± 2.3	3.0 ± 0.6	0.1 ± 0.1	7.2 ± 2.4	0.02 ± 0.04	2.4 ± 0.6
(5) 縦断裂モデル -PRP liquid		4.3 ± 1.7	2.9 ± 1.1	0.1 ± 0.1	4.7 ± 1.9	0.03 ± 0.03	1.9 ± 1.0
(5) 縦断裂モデル -PRP clot		3.4 ± 1.5	1.9 ± 1.4	0.2 ± 0.08	8.3 ± 1.5	0.07 ± 0.07	2.0 ± 1.2
(6) パンチ欠損 モデルの 妥当性	直径2mm 4週	5.8 ± 0.9	2.2 ± 0.6	0.2 ± 0.06	5.3 ± 1.9	0.04 ± 0.01	2.6 ± 1.5
	直径1.5mm 12週	4.4 ± 0.6	2.4 ± 1.0	0.2 ± 0.2	4.8 ± 4.8	0.05 ± 0.04	1.9 ± 1.5
(7) パンチ欠損 モデル -PRP clot	4週	4.7 ± 1.3	2.7 ± 0.6	0.1 ± 0.1	7.9 ± 3.1	0.02 ± 0.02	3.0 ± 1.1
	8週	5.4 ± 1.5	2.2 ± 0.4	0.1 ± 0.05	6.9 ± 1.2	0.03 ± 0.009	3.1 ± 0.7
	12週	5.3 ± 1.5	2.6 ± 0.4	0.08 ± 0.07	8.0 ± 0.9	0.01 ± 0.01	3.2 ± 0.5

(4) S群は8週2匹、12週3匹、P群は8週5羽、12週7羽で評価を行った。肉眼的には、8週でT群、S群は0点、P群は 0.6 ± 1.3 点で、12週でT群は0点、S群は 2.0 ± 0 点、P群は 0.4 ± 1.1 点であった。組織学的には断裂部に細胞は充填されておらず、T群、S群、P群すべて0点であった。

この要因として、PRPをmembraneの状態で使用していることにより成長因子が十分含まれていない可能性があった。PRPの投与形態を再考することとした。

(5) 肉眼的にはL群は 0.75 ± 1.5 点、G群は0点であった。組織学的には断裂部に細胞は充填されておらず、L群、G群ともに0点と修復がみられなかった。



(左図：肉眼評価で断裂部の残存あり 右図：Safranin-O染色で断裂部の修復なし)

家兎半月板縦断裂モデルに縫合ののちPRPを使用したが生、肉眼的および組織学的に断裂部は残存し修復はみられなかった。今回の結果は過去の報告と同様の結果であり半月板縦断裂モデル自体、修復が非常に難しいモデルである可能性が考えられた。

過去の動物実験での半月板損傷のモデルについては、縦断裂のほかにパンチ欠損や水平断裂、横断裂が試みられており、パンチ欠損モデルに変更して半月板損傷モデルの組織修復への影響について検討することとした。

(6) 直径 2mm パンチ欠損モデルでは、肉眼的には D 群、P 群とも 2.7 ± 0.6 点であったが、組織学的には D 群 3.3 ± 1.2 点、P 群 3.3 ± 2.9 点であった。修復面積比は、D 群 $72.7 \pm 3.3\%$ 、P 群 61.6% であった。直径 1.5mm パンチ欠損モデルでは、肉眼的には D 群は 2.75 ± 0.5 点、P 群が 3 ± 0 点。組織学的には D 群は 2.33 ± 2.51 点、P 群は 4.5 ± 0.58 点であった。修復面積比は、D 群 $57.0 \pm 47.6\%$ 、P 群 $90.7 \pm 6.5\%$ であった。D 群と P 群の値の差が得られやすい直径 1.5mm パンチ欠損モデルを選択した。

(7) 現在結果を解析しているが、今年度中に解析が完了できなかったため、結果は次年度中に論文誌上での公表を見込んでいる。

5 . 主な発表論文等

〔雑誌論文〕(計 0 件)

〔学会発表〕(計 0 件)

〔図書〕(計 0 件)

〔産業財産権〕

出願状況 (計 0 件)

取得状況 (計 0 件)

〔その他〕

ホームページ等 なし

6 . 研究組織

(1) 研究分担者

研究分担者氏名：菅谷久

ローマ字氏名：Sugaya Hisashi

所属研究機関名：筑波大学

部局名：医学医療系 整形外科

職名：准教授

研究者番号 (8 桁)：80649822

(2) 研究協力者

研究協力者氏名：新井規仁

ローマ字氏名：Arai Norihito

科研費による研究は、研究者の自覚と責任において実施するものです。そのため、研究の実施や研究成果の公表等については、国の要請等に基づくものではなく、その研究成果に関する見解や責任は、研究者個人に帰属されます。