

令和元年5月31日現在

機関番号：15301

研究種目：挑戦的萌芽研究

研究期間：2016～2018

課題番号：16K15854

研究課題名(和文) 軟組織と硬組織を接着する新規生体材料の検討

研究課題名(英文) Study on new materials to adhere to soft and hard tissues

研究代表者

江國 大輔 (Ekuni, Daisuke)

岡山大学・医歯薬学総合研究科・准教授

研究者番号：70346443

交付決定額(研究期間全体)：(直接経費) 2,500,000円

研究成果の概要(和文)：本研究では、4-(2-methacryloxyethyl) trimellitic anhydride/methyl methacrylate-tributylborane (4-META/MMA-TBB) レジンに成長因子であるEpidermal growth factor (EGF)を配合した場合のラット歯肉剥離後の治癒形態への影響を調べた。既存のレジン塗布群では、剥離した部位の根表面には上皮様組織の再生はみられなかった。EGF配合レジン塗布群では、その介在部分に沿って、角化を伴った上皮様組織の形成が認められた。また、剥離した部位の根表面には上皮様組織の再生が認められた。

研究成果の学術的意義や社会的意義

生体硬組織と生体軟組織とを接着する材料は未だ存在しない。歯科材料に应用されている4-META/MMA-TBBレジンには接着剤であり、生体硬組織同士を固定する際に使用される。本研究では、この4-META/MMA-TBBレジンに細胞接着を誘導するタンパク質を配合して、歯質(硬組織)と歯を支える歯周組織(軟組織)の両方に接着して封鎖性が保てる新たな接着剤を開発につなげるべく、基礎研究としてラット歯肉剥離後の治癒形態への影響を調べた。本研究結果から、既存の接着剤に接着を誘導する因子を配合することで、新たな接着剤開発への応用が期待される。

研究成果の概要(英文)：The aim of the study was to investigate the effects of 4-(2-methacryloxyethyl) trimellitic anhydride/methyl methacrylate-tributylborane (4-META/MMA-TBB) resin including epidermal growth factor (EGF) on wound healing of gingival tissue in a rat model. In the 4-META/MMA-TBB group, there were no epithelial cells on the wound area adjacent the surface of root. In the 4-META/MMA-TBB including EGF group, there were keratinized epithelial layers on the resin surface and some epithelial cells on the wound area adjacent the surface of root.

研究分野：社会系歯学

キーワード：ラット 接着因子 歯周組織 4-META/MMA-TBBレジン

様式 C - 19、F - 19 - 1、Z - 19、CK - 19 (共通)

1. 研究開始当初の背景

本課題は分子生物学を生体材料工学の領域へ応用した試みである。生体材料(バイオマテリアル)とは、生体に直接接触する、生きている細胞に接触する材料のことをいう。その代表例の一つが接着材であり、接着剤には生体硬組織同士、生体軟組織同士を接着するものが存在し、実際に商品として医療現場で応用されている。しかし、生体硬組織と生体軟組織とを接着する材料は未だ存在しない。一方、分子生物学において、細胞を接着させる多くの接着分子や、それを誘導する因子が発見されている。しかし、これらの因子を接着剤に配合して、その効果を検討した報告は知られていない。

2. 研究の目的

歯科材料に應用されている 4-(2-methacryloxyethyl) trimellitic anhydride/methyl methacrylate-tributylborane (4-META/MMA-TBB) レジン は接着剤であり、生体硬組織同士を固定する際に使用される。この 4-META/MMA-TBB レジンに細胞接着を誘導するタンパク質を配合して、歯質(硬組織)と歯を支える歯周組織(軟組織)の両方に接着して封鎖性が保てる新たな接着剤を開発することを目指していた。そこで、本研究の目的は、Epidermal growth factor (EGF) を配合した接着剤の物性を、既存のレジン(4-META/MMA-TBB レジン)と比較すること、動物モデル(ラット)を用いて、EGF を配合した 4-META/MMA-TBB レジンを塗布して、既存のレジンと比較しながらラット歯肉剥離後の治癒形態への影響を調べた。

3. 研究の方法

接着性試験

既存の 4-META/MMA-TBB レジン、および EGF を配合した 4-META/MMA-TBB レジンを牛歯に塗布して硬化させた。その後、引っ張り試験を行った。

動物実験

Wistar 系雄性ラット 16 匹を用いた。ラットを対照群、既存のレジン(4-META/MMA-TBB レジン)塗布群、EGF0.0067%配合 4-META/MMA-TBB レジン塗布群、および EGF0.033%配合 4-META/MMA-TBB レジン塗布群の 4 群(1 群あたり 4 匹)に分けた。

全身麻酔下(イソフルレン吸入麻酔)で、ラットの右側上顎口蓋側歯肉を剥離した。歯肉剥離した部位の歯槽骨表面および第 1 臼歯にエッチング処理(グリーン、サンメディカル株式会社、滋賀)を行った。水洗・乾燥後に、各種 4-META/MMA-TBB レジン{ 従来型スーパーボンド(サンメディカル株式会社) EGF(ヒトリコンビナント EGF、ProSpec TechnoGene、East Brunswick、NJ、USA) 0.0067%配合 4-META/MMA-TBB レジンおよび EGF0.033%配合 4-META/MMA-TBB レジン}を塗布して約 5 秒後に剥離歯肉を閉じた。なお、対照群では何も塗布せずに剥離歯肉を閉じた。

処置後 1 週間および 1 ヶ月で、ジエチルエーテル(ナカライテスク、京都)による吸入麻酔でラットを屠殺して、右側の歯周組織を採取した。

歯肉から組織標本を作製し、ヘマトキシリン・エオジン染色および免疫染色を行った。

免疫染色では、サイトケラチン 14 の 1 次抗体 (LS-B2443, Lifespan Biosciences, Inc., Seattle, WA, USA) (50 倍希釈) を用い、組織学的な観察を行った。

4 . 研究成果

接着性試験

既存の 4-META/MMA-TBB レジンと EGF 配合 4-META/MMA-TBB レジンの接着強度は類似しており、最大点応力は、平均 11.8 ± 2.7 Mpa と 11.9 ± 5.2 Mpa であった。有意な差は認められなかった。

動物実験

対照群では、付着上皮の根尖側先端はセメントエナメル境に達しており、歯肉の外形は正常と類似していた (図 1A)。上皮下結合組織には炎症性細胞浸潤が認められた。

既存のレジン塗布群では、4-META/MMA-TBB レジン硬化体の介在部分に沿って、角化を伴った上皮様組織の形成が認められた (図 1B)。その部分の上皮下には炎症性細胞浸潤が認められた。また、剥離した部位の根表面には結合組織が露出しており、上皮様組織は認められなかった (図 1C)。

EGF2% 配合 4-META/MMA-TBB レジン塗布群では、4-META/MMA-TBB レジンの介在部分に沿って、角化を伴った上皮様組織の形成が認められた (図 1D)。その部分の上皮下には炎症性細胞浸潤が認められた。また、剥離した部位の根表面には上皮様組織の再生が認められた (図 1E)。

EGF10% 配合 4-META/MMA-TBB レジン塗布群では、4-META/MMA-TBB レジンの介在部分に沿って、角化を伴った上皮様組織の形成が認められた (図 1F)。その部分の上皮下には炎症性細胞浸潤が認められた。また、剥離した部位の根表面には上皮様組織の再生が認められ、2% 群よりのその面積は大きい傾向を示した (図 1G)。

1 週間後のサイトケラチン 14 の発現は、対照群では主に接合上皮と歯肉上皮の基底層のあたりに認められた (図 1E)。既存のレジン塗布群では、剥離した部位の根表面には上皮様組織はなく、サイトケラチン 14 の発現は認められなかった (図 1B&F)。EGF0.0067% および EGF0.033% 配合 4-META/MMA-TBB レジン塗布群では、剥離した部位の根表面にある上皮様組織にサイトケラチン 14 の発現が認められた (図 1G&H)。

1 ヶ月後、対照群では、正常な組織形態を呈しており、炎症性細胞浸潤は認めなかった (図 2A&E)。既存のレジン塗布群 (図 2B)、EGF0.0067% 配合 4-META/MMA-TBB レジン塗布群 (図 2C) および EGF0.033% 配合 4-META/MMA-TBB レジン塗布群 (図 2D) では、4-META/MMA-TBB レジン硬化体介在部分直下の剥離した部位の根表面に上皮様組織の再生を認めた。これらの面積は塗布後 1 週間のものよりも増加傾向にあった。

サイトケラチン 14 の免疫染色像において、対照群では接合上皮部分に発現を認めた (図 2E)。既存のレジン塗布群 (図 2F)、EGF0.0067% 配合 4-META/MMA-TBB レジン塗布群 (図 2G) および EGF0.033% 配合 4-META/MMA-TBB レジン塗布群 (図 2H) では、根面に接するあたりから結合組織を被覆するように存在する上皮様組織にサイトケラチン 14 の発現を認めた。

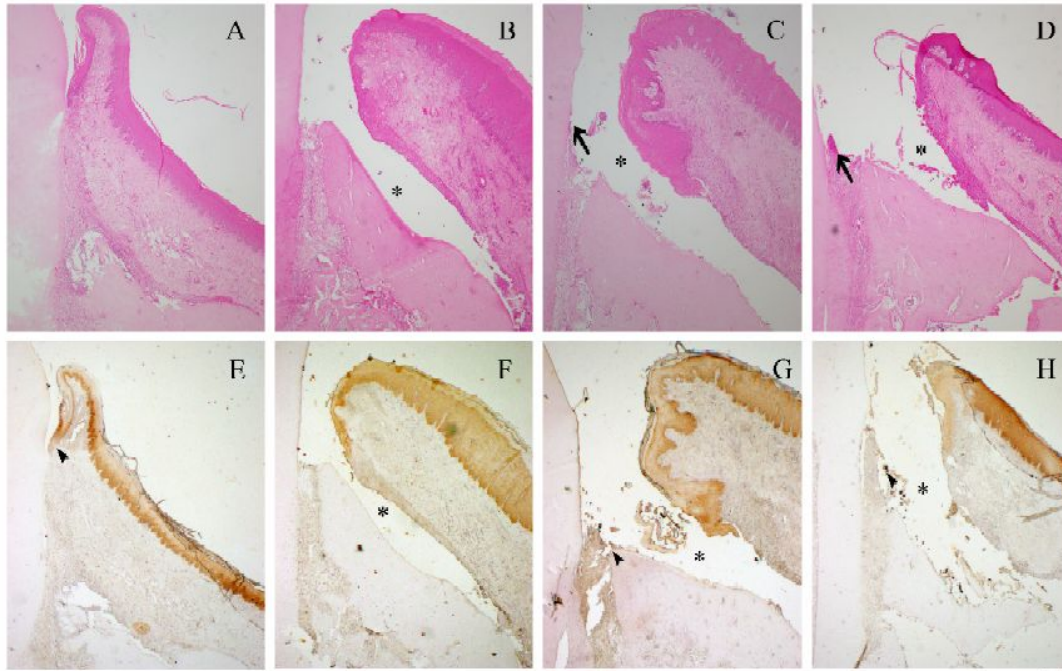


図1. 各群における組織像(1週間後)

対照群(A)では、付着上皮の根尖部分はセメントエナメル境に達している。既存のレジン塗布群(B&F)、EGF0.0067%配合 4-META/MMA-TBB レジン塗布群(C&G)、EGF0.033%配合 4-META/MMA-TBB レジン塗布群(D&H)では、スーパーボンドの介在部分(*)が存在する。既存のレジン塗布群(B)では、上皮様組織の再生は認められないが、EGF0.0067%配合 4-META/MMA-TBB レジン塗布群(C)およびEGF0.033%配合 4-META/MMA-TBB レジン塗布群(D)では、上皮様組織の再生を認める(矢印)。サイトケラチン 14 の免疫染色像において、対照群では接合上皮部分に発現を認めた(図E)(矢頭)。既存のレジン塗布群(F)では、根の表面付近にサイトケラチン 14 の発現は認められないが、EGF0.0067%配合 4-META/MMA-TBB レジン塗布群(G)およびEGF0.033%配合 4-META/MMA-TBB レジン塗布群(H)では、その発現を認める(矢頭)。スケールバー: 100 μ m

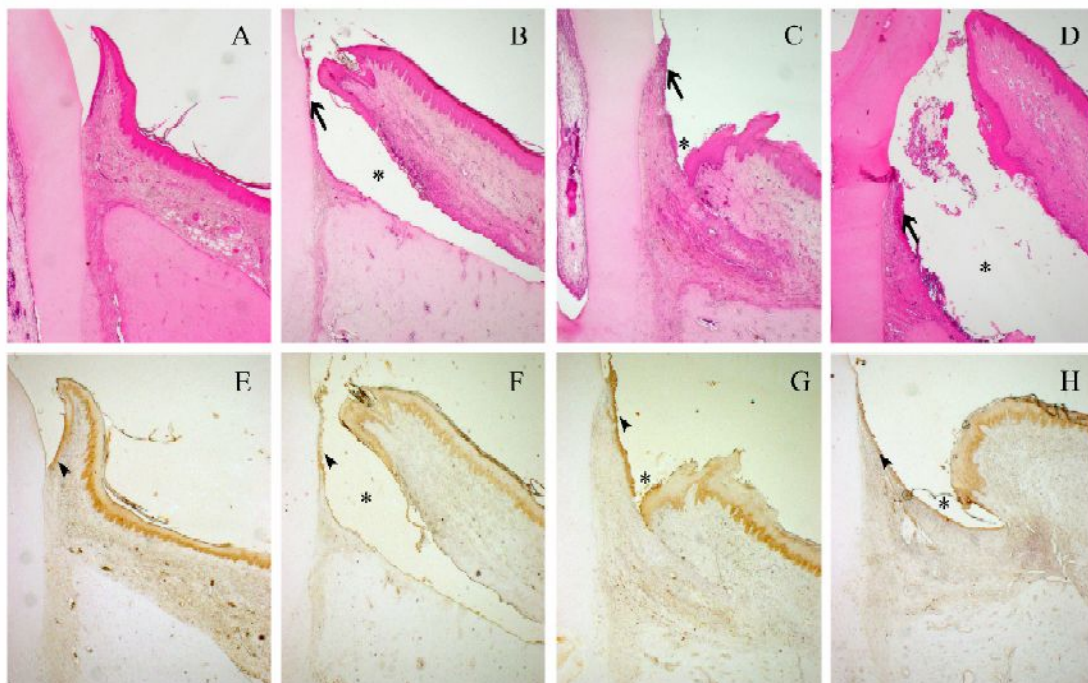


図2. 各群における組織像(1ヶ月後)

対照群(A)では、付着上皮の根尖部分はセメントエナメル境に達しており、正常な組織形態を呈している。既存のレジン塗布群(B&F)、EGF0.0067%配合 4-META/MMA-TBB レ

ジン塗布群 (C&G) EGF0.033%配合 4-META/MMA-TBB レジン塗布群 (D&H) では、4-META/MMA-TBB レジンの介在部分 (*) が存在する。既存のレジン塗布群 (B)、EGF0.0067% 配合 4-META/MMA-TBB レジン塗布群 (C) および EGF0.033% 配合 4-META/MMA-TBB レジン塗布群 (D) では、上皮様組織の再生を認める (矢印)。サイトケラチン 14 の免疫染色像において、対照群では接合上皮部分に発現を認めた (図 E) (矢頭)。既存のレジン塗布群 (F)、EGF0.0067% 配合 4-META/MMA-TBB レジン塗布群 (G) および EGF0.033% 配合 4-META/MMA-TBB レジン塗布群 (H) では、根面に接するあたりから結合組織を被覆するように存在する上皮様組織にサイトケラチン 14 の発現を認める (矢頭)。
スケールバー : 100 μm

5 . 主な発表論文等

〔雑誌論文〕(計 1 件)

Daisuke Ekuni, Toshiki Yoneda, Manabu Morita.

Epidermal growth factor has additive effects on keratinization of regenerating gingival epithelium by 4-META/MMA-TBB resin application (abstract).

Journal of Clinical Periodontology. 査読有 , 45, 55, 2018.

〔学会発表〕(計 1 件)

Daisuke Ekuni.

Epidermal growth factor has additive effects on keratinization of regenerating gingival epithelium by 4-META/MMA-TBB resin application.

Europrio 9, Amsterdam, 2018.

〔図書〕(計 0 件)

〔産業財産権〕

○出願状況 (計 0 件)

○取得状況 (計 0 件)

〔その他〕

ホームページ等

<http://www.okayama-u.ac.jp/>

6 . 研究組織

(1)研究分担者

研究分担者氏名 : 森田 学

ローマ字氏名 : Manabu Morita

所属研究機関名 : 岡山大学

部局名 : 大学院医歯薬学総合研究科

職名 : 教授

研究者番号 (8 桁) : 40157904

研究分担者氏名：友藤 孝明
ローマ字氏名：Takaaki Tomofuji
所属研究機関名：朝日大学
部局名：歯学部
職名：教授
研究者番号(8桁)：80335629

研究分担者氏名：東 哲司
ローマ字氏名：Tetsuji Azuma
所属研究機関名：朝日大学
部局名：歯学部
職名：助教
研究者番号(8桁)：80432649