

令和元年6月16日現在

機関番号：10107

研究種目：若手研究(B)

研究期間：2016～2018

課題番号：16K20296

研究課題名(和文) D-OCT血流計による網膜Neurovascular Unitの評価と臨床応用

研究課題名(英文) Evaluation and clinical application of retinal Neurovascular Unit by DOCT flowmeter

研究代表者

善岡 尊文 (Yoshioka, Takafumi)

旭川医科大学・医学部・助教

研究者番号：20548854

交付決定額(研究期間全体)：(直接経費) 3,000,000円

研究成果の概要(和文)：緑内障は網膜神経節細胞が喪失し視野障害が進行する視神経変性疾患である。開放隅角緑内障は眼圧上昇がもっとも重要なリスクファクターとなるが、日本人に多数である正常眼圧緑内障(NTG)は眼圧は正常であるにもかかわらず発症する。眼圧以外の因子が関与する疾患と考えら、血流との関連が指摘されている。そこで我々はトプコン社との共同開発による新規ドップラーOCT血流計を開発しNTG患者の網膜血流を評価した。NTGでは視野障害がなくとも網膜血流が低下していることがわかった。NTGの網膜血流を評価することが有用である可能性が示唆された。

研究成果の学術的意義や社会的意義

現在正常眼圧緑内障の診療において確立されている視野検査、眼底検査、OCTによる網膜の形態評価に加え、網膜血流を評価することで診断の補助や進行予測に有用となる可能性が示された。本研究は横断研究であり、視野障害の進行と血流の関連については示されていないが、今後継続的に視野と血流の関連についてデータを蓄積することで、血流が緑内障診療における重要な指標となる可能性がある。

研究成果の概要(英文)：Glaucoma is commonly defined as optic neuropathy characterized by progressive loss of retinal ganglion cells which is associated with characteristic structural damage to the optic nerve and visual field loss. In primary open angle glaucoma increased intraocular pressure (IOP) is considered to be the most important risk factor whereas in normal tension glaucoma (NTG) the deterioration of the optic nerve fibers occurs under statistically normal IOP. While the pathogenesis of NTG remains unclear, vascular factors have been suggested to be significant contributors to the development and progression of glaucomatous optic neuropathy and VF loss. Therefore, we developed a new Doppler OCT flowmeter jointly developed with Topcon and evaluated retinal blood flow in NTG patients. In NTG, it was found that retinal blood flow was reduced even without visual field impairment. It was suggested that it is useful to evaluate the retinal blood flow of NTG.

研究分野：緑内障

キーワード：RBF NTG DOCT

様式 C - 19、F - 19 - 1、Z - 19、CK - 19 (共通)

1. 研究開始当初の背景

緑内障は、網膜神経節細胞が進行性に喪失していく視神経変性疾患である。開放隅角緑内障は眼圧上昇がもっとも重要なリスクファクターとなるが、日本人に多数である正常眼圧緑内障 (NTG) は眼圧が正常にもかかわらず、加齢とともに発症し進行する。NTG は眼圧以外の因子が関与する疾患と考えられ、血流との関連が指摘されている。我々はトプコン社との共同開発により、ドップラー-OCT 血流計を開発した。OCT は形態だけではなく、動きや流れについての情報であるドップラーシフトも検出することが可能である。このドップラー-OCT 血流計はセグメンタルスキャンニング法により、一心拍以上継続的に網膜動脈の血流を測定することができる。そこで我々はこのドップラー-OCT 血流計を用いて、NTG と網膜血流との関連について視野、網膜形態と共に評価することにした。

2. 研究の目的

ドップラー-OCT 血流計を用いて健常人と半視野障害をもつ NTG 眼の網膜耳側動脈血流を測定し、緑内障と血流の関連について明らかにすることである。

3. 研究の方法

半視野障害をもつ NTG 眼 43 人 43 眼と健常眼 24 人 24 眼を対象とした。上下の網膜耳側動脈血流量 (TARBF)、視神経乳頭周囲網膜神経節細胞層の厚み (RNFLT) とガングリオン細胞複合体の厚み (GCCT)、ハンフリー自動視野計により網膜感度 (RS) を測定した。NTG 群と健常群の比較については、ウィルコクソン順位和検定、カイ二乗検定を使用した。NTG で視野障害のある半視野、視野障害のない半視野、健常眼の平均的半視野の比較については、Steel-Dwass test を使用した。NTG 眼における血流と形態、網膜感度の関連を評価するために多変量解析を行なった。

4. 研究成果

まず本研究における患者背景について Table1 に示す。

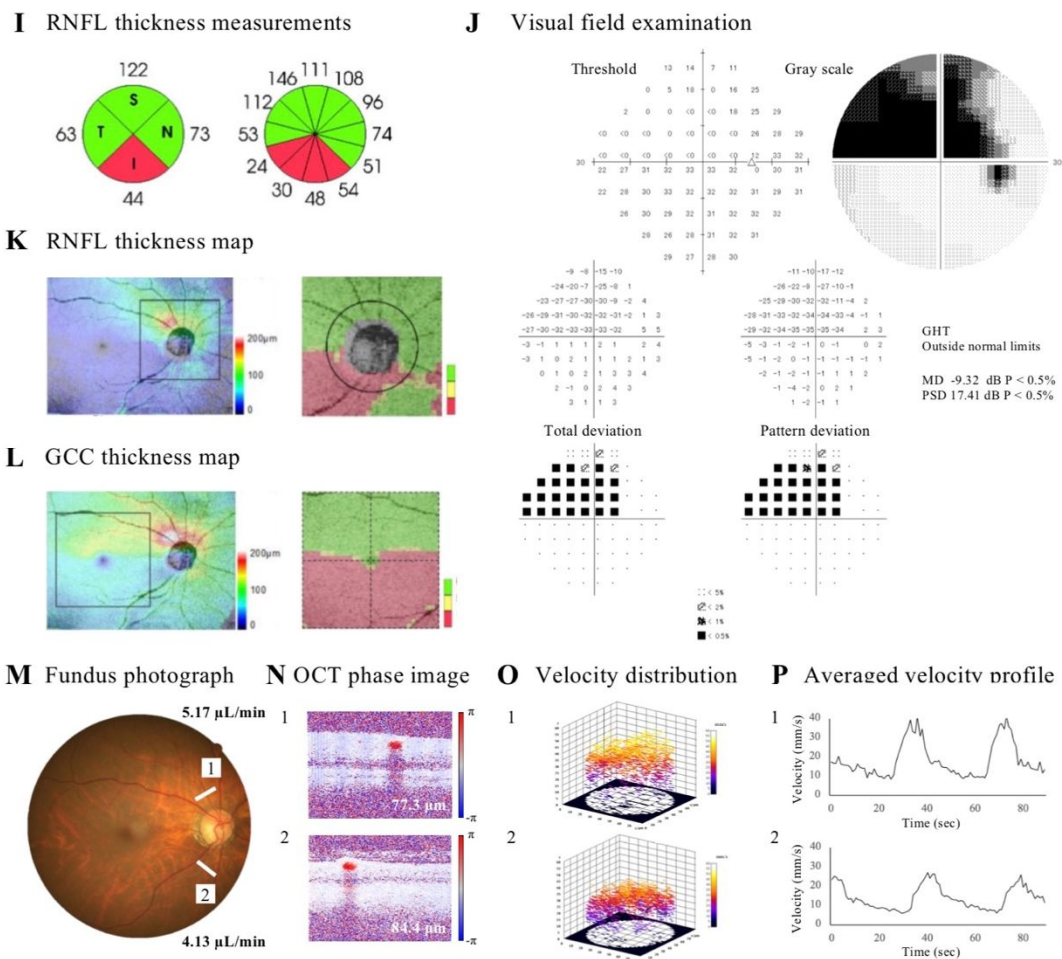
Table.1

	Healthy eyes (n = 24)	NTG eyes (n = 43)	P value
Age (yrs)	65.5 (58.8, 69.5)	66.0 (54.0, 69.0)	0.901 *
Gender (male/female)	12/12	21/22	0.927 [†]
Hypertension, n (%)	2 (8.3)	6 (14.0)	0.496 [†]
VF defect location (superior/inferior, n)	N/A	27/16	
SE (D)	-0.61 (-3.63, 1.04)	-0.98 (-5.52, 0.55)	0.150 *
Axial length (mm)	24.0 (23.8, 25.0)	24.0 (23.0, 25.4)	0.755 *
IOP (mmHg)	16.0 (14.0, 19.3)	15.0 (14.0, 16.0)	0.258 *
SBP (mmHg)	128 (121, 139)	131 (124, 135)	0.614 *
DBP (mmHg)	73 (67, 84)	79 (69, 85)	0.151 *
MOPP (mmHg)	42.8 (40.3, 56.8)	49.6 (43.6, 55.3)	0.178 *
HR (bpm)	68 (64, 70)	65 (60, 71)	0.210 *
SAP MD (dB)	0.99 (1.69, -0.20)	-5.00 (-1.91, -7.43)	<0.001 *
SAP PSD (dB)	1.50 (1.45, 1.56)	10.98 (5.52, 12.72)	<0.001 *
Total TARBF (μL/min)	16.52 (15.02, 18.99)	9.46 (6.55, 11.84)	<0.001
Average RNFLT (μm)	98 (90, 104)	75 (65, 87)	<0.001
Average GCCT (μm)	96 (93, 102)	82 (74, 91)	<0.001
Disc area (mm ²)	2.35 (1.99, 2.65)	2.28 (1.86, 2.70)	0.483 *
Rim area (mm ²)	1.24 (0.79, 1.60)	0.51 (0.41, 0.75)	0.003 *

値は四分位で示してある。NTG 群では MD、PSD、Total TARBF、RNFLT、GCCT と Rim area が健常群と比べ有意に低下していた。他のパラメーターについて、有意差は認めなかった。

次に本研究で行われた正常眼圧緑内障患者の検査の例を Figure1 に示す。
Figure.1

Normal Tension Glaucoma



I は RNFLT の測定値を示している。J は HFA 視野検査の結果である。K は RNFLT のマップを示している。L は GCCT のマップを示している。M は眼底写真と血流の測定場所を白線で示している。上方視野の網膜耳側動脈血流の血流 1 は $5.17 \mu\text{L}/\text{min}$ であり、下方視野の網膜耳側動脈血流の血流 2 は $4.13 \mu\text{L}/\text{min}$ であることを示している。N は OCT で測定された位相画像である。数字は血管径を示している。O は血管内を流れる三次元速度マップである。P は血管内を流れる平均血流速度のプロファイルである。視野障害があり形態変化を持つ下方網膜の血流が上方に比べ低下していることがわかる。

次に NTG で視野障害のある半視野、NTG で視野障害のない半視野と健常群の平均的な半視野の、各パラメーター (TARBF、RNFLT、GCCT、RS) の比較を Table2 に示す。

Table.2

Parameters	Healthy hemifield	Intact-hemifield in NTG	Damaged-hemifield in NTG	P value *		
				Healthy vs Intact	Healthy vs Damaged	Intact vs Damaged
TARBF ($\mu\text{L}/\text{min}$)	8.26 (7.51, 9.50)	6.22 (4.21, 7.80)	3.40 (2.47, 4.35)	<0.001	<0.001	<0.001
RNFLT (μm)	108 (96, 124)	92 (83, 113)	67 (52, 83)	0.086	<0.001	<0.001
GCCT (μm)	96 (93, 102)	90 (81, 102)	75 (63, 82)	0.231	<0.001	<0.001
RS (dB)	29.8 (29.3, 30.8)	29.4 (28.8, 30.3)	26.0 (23.1, 28.3)	0.124	<0.001	<0.001

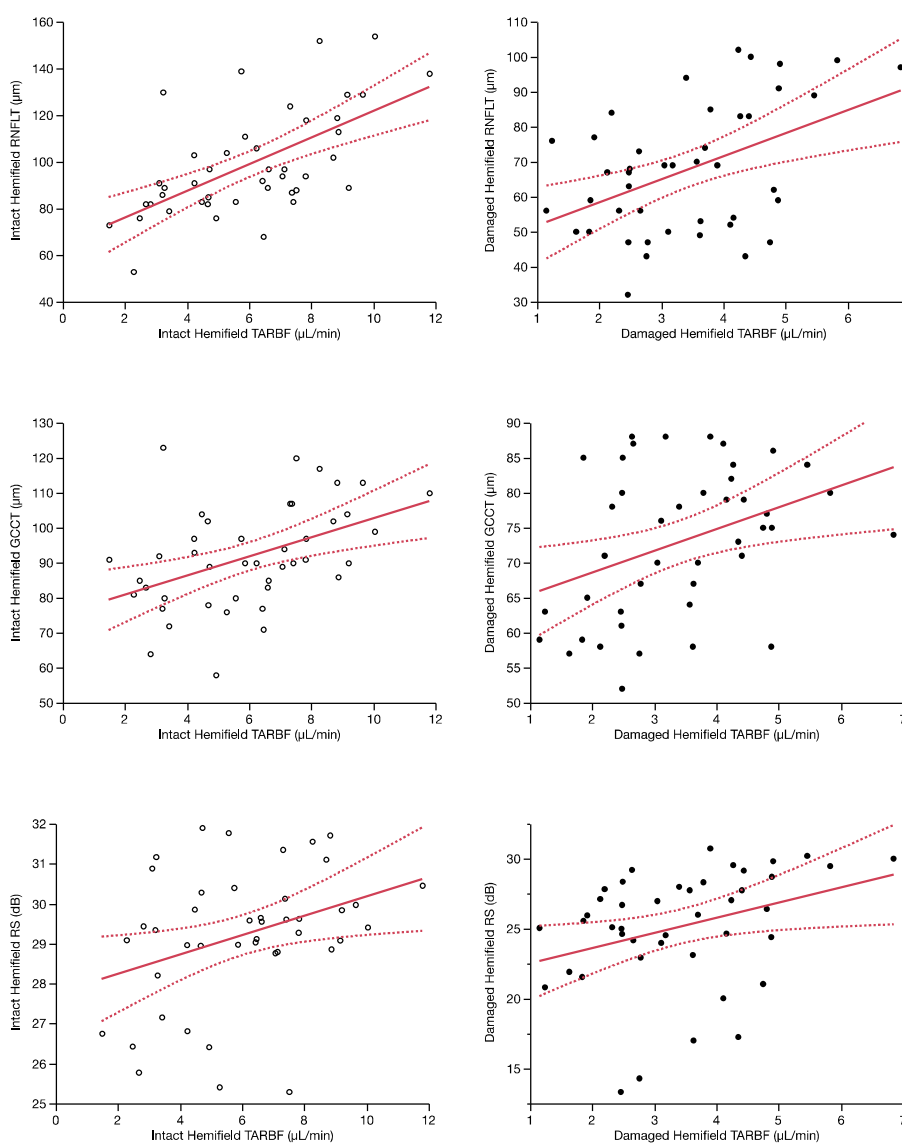
視野障害のない半視野における TARBF は、視野障害のある半視野の網膜耳側動脈血流より高かった。しかし、健常群の平均的な半視野よりは有意に低かった。視野障害のない半視野における RNFLT と GCCT は、視野障害のある半視野の RNFLT や GCCT より高かった。視野障害のない半視野と健常群の RNFLT と GCCT には有意差はなかった。

最後に NTG 群の各半視野の血流と他のパラメーター (RNFLT、GCCT と RS) の関連について Table.3、Figure.2 に示す。

Table.3

Variable	By variable	Intact-hemifield		Damaged-hemifield	
		ρ	P value*	ρ	P value*
TARBF ($\mu\text{L}/\text{min}$)	RNFLT (μm)	0.613	<0.001	0.388	0.010
	GCCT (μm)	0.471	0.001	0.368	0.015
	RS (dB)	0.317	0.038	0.398	0.008

Figure.2



視野障害のある半視野において、血流は RNFLT ($\rho=0.368$, $P=0.010$)、GCCT ($\rho=0.368$, $P=0.015$)、RS ($\rho=0.398$, $P=0.008$) に相関していた。同様に、視野障害のない半視野についても RNFLT ($\rho=0.613$, $P<0.001$)、GCCT ($\rho=0.470$, $P=0.001$)、RS ($\rho=0.317$, $P=0.038$) と相関していた。NTG において、血流は形態、機能両方に関連があることがわかった。

以上より、NTGにおいて視野異常や網膜の形態変化がない状態においても網膜血流の減少が認められた。また血流は機能、形態両方に関連していた。ドップラー-OCTによる網膜血流の評価は臨床、NTGを評価することに有用となる可能性がある。

主な発表論文等

投稿中

〔雑誌論文〕(計3件)

1. Tani T, Song YS, Yoshioka T, Omae T, Ishibazawa A, Akiba M, Yoshida A.
Repeatability and Reproducibility of Retinal Blood Flow Measurement Using a Doppler Optical Coherence Tomography Flowmeter in Healthy Subjects.
Invest Ophthalmol Vis Sci. 58(7): 2891-2898, 2017.
2. Song YS, Nagaoka T, Yoshioka T, Ono S, Wada T, Nakabayashi S, Tani T, Yoshida A.
Glial Endothelin-1 Regulates Retinal Blood Flow during Hyperoxia in Cats.
Invest Ophthalmol Vis Sci. 57(11): 4962-4969, 2016.
3. Nagaoka T, Tani T, Song YS, Yoshioka T, Ishibazawa A, Nakabayashi S, Akiba M, Yoshida A.
Evaluation of Retinal Circulation Using Segmental-Scanning Doppler Optical Coherence Tomography in Anesthetized Cats.
Invest Ophthalmol Vis Sci. 57(7):2936-2941, 2016.

〔学会発表〕(計1件)

The Association for Research in Vision and Ophthalmology (ARVO), Baltimore, USA, 2016.5.7-11.
Retinal Blood Flow in Glaucomatous Eyes with Single Hemifield Damage.
Yoshioka T, Kamiya T, Kawai M, Tani T, Nakabayashi S, Akiba M, Yoshida A.

〔図書〕(計0件)

〔産業財産権〕

出願状況(計0件)

名称:
発明者:
権利者:
種類:
番号:
出願年:
国内外の別:

取得状況(計0件)

名称:
発明者:
権利者:
種類:
番号:
取得年:
国内外の別:

〔その他〕

なし