

研究種目: 基盤研究(B)

研究期間: 2006~2008

課題番号: 18300176

研究課題名(和文) 精密血流画像解析法の新規開発による動・門脈血流の分離定量評価と肝発癌研究への応用

研究課題名(英文) Newly Developed Image Analysis Method of Tumor Blood Flow: Separate Quantitative Analysis of Intranodular Arterial and Portal Blood Flow and Its Application to Research on Hepatocarcinogenesis

研究代表者: 工藤 正俊(KUDO MASATOSHI)

近畿大学・医学部・教授

研究者番号: 10298953

## 研究成果の概要:

今回われわれは raw data 保存を利用して動脈血流と門脈血流を分離評価できる方法を開発した。新規超音波造影剤 Sonazoid を用いることにより、その raw data 保存から検査後に腫瘍ならびに腫瘍の外側の動脈や門脈に関心領域 (ROI) をおき、その立ち上がりから純粋に動脈のみで栄養される数秒間を装置内でコンピューター解析で同定し、その時間だけの MIP 画像を加算して accumulation 画像を作成すると動脈が栄養しているか否かを判定し得ることを明らかにした。また、その後の門脈と動脈の両方が入る mixed phase においては両者の交じり合ったこの phase で血流が認められれば、それは門脈血流が存在する結節であることが評価できる。

## 交付額

(金額単位: 円)

	直接経費	間接経費	合計
2006 年度	10,300,000	0	10,300,000
2007 年度	2,200,000	660,000	2,860,000
2008 年度	1,500,000	450,000	1,950,000
年度			
年度			
総計	14,000,000	1,110,000	15,110,000

研究分野: 総合領域

科研費の分科・細目: 人間医工学・医用システム

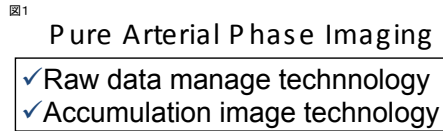
キーワード: 肝細胞癌、造影ハーモニック法、Sonazoid、Pure arterial phase imaging、結節内動脈血流、結節内門脈血流、早期肝癌、前癌病変

## 1. 研究開始当初の背景

従来、肝細胞癌の早期病変と前癌病変を鑑別するためには血管造影と CT を組み合わせた門脈造影下 CT (CTAP)、あるいは動脈造影下 CT (CTHA) を用いるか肝生検を用いて診断を行うのが常であった。しかしながら、CTHA や CTAP は血管造影といった侵襲的手技を要するため、造影エコー法による両者

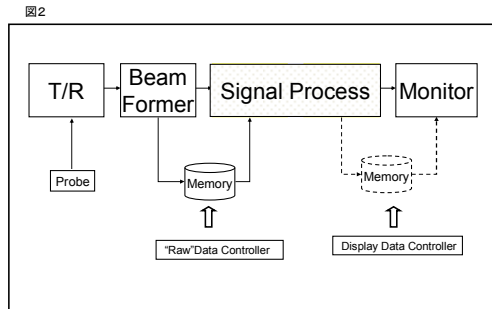
の鑑別が待ち望まれていた。このような背景の中で我々は raw data を超音波装置の中に保存できるシステムならびに MIP 画像をつなぎ合わせて作成する加算画像方式を採用することにより、腫瘍外の動脈と門脈の血管に関心領域 (Range of Interest: ROI) を設定することにより、動脈血流と門脈血流の立ち上がりを time-intensity curve として客観的に評価

できるシステムを考案した (図1-3)。



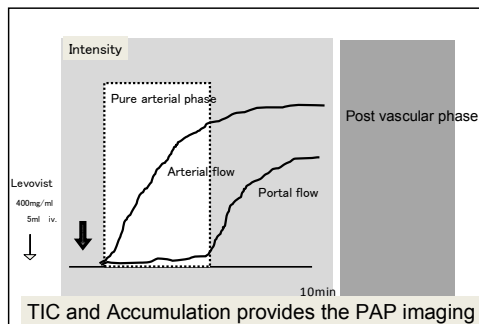
↓

Time-intensity curve of the HA and PV, which permits the accurate pure arterial phase, leading to the visualization of intranodular vascular image at pure arterial phase by using accumulation image technique.



Principle of Raw Data Management

図3  
Pure Arterial Phase Imaging with TIC and Accumulation Technique



## 2. 研究の目的

造影超音波法によって肝腫瘍内の動脈支配、門脈支配の分離評価が可能かどうかを検討することが本研究の目的である。

## 3. 研究の方法

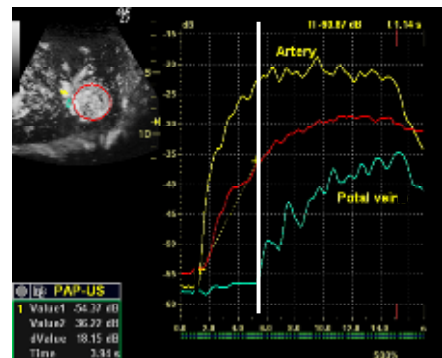
Raw-data を保存できる超音波装置を用いて造影剤 Sonazoid を投与し造影超音波を施行する。MIP法による加算画像を用いて結節外および門脈に ROI を設定し、肝臓内の動脈血流の立ち上がり、門脈血流の立ち上りのタイムラグをとってその間の画像を加算画像として集積する。もしその結節が動脈支配であれば動脈血流が視覚的に豊富に描出され、門脈支配であれば純動脈相では動脈血流は描出されないが、Mixed phase では血流の上昇が視覚的に、あるいは定量的に描出される。この血流は純動脈相の後の phase であるので門脈血流由来の血流であると評価が可能である。このような評価を用いて行った評価方法を CTHA と CTAP と比較するこ

とにより、その診断能について評価する。さらには生検画像を用いてその画像を評価することとする。

## 4. 研究成果

(1) 典型肝癌  
典型肝癌は図4に示すごとく、まず黄色で示す動脈血流の time-intensity curve が立ち上がり、次に水色で示す門脈血流が立ち上がる直前までの純動脈相が 3.94 秒である。この間に古典的肝癌であれば赤で示すように動脈血流支配の血流が視覚的にも描出され、また定量的にも timing intensity curve として描出される (図4)。

図4 Detection of Pure Arterial Phase



## 前癌病変

前癌病変については矢印で示すように 12 mm 大の結節を認めるが、造影 CT で全く異常所見を認めない。この腫瘍内には内部は動脈血流で純動脈相では内部の一部のみに血流を認める。その後の mixed vascular phase では全体に血流を認めるため、周囲の血流は門脈血流であることがわかる。また、post vascular phase ではこの動脈血流部分のみ Kupffer 細胞が欠如していることが明瞭である。

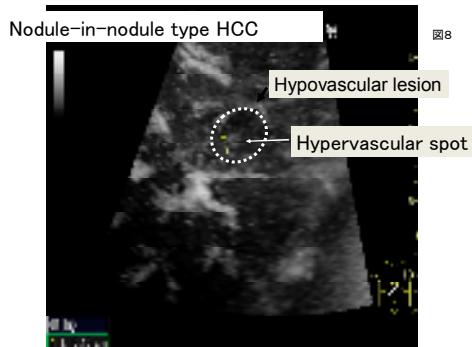
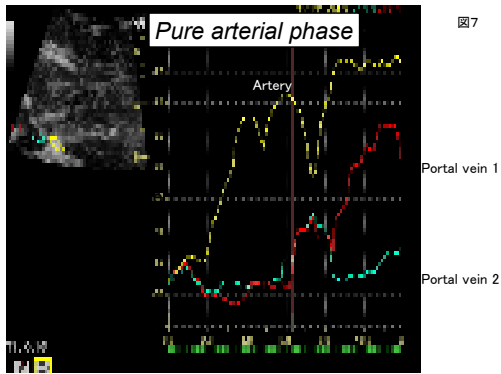
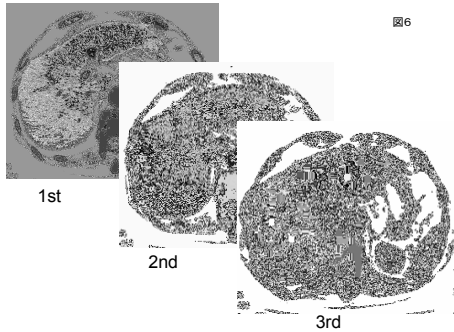
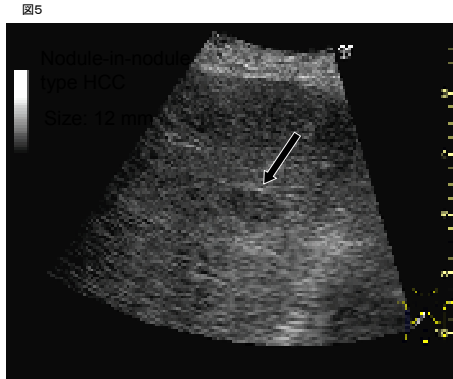
## (2) 結節内結節型肝癌

門脈に接する部位の約 1.2 cm 大の結節についてはカラードプラ上血流を認めない。しかしながら、造影エコーの純動脈相では動脈血流を認めず、mixed vascular phase では門脈血流と思われる血流を認め、Kupffer phase では Kupffer 細胞の沈着を認める。この症例はすでに門脈造影下 CT にて門脈血流が血流内に認められることが証明されている症例である。

## Timing intensity curve

Fig.12 でも純動脈相では結節内に血流を認めないが、mixed phase では門脈血流が周囲肝臓よりも高く描出されることが示される。生検にても明らかな病巣を呈することが示された。この症例も次の症例も low-grade dysplastic nodule である。静止画像および timing intensity curve においてもこの結節内には門脈血流が流入していることがわかる。以上よりこの腫瘍の中には門脈血流由来結節、内部動脈、周辺門脈の nodule-in-nodule タイプ、そしてすべて動脈由来の動脈栄養結節の 3 パターンに分類することが可能である。これらは CTHA や CTAP の結果と極めてよく一致していた。以上よりこの手法は CTHA や純動脈相イメージングをソナゾイドを用いて行うことにより、CTHA や CTAP を行わなくとも動脈、門脈の分離評価が可能

となる。さらには Kupffer phase にて SPIO-MRI と同じような効果を期待できる。したがって一つのソナゾイド造影エコー検査で 3 つの検査、すなわち CTHA, CTAP, SPIO-MRI の 3 つの所見を屈して初めて描出されることになる。以上のことは臨床においては画期的なことと考える。



Pure Arterial Phase Contrast-enhanced Harmonic Image (PAP-US)

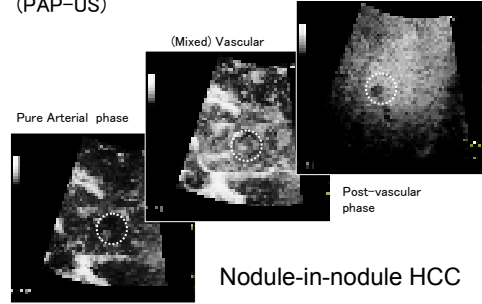
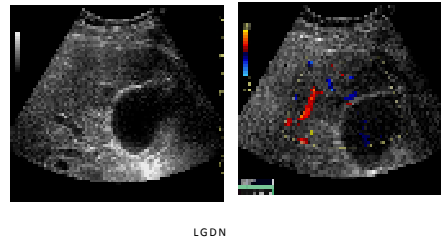
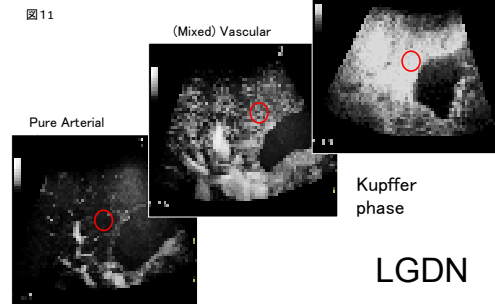


Figure 10: Pure Arterial Phase Contrast-enhanced Harmonic Image (PAP-US)



Pure Arterial Phase Contrast-enhanced Harmonic Image (PAP-US)



Pure Arterial Phase Contrast-enhanced Harmonic Image (PAP-US)

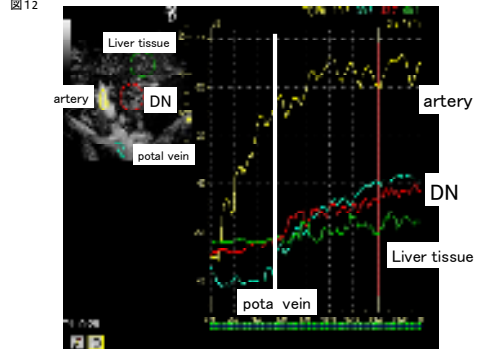
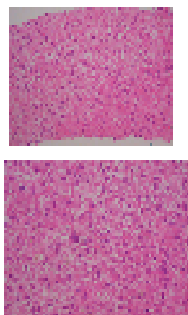


図13 Nodule (LGDN)



Surrounding Tissue

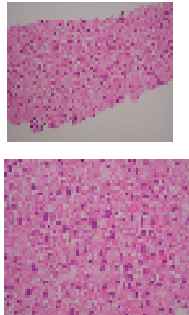


図14

門脈流入結節

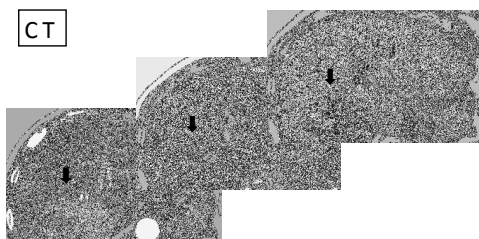


図15 門脈流入結節(LGDN) B-mode

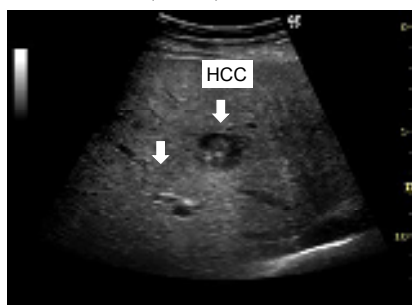


図16

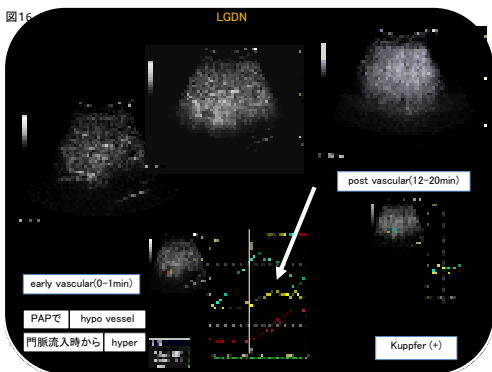


Table.17 Differential Diagnosis of HCC from Premalignant/borderline Lesions with Pure Arterial Phase Contrast-enhanced Harmonic Image (PAP-US)

	Pure Arterial phase	(Mixed) Vascular phase	Post-vascular phase
DN and Early HCC	Hypovascular	iso~high	iso~high
Nodule-in-nodule type HCC	Pure Arterial Supply (nodule-in-nodule)	iso(~partial defect)	partial defect (nodule-in-nodule)
Overt HCC	Pure Arterial Supply	Hypervascular	Defect

### 5. 主な発表論文等

(研究代表者、研究分担者及び連携研究者には下線)

[雑誌論文] (計 98 件)

1. Kim SR, Kudo M (他 12 名、11 番目)、Multicentric occurrence of HCC detected 3-4 years after AFP-L3 positivity. Internal Med 2009, 査読有 (in press)
2. Inoue T, Kudo M (他 5 名、2 番目)、Value of liver parenchymal phase imaging of contrast-enhanced ultrasonography to diagnose the premalignant/borderline lesions and overt HCC. AJR Am J Roentgenol 2009, 査読有 (in press).
3. Kudo M, Multistep human hepatocarcinogenesis: correlation of imaging with pathology. J Gastroenterol 2009, 査読有 (in press)
4. Wanless I, Kudo M (他 24 名、26 番目)、International consensus on the pathologic diagnosis of early hepatocellular carcinoma: A report of the international consensus group for hepatocellular neoplasia. Hepatology 2009, 査読有 (in press).
5. Kim SR, Kudo M (他 10 名、11 番目)、Two cases of non-alcoholic steato-hepatitis developing from simple fatty liver. J Hepatol 2009, 査読有 (in press)
6. Kim SR, Kudo M (他 2 名、4 番目)、Pegylated interferon plus ribavirin combination therapy for chronic hepatitis C with high viral load of serum HCV RNA, genotype 1b, discontinued on attaining sustained virological response in week 16 after onset of acute pancreatitis. J Gastroint Liver Dis 2009, 査読有 (in press)
7. Kudo M, Hepatocellular carcinoma 2009 and beyond: from the surveillance to molecular targeted therapy. Oncology 75:S1-12, 2008, 査読有.
8. Kim SR, Kudo M (他 4 名、2 番目)、Epidemiology of hepatocellular carcinoma in Japan and Korea. Oncology 75:S13-16, 2008, 査読有.
9. Kudo M, Impact of Interferon therapy after curative treatment of hepatocellular carcinoma. Oncology 75:S30-41, 2008, 査読有.
10. Hatanaka K, Kudo M (他 2 名、2 番目)、Sonazoid-enhanced ultrasonography

- for diagnosis of hepatic malignancies: comparison with contrast-enhanced CT. *Oncology* 75:S42-47, 2008, 査読有.
11. Inoue T, Kudo M (他 10 名、2 番目)、Imaging of hepatocellular carcinoma: qualitative and quantitative analysis of post-vascular phase contrast-enhanced US with Sonazoid; comparison with superparamagnetic iron oxide magnetic resonance images. *Oncology* 75:S48-54, 2008, 査読有.
  12. Kudo M (他 1 名、1 番目)、Intranodular blood supply correlates well with biological malignancy grade determined by tumor growth rate in pathologically proven hepatocellular carcinoma. *Oncology* 75:S50-64, 2008, 査読有.
  13. Kitai S, Kudo M (他 8 名、2 番目)、Validation of a new prognostic staging system for hepatocellular carcinoma: a comparison of the biomarker combined Japan integrated staging (JIS) score, the conventional JIS score and the BALAD score. *Oncology* 75:S83-90, 2008, 査読有.
  14. Takahashi S, Kudo M (他 9 名、2 番目)、PIVKA-II is the best prognostic predictor in patients with hepatocellular carcinoma after radiofrequency ablation therapy. *Oncology* 75:S91-98, 2008, 査読有.
  15. Xia Y, Kudo M (他 13 名、2 番目)、Response evaluation of transcatheter arterial chemoembolization in hepatocellular carcinomas: the usefulness of Sonazoid-enhanced harmonic sonography. *Oncology* 75:S99-105, 2008, 査読有.
  16. Ueshima K, Kudo M (他 8 名、2 番目)、Combination therapy with S-1 and pegylated interferon alpha for advanced hepatocellular carcinoma. *Oncology* 75:S106-113, 2008, 査読有.
  17. Kim SR, Kudo M (他 10 名、10 番目)、Focal nodular hyperplasia-like lesion with venous washout in alcoholic liver cirrhosis. *Internal Med* 47:1899-1903, 2008, 査読有.
  18. Madan K, Kudo M (他 1 名、2 番目)、Multistep progression from a hypovascular nodule to a nodule-in-nodule type hepatocellular carcinoma in hepatitis C-related cirrhosis. *Indian J Gastroenterol* 2008;27:176, 査読有.
  19. Takahashi S, Kudo M (他 5 名、7 番目)、Foreign body granuloma mimicking disseminated tumor recurrence after radiofrequency ablation for hepatocellular carcinoma. *Liver Int* 2008;28:414-415, 査読有.
  20. Hasegawa K, Kudo M (他 13 名、9 番目)、Surgical resection vs. percutaneous ablation for hepatocellular carcinoma: a preliminary report of the Japanese nationwide survey. *J Hepatol* 2008;49:589-594, 査読有.
  21. Kudo M (他 6 名、1 番目)、Long-term follow-up of atypical progressive focal nodular hyperplasia increasing in size and number implicates its pathogenesis. *Am J Gastroenterol* 2008;103:2153-2155, 査読有.
  22. Ogawa C, Kudo M (他 3 名、2 番目)、Tumor markers after radiofrequency ablation therapy for hepatocellular carcinoma. *Hepato-Gastroenterol* 2008;55:1454-1457, 査読有.
  23. Kudo M (他 2 名、1 番目)、Defect reperfusion imaging, a newly developed novel technology using Sonazoid in the treatment of hepatocellular carcinoma. *J Med Ultrasound* 2008;16:169-175, 査読有.
  24. Toyoda H, Kudo M (他 11 名、12 番目)、Prognostic value of pretreatment levels of tumor markers for hepatocellular carcinoma on survival after curative treatment of patients with HCC. *J Hepatol* 2008;49:223-232, 査読有.
  25. Kudo M (他 2 名、1 番目)、Sonazoid-enhanced ultrasound in the diagnosis and treatment of hepatic tumors. *J Med Ultrasound* 2008;16:130-139, 査読有.
  26. Kitai S, Kudo M (他 15 名、2 番目)、A new prognostic staging system for hepatocellular carcinoma: value of the biomarker combined Japan integrated staging score. *Intervirolgy* 2008;51:S86-S94, 査読有.
  27. Nagashima M, Kudo M (他 5 名、2 番目)、Elevated serum ALT levels during pegylated interferon monotherapy may be caused by hepatic iron overload. *Intervirolgy* 2008;51:S76-S85, 査読有.
  28. Sasase N, Kudo M (他 10 名、11 番目)、Usefulness of a new immunoradiometric assay of HCV core antigen to predict virological response during PEG-IFN/RBV combination therapy for chronic hepatitis with high viral load of serum HCV RNA genotype 1b. *Intervirolgy* 2008;51:S70-S75, 査読有.
  29. Hatanaka K, Kudo M (他 10 名、2 番目)、Differential diagnosis of hepatic tumors: value of contrast-enhanced harmonic sonography using the newly developed contrast agent, Sonazoid. *Intervirolgy* 2008;51:S61-S69, 査読有.
  30. Tatsumi C, Kudo M (他 10 名、2 番目)、Noninvasive evaluation of hepatic fibrosis using serum fibrotic markers, transient elastography (FibroScan), and real-time tissue. *Intervirolgy* 2008;51:S27-S33, 査読有.
  31. Kudo M (他 13 名、1 番目)、Diagnostic accuracy of imaging for liver cirrhosis compared to histologically proven liver cirrhosis. *Intervirolgy* 2008;51:S17-S26, 査読有.
  32. Minami Y, Kudo M (他 6 名、3 番目)、Radiofrequency ablation of hepatocellular carcinoma: value of virtual CT sonography with magnetic navigation. *AJR Am J Roentgenol* 2008;190:W335-341, 査読有.
  33. Taniguchi M, Kudo M (他 9 名、10 番目)、Long-term outcome of percutaneous ethanol injection therapy for minimum-sized hepatocellular carcinoma. *World J Gastroenterol* 2008;14:1997-2002, 査読有.
  34. Chung H, Kudo M (他 8 名、2 番目)、

- Comparison of three current staging systems for hepatocellular carcinoma: Japan integrated staging score, new Barcelona clinic liver cancer staging classification, and Tokyo score. *J Gastroenterol Hepatol* 2008;23:445-452, 査読有.
35. Watanabe T, Kudo M (他 2 名、2 番目)、Molecular mechanisms of portal vein tolerance. *Hepatol Res* 2008;38:441-449, 査読有.
36. Eguchi S, Kudo M (他 12 名、8 番目)、Comparison of the outcomes between an anatomical subsegmentectomy and a non-anatomical minor hepatectomy for single hepatocellular carcinomas based on a Japanese nationwide survey. *Surgery* 2008;143:469-475, 査読有.
37. Kitano M, Kudo M (他 8 名、2 番目)、Preliminary study of contrast-enhanced harmonic endosonography with second-generation contrast agents. *J Med Ultrasonics* 2008;35:11-18, 査読有.
38. Tsuji N, Kudo M (他 2 名、4 番目)、Mixed intestinal- and diffuse-type histology is a risk factor for lymph node metastasis of submucosal invasive gastric cancer. *Digest Endosc* 2008;20:17-21, 査読有.
39. Minami Y, Kudo M (他 8 名、3 番目)、Treatment of large and/or multiple hepatic malignancies: open surgical approaches of radiofrequency ablation. *Hepato-Gastroenterol* 2007;54:2358-2360, 査読有.
40. Hagiwara S, Kudo M, Munakata H (他 6 名、2 番目)、Combination therapy with PEG-IFN-alpha and 5-FU inhibits HepG2 tumor cell growth in nude mice by apoptosis of p53. *Brit J Cancer* 2007;97:1532-1537, 査読有.
41. Inoue T, Kudo M (他 4 名、2 番目)、Case of rapidly progressed sarcomatoid hepatocellular carcinoma in young female without risk factor. *Liver Int* 2007;27:1428-1430, 査読有.
42. Kudo M (他 10 名、1 番目)、Long-term interferon maintenance therapy improves survival in patients with HCV-related hepatocellular carcinoma after curative radiofrequency ablation: a matched case-control study. *Oncology* 2007;72:S132-S138, 査読有.
43. Minami Y, Kudo M (他 10 名、2 番目)、Percutaneous radiofrequency ablation of sonographically unidentifiable liver tumors: Feasibility and usefulness of a novel guiding technique with an integrated system of computed tomography and sonographic images. *Oncology* 2007;72:S111-S116, 査読有.
44. Takahashi S, Kudo M (他 9 名、2 番目)、Initial treatment response is essential to improve survival in patients with hepatocellular carcinoma who underwent curative radiofrequency ablation therapy. *Oncology* 2007;72:S98-S103, 査読有.
45. Zhou P, Kudo M (他 5 名、2 番目)、What is the best time to evaluate treatment response after radiofrequency ablation of hepatocellular carcinoma using contrast-enhanced sonography? *Oncology* 2007;72:S92-S97, 査読有.
46. Kasugai H, Kudo M (他 3 名、4 番目)、Severe complications of radiofrequency

ablation therapy for hepatocellular carcinoma: an analysis of 3,891 ablations in 2,614 patients. *Oncology* 2007;72:S72-S75, 査読有.

他 英語論文 52 編  
他 日本語論文 103 編

[学会発表] (計 461 件)

1. Kudo M, Special Lecture "Treatment of single HCC in 2-5cm: Debate on gray zone. Non-surgical treatment: Eastern experience.", 6th International Meeting Hepatocellular Carcinoma: Eastern and Western Experiences Current Issues of Hepatocellular Carcinoma, Dec 2008 12. 12-14, Korea

他 海外特別講演 68 件  
海外発表 196 件

2. 上嶋一臣、進行肝細胞に対する S-1、ペグインターフェロン併用療法、第 49 回日本消化器病学会総会、2008 5. 9、福岡

他 国内特別講演 79 件  
国内発表 116 件

## 6. 研究組織

### (1) 研究代表者

工藤 正俊 (KUDO MASATOSHI)

近畿大学・医学部・教授

研究者番号: 10298953

### (2) 研究分担者

村上 卓道 (MURAKAMI TAKAMICHI)

近畿大学・医学部・教授

研究者番号: 20252653

宗像 浩 (MUNAKATA HIROSHI)

近畿大学・医学部・教授

研究者番号: 90111294

### (3) 連携研究者