

令和 5 年 10 月 26 日現在

機関番号：32610

研究種目：若手研究

研究期間：2018～2022

課題番号：18K16953

研究課題名（和文）加齢黄斑変性における病的新生血管の成熟と血管安定化の病態の統合的解析

研究課題名（英文）Comprehensive investigation of pathogenic neovascularization and vascular stabilization in age-related macular degeneration

研究代表者

片岡 恵子 (Keiko, Kataoka)

杏林大学・医学部・講師

研究者番号：30760516

交付決定額（研究期間全体）：（直接経費） 3,100,000円

研究成果の概要（和文）：滲出型加齢黄斑変性(AMD)の脈絡膜新生血管(CNV)に対し抗血管内皮増殖因子(VEGF)薬を投与すると、初回投与に対しては血管密度の低下、血管面積の低下が得られるが、その後連続投与にも関わらずCNVの血管は拡大することを明らかにした。このCNVの拡大は滲出性変化の強さとは相関がなく、ある一定の範囲までCNVは大きくなるという、現在の治療の問題点を明らかとした。また、アジア人のAMDの一部に対し行われる半量光線力学療法(PDT)により滲出を抑えてもCNVが拡大することも明らかにした。これらからCNVの拡大と滲出は独立した事象であることが示され、新たな治療ターゲットを設定する必要性が認識された。

研究成果の学術的意義や社会的意義

AMDは日本人の失明原因の第4位であり、大変重要な疾患である。抗VEGF薬の登場により視力維持がある程度は可能となったとはいえ、薬剤の持続期間が短く、高額な薬剤の頻回な硝子体注射が必要である。視力の長期的な管理には未だ問題も多く、患者自身の負担増大のみならず医療経済的にもよりよいAMD治療の開発は重要な課題である。本研究ではAMDが完治しない理由の最大の原因と考えるCNVの拡大を最新画像検査にて明らかとし、現在の治療の限界点を提示した。今後は、この限界点を踏まえて新たな治療戦略を企てることが重要となるため、その足掛かりとなる本研究の意義は大きい。

研究成果の概要（英文）：This study revealed that anti-vascular endothelial growth factor (VEGF) therapy led to a reduction in blood vessel density and vessel area in choroidal neovascularization (CNV) secondary to age-related macular degeneration (AMD). However, despite consecutive anti-VEGF injections, CNV continued to expand. This CNV expansion did not correlate with the severity of exudative changes, highlighting a current limitation in AMD treatment. In other words, CNV may grow to a certain extent even with the current therapeutic approach.

Additionally, CNV expanded after half-dose photodynamic therapy (PDT), despite its effectiveness in managing exudation. These findings suggest that CNV expansion and exudation may be independent events and emphasize the need for new treatment strategies. Further research is necessary to develop improved therapeutic approaches that better address the challenges posed by CNV expansion and exudation in AMD.

研究分野：眼科

キーワード：加齢黄斑変性 脈絡膜新生血管 OCT angiography 血管の成熟化

## 様式 C - 19、F - 19 - 1、Z - 19 (共通)

### 1. 研究開始当初の背景

加齢黄斑変性は、日本を含む先進国において中途失明の主な原因の一つである。日本では失明原因の第4位の重要な疾患である。加齢黄斑変性に対する抗血管内皮増殖因子 (VEGF) 薬は、滲出性変化を抑制し、視力維持や改善が期待できる薬剤であるが、再発が多く、繰り返し継続的に硝子体内投与を行う必要がある。また、抗 VEGF 薬を初回連続3回の投与を行ったとしても、1回目に対して脈絡膜新生血管 (CNV) は縮小するものの、その後の連続投与にも関わらず血管面積は元の大きさまで戻る。しかし、未だ血管形態と抗 VEGF 薬への抵抗性との関連は明らかではない。この CNV の形態や血流の変化等特徴を明らかとすることで新たな治療戦略を模索する足掛かりとなる。

### 2. 研究の目的

本研究では、加齢黄斑変性における CNV の血管構造の変化に着目し、抗 VEGF 薬の連続投与に対する微細な血管構造の変化を検討する。未だ明らかではない加齢黄斑変性における滲出性変化と血管構造の関係、脈絡膜の血流と滲出性変化との関係等を明らかとし、新規治療戦略を模索することを目的とする。

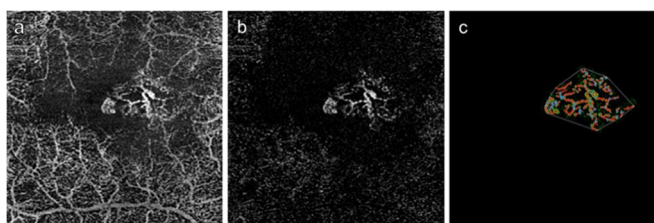
### 3. 研究の方法

加齢黄斑変性の CNV の構造解析に対し、光干渉断層血管撮影を用いて CNV の構造を独自に確立した解析方法で血管面積、血管密度等を評価する。抗 VEGF 投与下における CNV の変化を長期的に解析し、現在の治療の作用と課題を抽出する。また、レーザースペックルフローグラフィを用いて脈絡膜血流を解析、加齢黄斑変性に対する光線力学療法的作用を明らかとする。

### 4. 研究成果

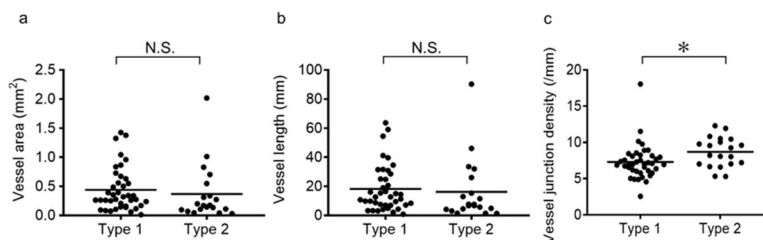
1) CNV の血管解析は図1のように光干渉断層血管撮影の画像から血管面積、血管密度を算出した。加齢黄斑変性における CNV は、未治療であっても網膜色素上皮の下にある type 1 CNV は網膜色素上皮上に存在する type 2 CNV より血管密度が少なく、すでに成熟した血管となっている可能性を報告した(図2、Nakano Y, Kataoka K, et al. PlosOne 2019)。

図1 血管密度、面積の解析



Type 2 CNV のほうが type 1 CNV より抗 VEGF 薬の反応が良いことがすでに知られているが、これは網膜色素上皮より情報に位置することだけでなく血管が未熟であり抗 VEGF 薬への反応性がまだ高いことを示唆しており、一方で既に type 2 CNV は成熟した血管が多いことが抗 VEGF 薬への反応性を低下させている一因である可能性がある。

図2 type 1 および 2 CNV における血管構造の比較



2) 加齢黄斑変性に対しアフリベルセプト硝子体注射を用いて Treat and Extend 法に則り2年間治療を行った場合、滲出性変化や注射回数の有無に関係なく CNV は拡大することを明らかとした(表2、Nakano Y, Kataoka K, et al. Retina 2023)。興味深いことに、CNV は治療前に小さければ小さいほど2年後における CNV の拡大率は大きく、CNV が治療間に大きいと拡

表1 黄斑新生血管(MNV)の変化

	Baseline	2 Years	P
BCVA, logMAR (median, IQR)	0.10 (0.01-0.30)	0.10 (0.00-0.21)	0.012*
Total no. of aflibercept injections, times (median, IQR)		12.5 (11.0-15.0)	
Area of MNV, mm <sup>2</sup> (mean ± SD)	0.65 ± 0.42	0.78 ± 0.45	0.026†

\*Wilcoxon signed rank test between baseline and 2 years.

†paired t-test between baseline and 2 years.

大率は小さいことが明らかとなった(図3)。CNVの発生には脈絡膜の虚血が誘因であることが推測されている。ある程度までCNVが大きくなると、CNVの血流が脈絡膜血流を補完し、脈絡膜の局所の虚血が改善することでCNVの拡大が鈍化する可能性がこの結果から考えられる。

- 3) アジア人の加齢黄斑変性の一部をなしていると考えられている pachychoroid neovascuopathy は pachychoroid spectrum disease の一つである。アフリベルセプト併用半量光線力学療法が比較的良好な治療成績を示すと報告されているが、治療成績やその後のCNVの拡大に関しては未だ不明な点が多い。我々はアフリベルセプト併用光線力学療法を行った後、滲出性変化の遷延や再発に関わらずCNVがベースラインより有意に拡大することを明らかとした(図4、Takeuchi J, Kataoka K et al. Graefes Arch Clin Exp Ophthalmol 2023)。これは光線力学療法による脈絡膜血流の低下を原因とする局所の虚血もしくは炎症がCNVの拡大を誘導しているかのせいが示唆されるが、CNVが拡大しても必ずしも滲出が再発するわけではないことは、治療戦略を考える上で重要なポイントを示唆していると考えられる。
- 4) この pachychoroid spectrum disease に対する光線力学療法は実際にどこに影響を与えているか不明な点が多かった。我々は、レーザースペックルフローグラフィーを用いて光線力学療法が脈絡膜の pachyvessel の存在部位や存在しない部位も同程度に血流を低下させることを明らかとした(図5、Horiguchi E, Kataoka K, et al. Sci Rep 2022)。この結果から、光線力学療法は Sattler 層の血流を低下し、血管 Pachyvessel とよばれる Haller 層の血流も結果として改善させ得ていることが間接的にはあるが示唆される。さらに、喫煙によって脈絡膜の血管は治療前から拡大しており、光線力学療法を行ったとしても血流速度の低下が非喫煙者より劣ることを明らかとした(図6)。喫煙は脈絡膜血流に何らかの悪影響を与えていることは明らかで、さらなるメカニズムを明らかとすることで治療として介入できる可能性がある。
- 5) そもそも加齢黄斑変性の診断は眼底検査および眼底カラー写真、フルオレセインおよびインドシアニングリーン蛍光眼底造影、光干渉断層計にて総合的に判断されていたが、確定診断に至らず疑い症例となる症例も多かった。それは従来の画像検査が2次元的な検査であったり、解像度に限界があったことなどが影響している。光干渉断層血管撮影の登場により3次元的に血管画像を捉えることが可能となったことから、従来の診断に匹敵する診断方法を確立し、加齢黄斑変性のサブタイプである網膜血管腫状増殖およびポリープ状脈絡膜血管症に対し新規の診断方法を提唱した(Kataoka K, et al. Retina 2020, Fujita A, Kataoka K, et al. Retina 2020)。正確かつ再現性の高い診断方法にてサブタイプを正確に分類することは、新規研究をデザインする上で必須であり、今後はこの新しい診断方法をもとに病態研究を進展させることが可能となる。

図3 治療前の MNV 面積と2年目の拡大率

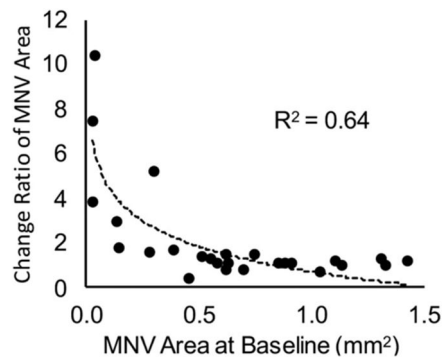


図4 アフリベルセプト併用光線力学療法後の

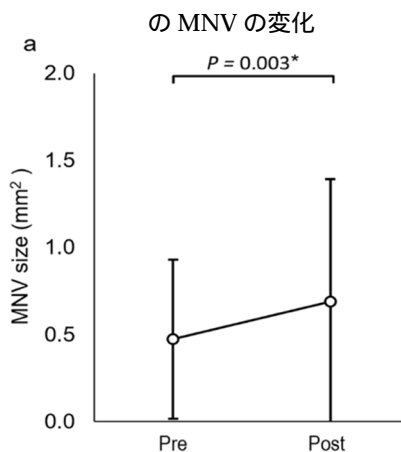


図5 光線力学療法後の血流(MBR)の変化

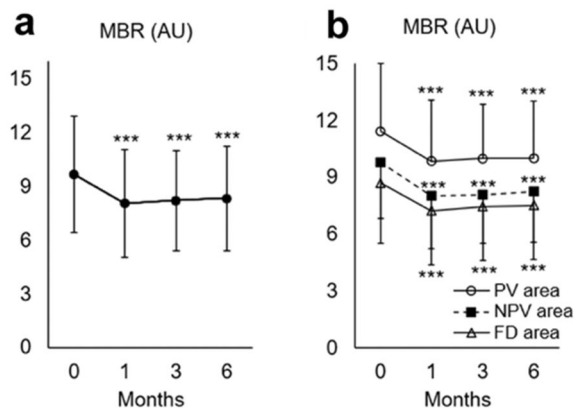
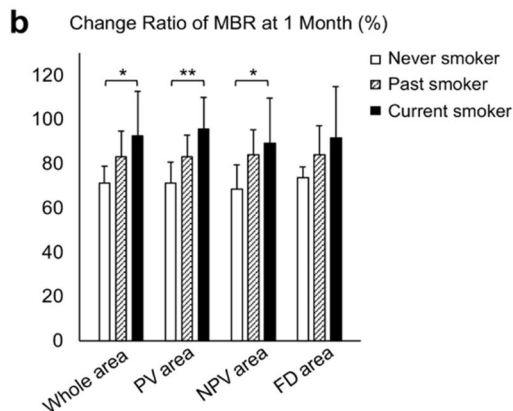


図6 喫煙による MBR 変化率への影響



## 5. 主な発表論文等

〔雑誌論文〕 計7件（うち査読付論文 7件/うち国際共著 0件/うちオープンアクセス 2件）

1. 著者名 Horiguchi Etsuyo, Takeuchi Jun, Tomita Ryo, Asai Keiko, Nakano Yuyako, Ota Hikaru, Taki Yosuke, Ito Yasuki, Terasaki Hiroko, Nishiguchi Koji M., Kataoka Keiko	4. 巻 12
2. 論文標題 Choroidal hemodynamics in central serous chorioretinopathy after half-dose photodynamic therapy and the effects of smoking	5. 発行年 2022年
3. 雑誌名 Scientific Reports	6. 最初と最後の頁 1~10
掲載論文のDOI（デジタルオブジェクト識別子） 10.1038/s41598-022-21584-8	査読の有無 有
オープンアクセス オープンアクセスとしている（また、その予定である）	国際共著 -
1. 著者名 Takeuchi Jun, Ota Hikaru, Nakano Yuyako, Horiguchi Etsuyo, Taki Yosuke, Ito Yasuki, Terasaki Hiroko, Nishiguchi Koji M., Kataoka Keiko	4. 巻 -
2. 論文標題 Predictive factors for outcomes of half-dose photodynamic therapy combined with aflibercept for pachychoroid neovascularopathy	5. 発行年 2023年
3. 雑誌名 Graefe's Archive for Clinical and Experimental Ophthalmology	6. 最初と最後の頁 -
掲載論文のDOI（デジタルオブジェクト識別子） 10.1007/s00417-023-06030-3	査読の有無 有
オープンアクセス オープンアクセスではない、又はオープンアクセスが困難	国際共著 -
1. 著者名 Nakano Yuyako, Takeuchi Jun, Horiguchi Etsuyo, Ota Hikaru, Taki Yosuke, Ito Yasuki, Terasaki Hiroko, Nishiguchi Koji M., Kataoka Keiko	4. 巻 43
2. 論文標題 LONG-TERM MORPHOLOGIC CHANGES IN MACULAR NEOVASCULARIZATION UNDER AFLIBERCEPT TREATMENT WITH A TREAT-AND-EXTEND REGIMEN	5. 発行年 2023年
3. 雑誌名 Retina	6. 最初と最後の頁 412~419
掲載論文のDOI（デジタルオブジェクト識別子） 10.1097/IAE.0000000000003676	査読の有無 有
オープンアクセス オープンアクセスではない、又はオープンアクセスが困難	国際共著 -
1. 著者名 Ota H, Takeuchi J, Nakano Y, Horiguchi E, Taki Y, Ito Y, Terasaki H, Nishiguchi KM, Kataoka K	4. 巻 66
2. 論文標題 Switching from aflibercept to brolucizumab for the treatment of refractory neovascular age-related macular degeneration	5. 発行年 2022年
3. 雑誌名 Jpn J Ophthalmol	6. 最初と最後の頁 278_284
掲載論文のDOI（デジタルオブジェクト識別子） 10.1007/s10384-022-00908-1	査読の有無 有
オープンアクセス オープンアクセスではない、又はオープンアクセスが困難	国際共著 -

1. 著者名 Fujita Ai, Kataoka Keiko, Takeuchi Jun, Nakano Yuyako, Horiguchi Etsuyo, Kaneko Hiroki, Ito Yasuki, Terasaki Hiroko	4. 巻 40
2. 論文標題 DIAGNOSTIC CHARACTERISTICS OF POLYPOIDAL CHOROIDDAL VASCULOPATHY BASED ON B-SCAN SWEPT-SOURCE OPTICAL COHERENCE TOMOGRAPHY ANGIOGRAPHY AND ITS INTERRATER AGREEMENT COMPARED WITH INDOCYANINE GREEN ANGIOGRAPHY	5. 発行年 2020年
3. 雑誌名 Retina	6. 最初と最後の頁 2296 ~ 2303
掲載論文のDOI (デジタルオブジェクト識別子) 10.1097/IAE.0000000000002760	査読の有無 有
オープンアクセス オープンアクセスではない、又はオープンアクセスが困難	国際共著 -

1. 著者名 Nakano Yuyako, Kataoka Keiko, Takeuchi Jun, Fujita Ai, Kaneko Hiroki, Shimizu Hideyuki, Ito Yasuki, Terasaki Hiroko	4. 巻 14
2. 論文標題 Vascular maturity of type 1 and type 2 choroidal neovascularization evaluated by optical coherence tomography angiography	5. 発行年 2019年
3. 雑誌名 PLOS ONE	6. 最初と最後の頁 e0216304
掲載論文のDOI (デジタルオブジェクト識別子) 10.1371/journal.pone.0216304	査読の有無 有
オープンアクセス オープンアクセスとしている (また、その予定である)	国際共著 -

1. 著者名 Kataoka Keiko, Takeuchi Jun, Nakano Yuyako, Fujita Ai, Kaneko Hiroki, Ito Yasuki, Terasaki Hiroko	4. 巻 40
2. 論文標題 CHARACTERISTICS AND CLASSIFICATION OF TYPE 3 NEOVASCULARIZATION WITH B-SCAN FLOW OVERLAY AND ENFACE FLOW IMAGES OF OPTICAL COHERENCE TOMOGRAPHY ANGIOGRAPHY	5. 発行年 2020年
3. 雑誌名 Retina	6. 最初と最後の頁 109 ~ 120
掲載論文のDOI (デジタルオブジェクト識別子) 10.1097/IAE.0000000000002357	査読の有無 有
オープンアクセス オープンアクセスではない、又はオープンアクセスが困難	国際共著 -

〔学会発表〕 計14件 (うち招待講演 3件 / うち国際学会 7件)

1. 発表者名 Keiko Kataoka, Etsuyo Horiguchi, Jun Takeuchi, Ryo Tomita, Keiko Asai, Yuyako Nakano, Hikaru Ota, Yosuke Taki, Yasuki Ito, Hiroko Terasaki, Koji M Nishiguchi, Annabelle A Okada
2. 発表標題 The Effects of Photodynamic Therapy and Smoking on Hemodynamics in Central Serous Chorioretinopathy
3. 学会等名 FUJIRETINA (国際学会)
4. 発表年 2022年

1. 発表者名 Keiko Kataoka
2. 発表標題 Long-term Morphological Changes in Macular Neovascularization under Aflibercept Treatments with a Treat-and-extend Regimen
3. 学会等名 9th International Symposium APRIS 2022 (国際学会)
4. 発表年 2022年

1. 発表者名 中野友哉子, 片岡恵子, 武内潤, 堀口悦代, 太田光, 滝陽輔, 伊藤逸毅, 寺崎浩子
2. 発表標題 加齢黄斑変性に対するTreat and extend治療下の脈絡膜新生血管の拡大
3. 学会等名 第125回日本眼科学会総会
4. 発表年 2021年

1. 発表者名 片岡恵子
2. 発表標題 OCTAを用いた新生血管形態と活動性の相関
3. 学会等名 第125回日本眼科学会総会 (招待講演)
4. 発表年 2021年

1. 発表者名 片岡恵子
2. 発表標題 Pachychoroid neovascularopathy and exudative changes
3. 学会等名 第125回日本眼科学会総会 (招待講演)
4. 発表年 2021年

1. 発表者名 武内潤, 片岡恵子, 中野友哉子, 堀口悦代, 太田光, 滝陽輔, 伊藤逸毅, 寺崎浩子
2. 発表標題 Pachychoroid neovascularopathyに対するアフリベルセプト併用半量光線力学療法
3. 学会等名 第125回日本眼科学会総会
4. 発表年 2021年

1. 発表者名 Keiko Kataoka, Jun Takeuchi, Yuyako Nakano, Etsuyo Horiguchi, Hikaru Ota, Yosuke Taki, Yasuki Ito, Hiroko Terasaki
2. 発表標題 Vascular Morphology after Aflibercept and Half-dose PDT in Eyes with Pachychoroid Neovascularopathy
3. 学会等名 2021 Asia Retina Congress (国際学会)
4. 発表年 2021年

1. 発表者名 太田光, 片岡恵子, 浅井景子, 武内潤, 富田遼, 中野友哉子, 堀口悦代, 滝陽輔
2. 発表標題 加齢黄斑変性に対するaflibercept硝子体内注射を用いたTreat and Extend療法の5年成績
3. 学会等名 第60回日本網膜硝子体学会総会
4. 発表年 2021年

1. 発表者名 藤田愛, 片岡恵子, 武内潤, 浅井景子, 中野友哉子, 堀口悦代, 伊藤逸毅, 寺崎浩子
2. 発表標題 OCT angiographyを用いた滲出性黄斑疾患の鑑別
3. 学会等名 第124回日本眼科学会総会
4. 発表年 2020年

1. 発表者名 片岡恵子
2. 発表標題 Diagnostic Characteristics of Polypoidal Choroidal Vasculopathy Evaluated with B-scan Images of Swept Source Optical Coherence Tomography Angiography
3. 学会等名 The 121st Annual Meeting of the Korean Ophthalmological Society (国際学会)
4. 発表年 2019年

1. 発表者名 片岡恵子
2. 発表標題 Three-year Outcomes of Treat and Extend Aflibercept Treatment for Neovascular Age-related Macular Degeneration
3. 学会等名 ARVO 2019 (国際学会)
4. 発表年 2019年

1. 発表者名 片岡恵子
2. 発表標題 Three-Year Outcomes of a Treat-and-Extend Regimen with Intravitreal Aflibercept Injections for Neovascular Age-related Macular Degeneration.
3. 学会等名 EURETINA 2019 (国際学会)
4. 発表年 2019年

1. 発表者名 片岡恵子
2. 発表標題 OCT and OCTA Features of PCV
3. 学会等名 13th Asia-Pacific Vitreo-retina Society (APVRS) Congress (招待講演) (国際学会)
4. 発表年 2019年



1. 発表者名 中野 友哉子、片岡 恵子、武内 潤、藤田 愛、伊藤 逸毅、寺崎 浩子
2. 発表標題 OCTアンギオグラフィーで評価した1型および2型脈絡膜新生血管の特徴
3. 学会等名 第72回日本臨床眼科学会 2018
4. 発表年 2018年

〔図書〕 計1件

1. 著者名 Justis P. Ehlert編	4. 発行年 2019年
2. 出版社 Thieme Medical Publishers	5. 総ページ数 448
3. 書名 The Retina Illustrated	

〔産業財産権〕

〔その他〕

-

6. 研究組織

	氏名 (ローマ字氏名) (研究者番号)	所属研究機関・部局・職 (機関番号)	備考
研究協力者	武内 潤  (Takeuchi Jun)		
研究協力者	中野 友哉子  (Nakano Yuyako)		
研究協力者	藤田 愛  (Fujita Ai)		

6. 研究組織（つづき）

	氏名 (ローマ字氏名) (研究者番号)	所属研究機関・部局・職 (機関番号)	備考
研究協力者	堀口 悦代  (Horiguchi Etsuyo)		
研究協力者	太田 光  (Ota Hikaru)		

7. 科研費を使用して開催した国際研究集会

〔国際研究集会〕 計0件

8. 本研究に関連して実施した国際共同研究の実施状況

共同研究相手国	相手方研究機関