

平成 21 年 5 月 20 日現在

研究種目：基盤研究 (C)

研究期間：2007～2008

課題番号：19591598

研究課題名 (和文) 硬変肝切除後の肝再生を目的とした Oncostatin M を用いた分子生物学的研究

研究課題名 (英文) A study of the molecular biology using Oncostatin M aimed for liver reproduction after the cirrhotic liver resection

研究代表者

内山 和久 (UCHIYAMA KAZUHISA)

和歌山県立医科大学・医学部・准教授

研究者番号：80232867

研究成果の概要：

本研究では、adenovirus vector を用いて、Oncostatin M(OSM)を発現する遺伝子を肝硬変ラットモデルに導入することにより、肝再生を促進するとともに、肝機能を改善することを確認し、肝切除術の適応拡大に寄与することを目的とした。dimethylnitrosamine(DMN)を用いたラットによる肝硬変モデルを作成し、AdOSM ウイルス液 0.5mL、PBS 液 0.5mL を門脈本幹に注入し、70%肝切除を施行した。その結果、1.OSM 導入により、現在まで報告のある急性肝障害に対する効果のみならず、肝硬変モデルにおいても肝機能や背景肝の線維化の改善が認められることを明らかにした。2.肝硬変モデルに対する 70%肝切除においても、OSM 導入により肝機能、および背景肝の線維化の改善を初めて明らかにした。3.OSM は HGF とのような発癌のリスクが指摘されておらず、肝硬変合併症例に対する肝切除後の肝不全を抑制する可能性も示唆され、今後、硬変肝の肝切除への臨床症例への応用が期待された。

交付額

(金額単位：円)

	直接経費	間接経費	合計
2007 年度	1,400,000	420,000	1,820,000
2008 年度	1,900,000	570,000	2,470,000
年度			
年度			
年度			
総計	3,300,000	990,000	4,290,000

研究分野：医歯薬学

科研費の分科・細目：外科系臨床医学・消化器外科学

キーワード：①肝硬変，②肝切除，③肝再生，④Oncostatin M，⑤分子生物学

1. 研究開始当初の背景

肝細胞癌に対する手術は、局所制御には有効な治療法であるが、本邦では肝細胞癌の多くは肝硬変を合併しており、肝再生能不良状態であるため切除量が大きくなってしまふと術後肝不全が懸念され切除不能と判断される場合がある。

この課題に対して、肝細胞増殖因子

(Hepatocyte Growth Factor, HGF) を用いて、その細胞分化能促進・細胞遊走能促進・抗アポトーシス作用・抗線維化作用など、さまざまな肝再生を促進させる生理活性を利用して、70%肝切除により術後肝不全となる肝硬変ラットモデルを対象に、術前肝葉選択的に HGF 発現アデノウイルスベクターを投与することで、効率的な遺伝子導入を試みた研究

が行われ、良好な成績が得られているが、発癌を促す可能性の問題があり、未だ臨床応用に至っていない。

2. 研究の目的

Oncostatin M(OSM)は IL-6 ファミリーに属するサイトカインであり、発見当初は A135 メラノーマや他のヒト腫瘍細胞の複製を抑制する因子として U-937 histiocytic lymphoma cell より分離・同定された物質であるが、その後の研究にて、HGF とは異なる機序で肝細胞増殖促進、抗アポトーシス、肝細胞分化作用を有し、急性肝障害モデルに対して投与することにより、肝再生効果と肝機能改善効果が得られ、また、OSM receptor knockout mice では肝細胞増殖遅延、肝壊死遷延や組織破壊などの肝再生の障害を認めることが指摘されている。また、HGF の作用で指摘された発癌作用はみられていないという特色を併せ持つ。

本研究では、adenovirus vector を用いて、OSM を発現する遺伝子を肝硬変ラットモデルに導入することにより、肝再生を促進するとともに、肝機能を改善することを確認し、肝切除術の適応拡大に寄与することを目的とした。

3. 研究の方法

a) ラット肝硬変モデルの作成

8 週齢の Sprague-Dawley 系雄性ラットに対し、dimethylnitrosamine 1% 溶液を Kg 体重当たり 1mL の腹腔内投与を 3 日間連続×3 週間かけて施行して肝硬変を作成した。

b) OSM 発現アデノウイルスベクター（以下 AdOSM）、及び LacZ 発現アデノウイルスベクター（以下 AdLacZ）の調整

各ウイルスベクターは、理研 BRC より供与を受け、当施設内にて増幅・精製し、実験に使用した。

実験 I：肝硬変モデルに対する治療実験

慢性肝疾患に対する OSM の肝機能改善効果の評価を目的に、肝硬変ラットに対し、DMN 最終投与後 5 日目に開腹する（図 1）。

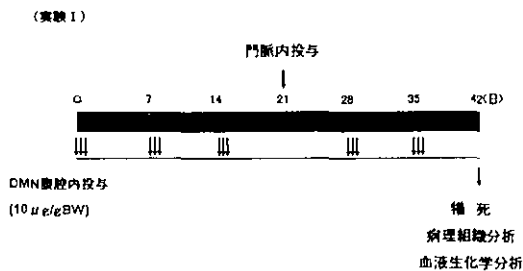
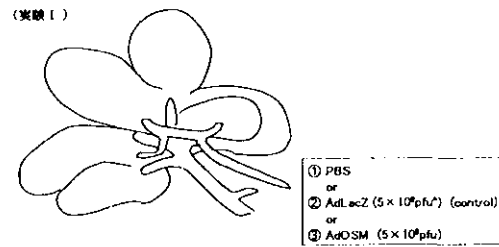


図1. 実験 I の手順

肝硬変を肉眼的に評価後、 5×10^8 PFU の力価の AdLacZ 或いは AdOSM ウイルス液 0.5mL、PBS 液 0.5mL を門脈本幹に注入する（図 2）。



※ 投与量の設定は Ozawa による
(Ozawa S, et al. Surgery. 139:563-573, 2006)

図2. 門脈内投与手技

adenovirus 投与後 7 日目より DMN の腹腔内投与をさらに 2 週間続けて施行して肝硬変を進行させた後、3 週間目に屠殺し、3 群（AdOSM 群、AdLacZ 群、PBS 群）に群分けして肝機能改善効果並びに肝再生効果を以下について検討した。

- ① 肉眼所見及び体重、肝重量、腹水の比較
- ② H-E 染色及び Azan-Mallory 染色にて肝線維化、肝障害の程度を病理学的に検討、pathological grade の決定
- ③ 組織中の線維化面積を測定し線維化を定量
- ④ 血液検査による肝機能障害について各群との比較検討

実験 II：肝葉選択的遺伝子導入による 70% 肝切除術の術後動態の検討

肝硬変ラットに対し、DMN 最終投与後 4 日目に開腹して、肝硬変を肉眼的に評価した。切除予定肝葉を支配する門脈枝を遮断し、AdOSM、AdLacZ、及び PBS を門脈本幹に注入。5 分間血流遮断を継続した後に開放して閉腹。門脈投与後 4 日目に 70% 肝切除を施行（図 3）。

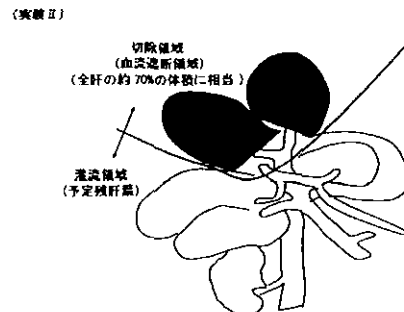


図3. 70%肝切除手技

術後 4 日目に屠殺し、各群における手術後の肝機能改善効果並びに肝再生効果を実験 I

と同様に検討した (図 4).

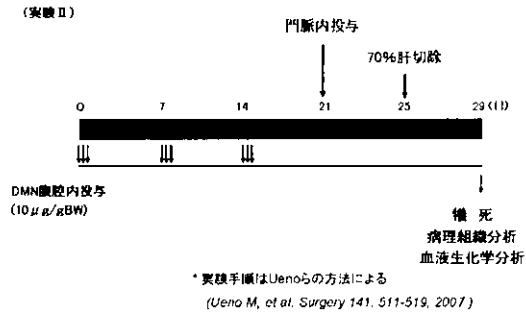


図4. 実験Ⅱの手順

なお Pathological grade については χ^2 test で検討し, 血清生化学検査の検討は student-t test を用いた. いずれのデータも Stat View program (version 5 Hulinks, Tokyo, Japan)を用いて解析し, $p < 0.05$ を有意差ありとした.

4. 研究成果

実験Ⅰ:

①肉眼的所見では, OSM 投与群では他群と比較して肝表面は比較的平滑で肝の萎縮も軽度であった. 体重は AdLacZ 群が 238 ± 29 g, PBS 群が 244 ± 10 g に対し, AdOSM 群は 286 ± 53 g で ($p = 0.019$ vs PBS, $p = 0.048$ vs AdLacZ), 肝重量は AdLacZ 群が 3.9 ± 0.8 g, PBS 群が 3.9 ± 0.1 g に対し, AdOSM 群は 6.1 ± 2.7 g で ($p = 0.050$ vs AdLacZ, $p = 0.041$ vs PBS), AdOSM 群で増加傾向が見られた (表 1).

(実験Ⅰ)

表1. 体重, 肝重量, 腹水の有無

	体重 (g)	肝重量 (g)	残肝重量比 (%)	有腹水数
PBS (n=4)	244 ± 10	3.9 ± 0.1	16 ± 0.1	4/4
AdLacZ (n=11)	238 ± 29	3.9 ± 0.8	16 ± 0.3	7/11
AdOSM (n=9)	$286 \pm 53^*$	$6.1 \pm 2.7^{**}$	21 ± 0.9	2/9 ^{***}

* $p = 0.019$ vs PBS, $p = 0.048$ vs AdLacZ

** $p = 0.041$ vs PBS, $p = 0.050$ vs AdLacZ,

*** $p = 0.009$ vs PBS

(実験Ⅰ)

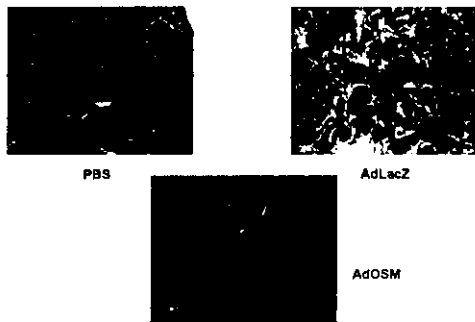


図5. Azan-mallory染色($\times 40$)

②線維化に関しては, Image analysis による線維化定量(%)では, AdOSM 群で 13.4 ± 4.9 , AdLacZ 群で 30.1 ± 0.5 , PBS 群で 26.8 ± 4.3 と OSM 群で線維化の改善が認められた ($p = 0.024$ vs AdLacZ, $p = 0.027$ vs PBS) (図 5, 表 2).

(実験Ⅰ)

表2. 線維化領域の占位率

	Fibrosis ratio (%)
PBS (n=3)	26.8 ± 4.3
AdLacZ (n=3)	30.1 ± 0.5
AdOSM (n=3)	$13.4 \pm 4.9^*$

* $p = 0.027$ vs PBS, $p = 0.024$ vs AdLacZ

③血液生化学所見では, ヒアルロン酸

(ng/mL) が AdOSM 群で 322 ± 179 , AdLacZ 群で 843 ± 297 , PBS 群で 1243 ± 444 ($p = 0.002$ vs AdLacZ, $p = 0.017$ vs PBS), AST (IU/L) が AdOSM 群で 157 ± 53 , AdLacZ 群で 247 ± 71 , PBS 群で 183 ± 43 ($p = 0.026$ vs AdLacZ), 更に, アルブミン (g/dL) が AdOSM 群で 3.5 ± 0.3 , AdLacZ 群で 3.0 ± 0.3 , PBS 群で 3.0 ± 0.4 ($p = 0.012$ vs AdLacZ, $p = 0.042$ vs PBS) と, AdOSM 群で良好な結果が認められた (表 3).

(実験Ⅰ)

表3. 肝硬変モデルにおける血液生化学検査

	ヒアルロン酸 (ng/mL)	AST (IU/L)	ALT (IU/L)	アルブミン (g/dL)	総ビリルビン (mg/dL)
PBS (n=4)	$1,243 \pm 444$	183 ± 43	123 ± 48	3.0 ± 0.4	0.4 ± 0.2
AdLacZ (n=8)	843 ± 297	247 ± 71	91 ± 22	3.0 ± 0.3	1.3 ± 1.2
AdOSM (n=7)	$322 \pm 179^*$	$167 \pm 53^{**}$	99 ± 28	$3.5 \pm 0.3^{***}$	0.6 ± 0.2

* $p = 0.017$ vs PBS, $p = 0.002$ vs AdLacZ

** $p = 0.026$ vs AdLacZ

*** $p = 0.042$ vs PBS, $p = 0.012$ vs AdLacZ

実験Ⅱ:

①70%肝切除後の生存成績では術後4日目に屠殺するまでに生存した AdOSM 群7例, PBS 群6例, AdLacZ 群5例を検討対象症例とした (図 6). 肉眼的所見では, OSM 投与群では他群と比較して肝表面は比較的平滑で肝の萎縮も軽度であった. 体重は AdLacZ 群が 230 ± 6 g, PBS 群が 282 ± 32 g に対し, AdOSM 群は 301 ± 41 g で ($p = 0.004$ vs AdLacZ) 残肝重量は AdLacZ 群が 2.5 ± 0.6 g, PBS 群が 4.6 ± 1.5 g に対し AdOSM 群は 6.9 ± 2.0 g で, ($p = 0.041$ vs PBS, $p < 0.001$ vs AdLacZ) とともに AdOSM 群で増加傾向が見られた (表 4).

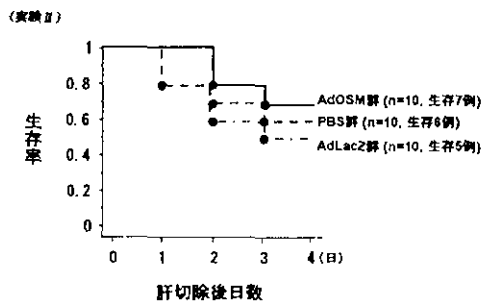


図6. 70%肝切除後の生存成績

(実験Ⅱ)

表4. 体重, 残肝重量

	体重 (g)	残肝重量 (g)	残肝体重比 (%)
PBS (n=6)	282±32	4.6±1.5	1.6±0.4
AdLacZ (n=5)	230±6	2.5±0.6	1.1±0.3
AdOSM (n=7)	301±41*	6.9±2.0**	2.3±0.5**

* p=0.004 vs AdLacZ

** p=0.041 vs PBS, p<0.001 vs AdLacZ

*** p=0.019 vs PBS, p<0.001 vs AdLacZ

②線維化に関しては, Image analysis による線維化定量(%)では, AdOSM 群で 21.3±4.6, AdLacZ 群で 35.2±4.5, PBS 群で 31.5±5.2 と OSM 群で線維化の改善が認められた (p=0.020 vs AdLacZ) (図 7).

(実験Ⅱ)

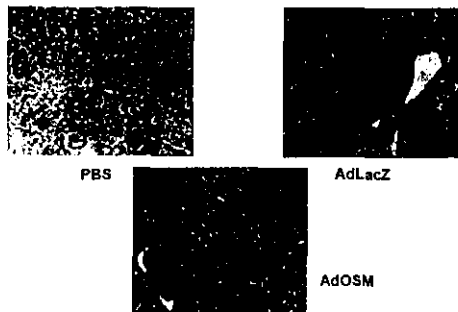


図7. Azan-mallory染色 (×100)

③血液生化学所見では総ビリルビン (mg/dL) が AdOSM 群で 0.14±0.03, AdLacZ 群で 0.17±0.07, PBS 群で 0.38±0.14 (p=0.020 vs AdLacZ) で, AST (IU/L) が AdOSM 群で 112±43, AdLacZ 群で 240±30, PBS 群で 185±57 (p=0.023 vs PBS, p<0.001 vs AdLacZ), ALT (IU/L) が AdOSM 群で 39±25, AdLacZ 群で 106±29, PBS 群で 79±23 (p=0.012 vs PBS, p=0.002 vs AdLacZ, P<0.05(vs PBS)), さらに, ヒアルロン酸 (ng/mL) が AdOSM 群で 215±141, AdLacZ 群で 1963±1225, PBS 群で

395±226 (p=0.034 vs AdLacZ) と AdOSM 群で良好な結果が認められた (表 5).

(実験Ⅱ)

表5. 肝切除モデルにおける血液生化学検査

	ヒアルロン酸 (ng/mL)	AST (IU/L)	ALT (IU/L)	アルブミン (g/dL)	総ビリルビン (mg/dL)
PBS (n=6)	395±226	185±57	79±23	2.7±0.3	0.17±0.07
AdLacZ (n=5)	1963±1225	240±30	106±29	2.9±0.3	0.38±0.14
AdOSM (n=7)	215±141*	112±43**	39±25*	3.0±0.4	0.14±0.03**

* p=0.034 vs AdLacZ

** p=0.023 vs PBS, p<0.001 vs AdLacZ

*** p=0.012 vs PBS, p=0.002 vs AdLacZ

**** p=0.020 vs AdLacZ

以上より,

①OSM 導入により, 現在まで報告のある急性肝障害に対する効果のみならず, 肝硬変モデルにおいても肝機能や背景肝の線維化の改善が認められることを明らかにした.

②肝硬変モデルに対する 70%肝切除においても, OSM 導入により肝機能, および背景肝の線維化の改善を初めて明らかにした.

③OSM は HGF とのような発癌のリスクが指摘されておらず, 肝硬変合併症例に対する肝切除後の肝不全を抑制する可能性も示唆され, 今後, 硬変肝の肝切除への臨床症例への応用が期待される.

5. 主な発表論文等

(研究代表者、研究分担者及び連携研究者には下線)

[雑誌論文] (計 14 件)

①Uchiyama K, Mori K, Tabuse K, Ueno M, Ozawa S, Nakase T, Kawai M, Tani M, Tanimura H, Yamaue H. Assessment of liver function for successful hepatectomy in patients with hepatocellular carcinoma with impaired hepatic function. *J Hepatobiliary Pancreat Surg*. 15(6):596-602. 2008 査読有

②Hirono S, Tani M, Terasawa H, Kawai M, Ina S, Uchiyama K, Nakamura Y, Kakudo K, Yamaue H. A collision tumor composed of cancers of the bile duct and ampulla of Vater--immunohistochemical analysis of a rare entity of double cancer. *Hepatogastroenterology*. 2008;55(84):861-864 査読有

③Shono Y, Tsuji T, Horiuchi T, Nakai T, Uchiyama K, Nakatani Y, Kinoshita H, Tabuse K, Yamaue H. Non hepatocytic malignant mixed tumor of the liver in adults: report of a long surviving case. *Int Surg*. 93(1):55-8, 2008 査読有

④Hama T, Takifuji K, Uchiyama K, Tani M, Kawai M, Yamaue H. Laparoscopic splenectomy

is a safe and effective procedure for patients with splenomegaly due to portal hypertension. *J Hepatobiliary Pancreat Surg*, 5(3):304-309, 2008 査読有

⑤Kawai M, Tani M, Ina S, Hirono S, Nishioka R, Miyazawa M, Uchiyama K, Shimamoto T, Yamaue H. CLIP Method (Preoperative CT Image-assessed Ligation of Inferior Pancreaticoduodenal Artery) Reduces Intraoperative Bleeding during Pancreaticoduodenectomy. *World J Surg*. 32(1): 82-87, 2008 査読有

⑥Hirono S, Ueno M, Takifuji K, Onishi H, Tani M, Uchiyama K, Yamaue H. Successful interventional dilatation of a complicated stricture of the anastomotic colon: report of a case. *Int Surg*. 2007 ;92(6):311-313 査読有

⑦Uchiyama K, Tani M, Kawai M, Terasawa H, Hama T, Yamaue H. Clinical significance of drainage tube insertion in laparoscopic cholecystectomy: a prospective randomized controlled trial. *J Hepatobiliary Pancreat Surg*. 14(6):551-556, 2007 査読有

⑧Tani M, Kawai M, Terasawa H, Ina S, Hirono S, Shimamoto T, Miyazawa M, Uchiyama K, Yamaue H. Prognostic factors for long-term survival in patients with locally invasive pancreatic cancer. *J Hepatobiliary Pancreat Surg*. 14(6):545-550, 2007 査読有

⑨Uchiyama K, Kawai M, Tani M, Terasawa H, Tanimura H, Yamaue H. Pathogenesis of hepatolithiasis based on the analysis of components of intrahepatic stones. *Hepatogastroenterology*. 54:1798-1804, 2007 査読有

⑩Matsuda K, Hotta T, Uchiyama K, Tani M, Takifuji K, Yokoyama S, Higashiguchi T, Tominaga T, Oku Y, Nasu T, Yamaue H. Repeat reduction surgery after an initial hepatectomy for patients with colorectal cancer. *Oncol Rep*. 18(1): 189-194, 2007 査読有

⑪Uchiyama K, Takifuji K, Tani M, Ueno M, Kawai M, Ozawa S, Yamaue H. Prevention of postoperative infections by administration of antimicrobial agents immediately before surgery for patients with gastrointestinal cancers. *Hepatogastroenterology*. 54:1487-1493, 2007 査読有

⑫Uchiyama K, Kawai M, Ueno M, Ozawa S, Tani M, Yamaue H. Reducing residual and recurrent stones by hepatectomy for hepatolithiasis. *J Gastrointest Surg*. 11:626-630, 2007 査読有

⑬Ueno M, Uchiyama K, Nakamori M, Ueda K, Iwahashi M, Ozawa S, Yamaue H. Adenoviral vector expressing hepatocyte growth factor promotes liver regeneration by preoperative

injection: the advantages of performing selective injection to the remnant lobe. *Surgery*. 141(4):511-519, 2007 査読有

⑭Uemura R, Uchiyama K, Ozawa S, Yamaue H. Effect of normothermic perfusion using fructose-1,6-bisphosphate for maintenance of liver function during in situ extended hepatectomy by the total hepatic vascular exclusion technique. *J Surg Res*. 137:89-95, 2007 査読有

〔学会発表〕(計9件)

①内山和久, 他: 出血量減少を目的とした肝切除時の工夫. 第71回日本臨床外科学会. 東京, 2008.11

②内山和久, 他: 胆管結石症に対するEST後の長期成績. 第71回日本臨床外科学会. 2008.11, 東京

③内山和久, 他: 肝切除における肝予備能判定式の確立とその評価について. 第63回日本消化器外科学会総会. 2008.7, 札幌

④内山和久, 他: 3D画像ソフトを用いた術前肝切除シミュレーションの有用性. 第19回日本肝胆膵外科学会. 横浜, 2007.7

⑤内山和久, 他: 術直前抗菌薬投与のSSI予防効果について. 第70回日本臨床外科学会. 2007.11, 横浜

⑥内山和久: (市民公開講座) 肝がんの話. 2007.7, 和歌山

⑦内山和久, 上野昌樹, 小澤 悟, 中瀬隆之, 東郷直希, 川井 学, 谷 眞至, 山上裕機: 肝・胆道癌に対する拡散強調MRI診断の有用性(転移性肝癌を中心として). 第62回日本消化器外科学会総会. 東京, 2007.7

⑧内山和久, 他: 3D画像ソフトを用いた術前肝切除シミュレーションの有用性. 第19回日本肝胆膵外科学会. 2007.6, 横浜

⑨内山和久, 他: 肝・胆道癌に対する拡散強調MRI(DW-MRI)診断の有用性. 第107回日本外科学会総会. 2007.4, 大阪

〔その他〕

6. 研究組織

(1) 研究代表者

内山 和久 (UCHIYAMA KAZUHISA)
和歌山県立医科大学・医学部・准教授
研究者番号: 80232867

(2) 研究分担者

山上 裕機 (YAMAUE HIROKI)
和歌山県立医科大学・医学部・教授
研究者番号: 20191190
岩橋 誠 (IWAHASHI MAKOTO)
和歌山県立医科大学・医学部・講師
研究者番号: 70244738

(3) 連携研究者