

平成 22 年 3 月 31 日現在

研究種目：基盤研究 C

研究期間：平成 19 年度 ～ 平成 21 年度

課題番号：19591730

研究課題名（和文） 再生医療技術を用いた血管柄付き移植骨増大の試み

研究課題名（英文） Experimental study for vascularized bone graft with tissue engineering technique

研究代表者：矢島 弘嗣 (Hiroshi YAJIMA) 奈良県立医科大学・医学部・准教授

研究者番号：20221640

研究成果の概要（和文）：

【はじめに】血管柄付き骨移植術後の横径を増大させる因子とし荷重による力学的ストレス、骨折などが報告されている。手術的な方法としては骨移植法があげられるが採取できる量には限りがあるほか骨質に問題があり骨形成能が乏しく期待されるような結果とならないこともある。一方近年より高度な骨形成能を持った培養人工骨の移植が可能となった。我々はこれらの組み合わせることにより移植骨の横径増大が可能と考え今回はその移植部位について検討するために本研究を行った。

【方法】F-344 ラットの大腿骨より骨髓液を採取し増殖させたのちオスフェリオン（顆粒）上に播種し2週間骨誘導培地にて培養した。骨膜下移植群ではF-344 リタイアラットの脛骨粗面の骨膜を剥離し骨膜下と皮質骨の表面に作成した人工骨を移植した。骨膜外移植群は皮下と骨膜下の間に培養人工骨を移植した。移植後4カ月、8カ月、12カ月、18カ月目にALP活性、病理所見、CTにて評価した。CTにて骨のCT値に合わせ皮質骨厚、海綿骨幅、移植側皮質骨厚、剥離部皮質骨厚などを計測した。

【結果】両群間で各時期におけるALP活性には明らかな有意差は認めなかった。CTでの皮質骨厚、海綿骨幅については明らかな有意差は認めなかったが移植側皮質骨厚（骨膜を含む）は骨と癒合していると考えられた増大傾向を認めた。12カ月目ではCT値は皮質骨レベルまで上昇し皮質骨厚は増大した。18カ月目には骨膜剥離部皮質骨厚は経過とともに菲薄化する傾向であった。

【考察・まとめ】骨膜下へ移植した培養人工骨は骨膜外のものに比べてCT値が皮質骨と同等となり骨膜が皮質骨への分化を促進しているものと考えられた。骨膜を剥離された皮質骨の菲薄化は骨の力学的強度の問題が出てくる可能性があるかと推測される。以上の結果より移植骨の横径増大を図る方法として培養人工骨を移植することは一つの方法でありその移植部位としては骨膜下へ移植することで横径増大が期待できると考えられる。

研究成果の概要（英文）：

Skeletal bone defects with vascularized bone grafts has many advantages over non vascularized free grafts, but the availability of these grafts is extremely limited. Less of diameter in vascularized grafted bone caused several complication such as bone fracture. Cancellous bone graft from iliac bone and proximal of tibia were one of the clinical approach for prevent fractures of vascularized bone. but these methods has limitation of volume by donor site. Recently tissue engineered bone technique were developed and reported for clinical applications. Where the tissue engineered bone is placed is not well documented. The purpose of this study was to examine the histology and radiography of tissue engineered bone grafted under vascularized periosteum or over periosteum in F344 rats. Tissue engineered bone were placed in under or over periosteum of anterior tibia. In computed tomography, after 12 months, intensity of grafted bone increase to cortical level and maintain same intensity of cortical bone after 18 months. In under periosteum group, there were cortical bone structure right on the periosteum. the findings suggest that tissue engineered bone grafted under periosteum were divided to cortical bone and one of the method of increase the volume of vascularized grafted bone.

交付決定額

(金額単位：円)			
	直接経費	間接経費	合計
平成 19 年度	1,800,000	0	1,800,000
平成 20 年度	900,000	0	900,000
平成 21 年度	700,000	0	700,000
年度			
年度			
総計	3,400,000	0	3,400,000

研究分野：医歯薬学

科費の分科・細目：外科系臨床医学・整形外科

キーワード：血管柄付き骨移植 骨膜下移植 培養人工骨

1. 研究開始当初の背景

先天性下腿偽関節症などの難治性偽関節の再建方法として血管柄付き骨移植術 (VBG) と Ilizarov 法に基づいた bone transport が確立された治療法である。VBG は移植骨の血流を温存し移植することから確実な骨癒合が期待できまた横径増大が期待できるなどの利点があり良好な成績が報告されてい

る。一方で採取できる腓骨の大きさの制限、脛骨近位部や大腿骨へ移植すると移植骨の横径が細く経過中に移植腓骨の骨折・長期にわたる免荷が必要となるなどの合併症を経験した。VBG の横径を増大させるには力学的負荷や移植骨が骨折などが報告されているが患者には不利益を生じる合併症である。手術的に移植骨の横径を増大させる方法と

しては自家海綿骨移植術が考えられるが採骨できる骨量の制限や骨形成能の問題があり期待される効果が得られないこともある。また HA や β -TCP など移植材料と考えられるが期待される横径と力学的強度を有するまでには長期間を要したり自家骨に置換されないなどの問題があり検討の余地があると思われる。近年再生医療の技術の進歩により開発された培養人工骨はさまざまな領域で臨床応用されつつあり良好な成績が報告されている。今回われわれは横径増大をはかる方法として骨誘導された培養人工骨を移植することが有用で VBG と組み合わせることで高度な骨欠損再建法となるのではないかと考えた。

2. 研究の目的

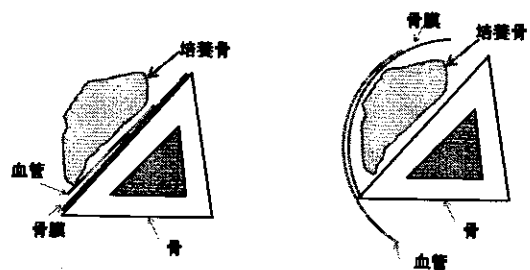
今回の研究の目的は培養人工骨を VBG に併用する際に骨膜下・骨膜外のいずれに移植することで期待される横径増大が得られるかについて長期経過を観察し検討することである。

3. 研究の方法

F344 7 週齢ラットを頸椎脱臼法にて屠殺したのち両大腿骨採取した。採取した大腿骨から 15% FBS と抗生剤 (100U/mL penicillin G, 100 ug/mL streptomycin sulfate, and 0.25 ug/mL amphotericin B) を含有した α -MEM にて大腿骨骨髓を洗い流すことにより細胞懸濁液を採取した。得られた細胞懸濁液を T-75 フラスコ (Falcon, USA) にて CO₂ インキュベーター内にて培養した。培地は 2 日ご

とに 3 回交換した。7 日間の培養後 0.01% トリプシン処理にて T-75 フラスコより剥離し細胞浮遊液を作成した。これを 1.0×10^4 cells/cm² となるように濃度を調整し 1g の beta TCP 顆粒 (Osferion, Olympus, Japan) を入れた 6well プレート内に 3cc ずつ入れた。これを骨誘導培地 (0.28 mM ascorbic acid-2-phosphate, 0.4 mM L-proline, 10 uM dexamethasone, and 10 mM β -glycerophosphate disodium salt) にて 14 日間培養した。

F344 リタイヤラット (420 g ~ 450g) に対して十分な麻酔を行ない疼痛を与えないようにし作成した培養人工骨を脛骨へ移植した。骨膜下移植群は剥離した脛骨骨膜をを翻転し皮質骨直上に 1g 移植したのち剥離した骨膜で可能な限り被覆した。この際手術用顕微鏡を使用し骨膜の剥離を行い骨膜の血行が温存されていることを確認した。骨膜外移植群では皮下組織と骨膜を剥離したのち培養人工骨を移植した。



移植方法のシェーマ

左：骨膜外移植 右：骨膜下移植

移植後 1 か月 4 か月、8 か月、12 か月、18 か月目に屠殺し培養人工骨を採取し以下の項目について検討した。

a. ALP 活性

ALP 活性は、移植後、1 カ月、4 カ月目に採取した培養人工骨に対して行った。PBS にて洗浄後採取した人工骨を粉碎し 0.2% Nonidet P-40/50mM Tris-Hcl Buffer containing 1mM MgCl₂ に入れる。この細胞懸濁液を混和したのち Reddi and Sullivan (Reddi et al., 1980) の方法に準じた方法で ALP 活性を測定した。

b. CT 画像による計測

64 列 CT (Hitachi) を用い 0.25mm スライスにて撮像した。スキャン時間 3 秒、120kV, 80mA, Window Width (WW); 3,000 Window level (WL) 300 で撮影した。得られた CT 画像を Zed view (ver4.0 Lexi 東京 Japan) を使用し再構成し長軸像・短軸像を作成したのち横径が最大径となる像を用いて以下の計測を行った。計測については Zed view の計測ツールを使用した。骨膜に接した CT 値 1300 付近の像の幅 (P) および剥離された皮質骨の幅 (NP)、健側皮質骨厚 (C)、骨膜までの移植骨の厚み (G) を計測しそれぞれの CT 値を計測した。骨の厚みについてはこれらを非手術側の皮質骨厚を 1 とし比較した。

c. 病理学的所見：X 線撮影後、10%EDTA にて約一週間脱灰したのち通法に従いパラフィンに包埋し約 5 μ m の厚さに薄切した。これらの切片はヘマトキシリン・エオジン染色を行ない検鏡した。

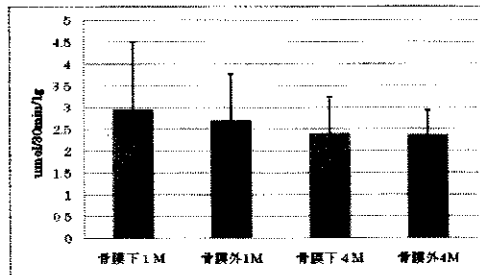
4. 研究成果

a. ALP 活性

骨膜下移植群は骨膜外群に比べると高値を

示す傾向ではあったが、統計学的有意差は見られなかった。また 1 か月目および 4 カ月目では各群で明らかな有意差は認めなかった。

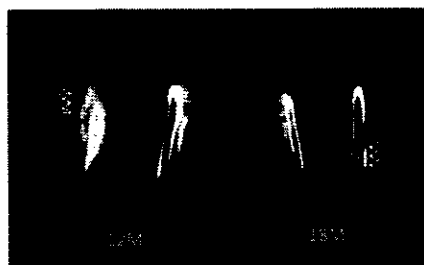
(表 1)



グラフ 1: ALP 活性(移植後 1 カ月目と 4 ヶ月目)

b.1 CT 所見

8 カ月までは各群とも培養骨は顆粒状を呈していたが 12 カ月目になると骨膜下移植群では CT 上で顆粒様の像は見られなくなった。一方骨膜下移植群では 12 カ月目には顆粒様構造は消失し連続した皮質骨様の画像が得られた。一方骨膜外移植群は 12 カ月目でも顆粒様の像が見られたが辺縁が不明瞭となっていた。18 カ月目には骨膜下移植群では移植された培養骨が元々の皮質骨と連続し横径増大していると考えられた。



長軸像

左：骨膜外移植群 右：骨膜下移植群

b.2 CT 値

骨膜直下の培養骨の CT 値の変化は 4 か月ご

ろより骨膜直下にCT値が皮質骨のintensityと同レベルの層状のものが描出された。12カ月目には骨膜直下に皮質骨と考えるCT値を示すようになった。骨膜下移植群では12カ月以降骨膜外へ移植したものにくらっ手有意にCT値が上昇していた。また骨膜外移植群ではCT値は8か月目以降上昇する傾向を示した。(表2)

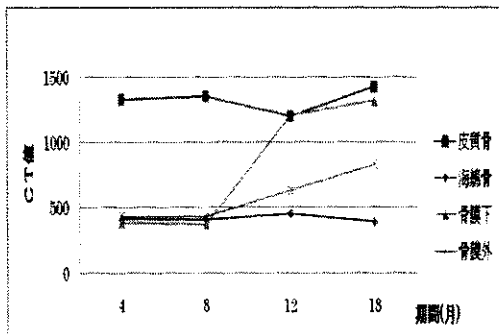


表2: 各部位でのCT値の変化

b.3 皮質骨厚

撮影したCT DICOMデータを再構成ソフトZed view(ver4.0)により作成された長軸像より皮質骨厚(P)を計測した。骨膜を剥離されたももとの皮質骨は4か月目では菲薄化してきた。8か月。12か月と減少傾向を示し、18か月の時点で一部は残存しているものの対側の皮質骨に比べ41%まで菲薄化していた。

(表3)

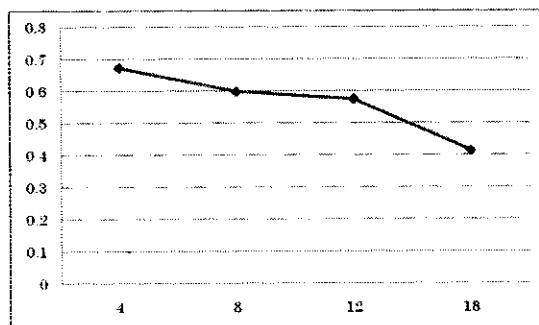


表3: 剥離皮質骨(NP)厚の変化 (健側cを1として比較)

一方骨膜直下のCT上で皮質骨様のintensityを示す範囲は8か月目以降範囲が大きくなり18か月目には元々の皮質骨と同等の厚みを有するようになった。(表4)

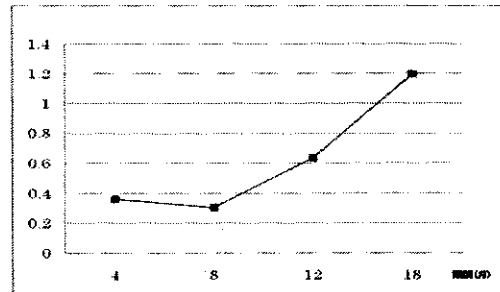


表4: 骨膜側の皮質骨幅(P) (健側Cを1として比較)

C. 病理所見

非骨膜下移植群では顆粒ごとに円盤状の層構造をした新生骨が確認できたが、それぞれの連続した構造ではなかった。また18か月の時点でも一部のTCPは置換されておらず残存していた。(写真1)




写真1: 18か月目 骨膜外移植例(x100)

NB: 培養骨が置換された皮質骨

P: 骨膜

一方骨膜下移植群では8か月目以降で骨膜直下に皮質骨様の層構造をした新生骨が確認された。骨膜直下では移植培養骨は皮質骨に分化していると考えられる所見を認めた。

(写真2)



写真2 : 18 カ月目骨膜下移植 (x100)

NCB: 培養骨が置換された皮質骨

ORCB: 骨膜剥離部の皮質骨

P: 骨膜

まとめ

移植方法としては骨膜外に置く方法と骨膜下に置く方法が考えられるが、石田らは骨膜にて被覆したものが骨形成がよいという報告している。横径増大により力学的強度を期待することから皮質骨が外周に誘導されることが望ましいと思われる。今回の研究では酵素活性でみると骨膜外群と骨膜下群では明らかな差は認めなかったが、骨膜下へ移植した培養人工骨は骨膜外のものに比べて CT 値が皮質骨と同等となり骨膜が皮質骨への分化を促進しているものと考えられた。骨膜の直下では膜性骨化により移植された培養人工骨が骨膜に接した部分で皮質骨様に分化していた。これは過去の報告にもあるように骨膜には骨形成層と線維層があり骨形成層では高い骨誘導能を有し新骨の形成を促すと報告されている。今回は移植された培養人工骨と骨膜が接している部分では膜性骨化が促進され皮質骨様の組織が形成されたものと思われる。ただ骨膜を剥離すること

で従来の皮質骨は 40%程度まで菲薄化してしまう傾向があった。8 カ月以降では骨膜下の培養骨が皮質骨化してきた。一時的な皮質骨の菲薄化は骨の力学的強度の問題が出てくる可能性があると考えられる。今回の研究では力学的強度については検討できていないことから今後その検討の余地があるかもしれない。

以上の結果より移植腓骨の横径増大を図る方法として培養人工骨を移植することは一つの方法であるが移植部位としては骨膜下へ移植することで骨膜直下に移植された培養人工骨は皮質骨に誘導されより良好な横径増大が期待できると考えられる。再生医療の技術を併用することで移植腓骨の横径増大が可能であることが示唆されマイクロサージャリーと再生医療の技術を併用することでより高度な再建が可能であると示唆された。

5. 主な発表論文等

〔雑誌論文〕 (計 0 件)

〔学会発表〕 (計 0 件)

〔図書〕 (計 0 件)

6. 研究組織

(1) 研究代表者

矢島弘嗣 (Hiroshi Yajima)

奈良県立医科大学・医学部・准教授

研究者番号: 20221640

(2) 研究分担者

前川尚宜 (Naoki Maegawa)

奈良県立医科大学・医学部・大学院