

研究種目：基盤研究 (C)
 研究期間：2007～2009
 課題番号：19592190
 研究課題名 (和文) 頸部腫脹リンパ節を用いた超音波組織性状定量診断システムの開発
 研究課題名 (英文) The development of a quantitative diagnostic system for the tissue characterization using the ultrasonographic cervical lymphadenopathy
 研究代表者
 三輪 邦弘 (MIWA KUNIHIRO)
 福岡歯科大学・歯学部・助教
 研究者番号：10136509

研究成果の概要 (和文)：複雑度から算出した数値 (modified complexity value: MCV) を利用して口腔癌における頸部腫脹リンパ節の内部エコー性状評価を行い、MCV がリンパ節転移と非転移とを区別する定量的な指標となるかを検討する。**その結果**、MCV はファントム画像の描出条件を変化させてもほぼ同値を示した。リンパ節の MCV の合計値は非転移リンパ節よりも転移リンパ節で高値を示した。MCV は口腔癌における頸部腫脹リンパ節の転移と非転移の鑑別に有用な指標であると考えられた。

研究成果の概要 (英文)：The purpose of this study is to evaluate the ultrasonographic internal architecture of enlarged cervical lymph nodes from the oral carcinoma using the modified complexity value (MCV), and to determine whether the MCV is a valid diagnostic parameter in the differentiation between metastatic and non-metastatic lymph nodes. As a result, MCVs in the different conditions of the phantom were not differed each other. The sum of MCV values of the metastatic lymph nodes was higher than that of the non-metastatic lymph nodes. The MCV of lymph node ultrasonogram is an useful parameter for differentiation between metastatic and non-metastatic enlargement in the cervical lymphadenopathy in the oral carcinoma.

交付決定額

(金額単位：円)

	直接経費	間接経費	合計
2007年度	1,500,000	450,000	1,950,000
2008年度	1,100,000	330,000	1,430,000
2009年度	700,000	210,000	910,000
年度			
年度			
総計	3,300,000	990,000	4,290,000

研究分野：画像診断学

科研費の分科・細目：歯学・病態科学系歯学・歯科放射線学

キーワード：超音波診断法, Bモード像, 組織性状診断, カラー Doppler 像, テクスチャ解析

1. 研究開始当初の背景

頸部リンパ節の超音波診断法は、Bモード法の進歩およびリンパ節が体表部に位置し比較的簡単に描出できるために広く臨床で応用されてきた。また、最近では超音波画像を利用したリンパ節病変の形状や所見による鑑別法についても報告されている。

一般に超音波検査では臓器病変の形態やエコー輝度を観察しながら、画像の特徴や相違点を判読していくが、その手法は経験や知識などの主観的知見と視覚的な画像情報を利用することによって行われるために、微妙な濃淡差や徐々に移行する形態や性状の変化などの不明確な画像情報に接すると不安定な所見となることが多い。

近年、超音波診断はその物理的パラメータを計測することによって組織性状を定量的に推定することが可能となり、疾患像の輝度階調値に統計量（平均値、最頻値など）を応用した定量診断の報告が多くなされている。また、体表臓器を対象とした超音波診断でも多様な画像処理法を応用した定量診断に準じた手法が報告されている。頸部腫脹リンパ節の超音波診断では、その大きさ、内部性状所見や超音波断層法特有の音響陰影や音響増強などに基づいた定性的診断基準に関する報告が主である。顎顔面領域では、唾液腺腫瘍や頸部腫瘍性病変の内部性状像の定量分析を行いその特徴を示した報告があるが、頸部腫脹リンパ節像の性状変化について確立された定量的診断指標に関する報告はない。

超音波像を用いて生体組織構造の性状を定量的に評価するには、その構成画素の輝度分布パターンを特定の尺度によって数値化するのが一般的である。

2. 研究の目的

本研究の目的は、口腔癌症例の頸部腫脹リンパ節の内部エコー性状をテクスチャ特徴量の1つである複雑度を用いて定量評価することである。複雑度は、超音波像を再構成して数量的に評価するものであり、この手法が頸部の転移リンパ節と非転移リンパ節像の鑑別手法として有用かどうか検討する。

3. 研究の方法

(1) 対象

① 予備実験

臨床例を分析する前段階として、撮像走

査条件の変化による超音波像の内部性状と本評価法の関係を確認するために、市販の卵形均一散乱体（最大径 43×18×18mm）埋込ファントム Model 55（イーステック社、東京）を利用した。

② 臨床例

頸部腫脹リンパ節を伴った口腔扁平上皮癌の未治療患者の中で、事前に研究の概要が説明され同意が得られた症例を対象にした。症例数は28例（男性13例、女性15例）、平均年齢は58.1歳（年齢範囲21～89歳）であった。これらの患者に対して頸部廓清術直前に超音波診断法を施行した。頸部廓清術後に、解剖学的存在位置と画像マップの番号が確実に対応したリンパ節のうち、超音波像でリンパ門部に高エコー域を認めず、口腔外科専門医による触診では判定が困難であり、病理組織診断で転移の有無が確定した腫脹リンパ節を検討対象にした。そのなかで、超音波像に一致した断面の病理組織標本で転移巣が認められたリンパ節（以下、転移とする）27個、認められなかったリンパ節（以下、非転移とする）23個を分析対象にした。短径3mm未満のリンパ節は画像断面と病理組織標本との断面の一致を確認することが困難であったために分析対象から除外した。また、下顎骨の影響などによって内部エコーの輝度が著明に低下したリンパ節も除外した。

すべての画像評価は摘出リンパ節の病理組織判定の前に行われ、病理組織標本で非転移はすべて反応性変化を呈した。

(2) 装置および走査条件

走査には超音波診断装置 Sequoia 512（持田シーメンスメディカルシステム社、東京）に装着された中心周波数8, 12, 14 MHzに切り替えて使用できるリニア走査型探触子15L8w型（走査幅5cm）を使用した。画像の輝度は16階調で深さ25mmまでの5mm間隔に設定されたmultiple focusで取得した。また、この装置に内蔵されているfocal zoneの画像輝度が自動的に最適化されるauto gainを利用した。Auto gainはdynamic rangeを調整するとgainが自動的に連動して設定される機能である。本装置ではdynamic rangeを20～100 dBで設定すると、gainが-20～+20 dBの範囲で連動する。なお、dynamic rangeを大きくするとgainは小さくなる。

(3)方法


①画像解析法

DICOM データとして記録された B モード画像を MO ディスクを介してビットマップ形式でパーソナルコンピュータ PowerBook G4 (Apple Japan, Inc., 東京) に取り込んだ。

パーソナルコンピュータに保存された画像 (256 階調) から, 画像処理ソフト Image J (National Institutes of Health, USA) を利用して, 対象となる画像内に辺縁と認識できる最外層帯を含まない楕円形の関心領域 (region of interest : ROI) を視覚的に設定した。ROI 内の画像は 128, 64, 32, 16, 8, 4, 2 階調層で再構成処理し, 超音波専門医を含む 5 名の放射線科医 (経験 5~25 年) が 16 階調層以上の再構成像の中で原画像と比較して所見に差がないと判定し, かつ最も簡明に視覚的認識の良好な 16 階調層を分析対象とした。16 階調を輝度の低い方からステップ 1 (S1) ~ ステップ 16 (S16) のグレイスケールとし, 階調ごとに構成される 2 値画像を表示し抜き出した。

2 値化されたグレイ画像を幾何学的な図形の特徴を捉えて数量化する一方法として, 複雑度 (Complexity) を用いた評価法がある¹⁷⁾。図形の形状の複雑さを表す特徴量である複雑度は, 図形の周囲長の 2 乗を面積で除した値で表され, その値は図形が不規則になるほど大きくなり, 円形に近づくほど小さくなる。今回, 各ステップで構成される画像の特徴を数量評価するために, 各階調の同一輝度画素が辺のみで繋がっている画素成分 (連結成分) を面積 (Area) とし, この連結成分画素と異なる輝度画素に接している最外郭画素を周囲長 (Length) として複雑度を求めた。今回解析する画像では Area と Length が非常に小さな値から大きな値まで広がっているために, 複雑度を常用対数値 (Modified complexity value、以下 MCV と略す) で算出した (図 1)。

Area: Total pixels of the scale zone of the same density (red area)



Length: Total pixels of the outline of the scale

zone



$$\text{Modified complexity value (MCV)} = \log \frac{(\text{Length})^2}{\text{Area}}$$

図 1 テクスチャ画像解析から考案した MCV の算出式

この数値は画素域が相似形であれば大きさに関係なく同じ値となる。今回の異なる断面像の検討においては, ファントム像および腫脹リンパ節像内には対象の大きさに関係なく各々相似形の ROI を設定した。

②ファントムによる均一散乱体超音波像の評価法

走査や装置設定条件による画像取得時の影響を確認するために, 卵形散乱体を含む均一散乱ファントムを用いて内部エコー性状を評価した。解析法は①に準じた。

均一散乱体ファントムの表層から深さ 30 mm にかけて, 5mm ごとに multiple focal zone を設定し, 中心周波数 8, 12, 14MHz で dynamic range を 20, 40, 60, 80, 100 dB に変化させると, gain は自動的に -1~7 dB で設定された。そこで, 各中心周波数に対して dynamic range を組み合わせると, focal zone 内の同一深さに 13mm × 20mm の矩形 ROI を 3ヶ所設定した。

ファントムに埋入された卵形散乱体を長軸方向で最大断面積となるように画像を取得した。さらにこの最大断面 (Max) から長軸に沿って探触子を 4, 2, 1mm の間隔で移動させて, 大きさの異なる 3つの断面 (断面 A: 径 40×16 mm, 断面 B: 径 36×13 mm, 断面 C: 径 32×11 mm) で画像を取得した。走査は頸部リンパ節診断で多く用いられている中心周波数 12MHz を利用し, dynamic range は輝度に対する個人的嗜好性を排除するために装置の設定可能値の間である 60dB を利用した。

③走査手技の相違によるリンパ節像の評価法

頸部リンパ節像の取得は, 対象症例の一貫性を保つために, 本装置で日常臨床にしばしば利用される走査条件 (中心周波数 12MHz, dynamic range 80dB) を継続利用した。

探触子自体による皮膚への走査圧による画像の変化を評価するために、走査断面を変えずに探触子を皮膚に軽く接触させた状態から徐々に皮膚面を押し込むようにして探触子による圧迫の強さを変化させ、皮下組織の緊張度合いによるリンパ節像の内部性状を比較した。この時、肉眼で確認できる多重反射像がリンパ節像内に重複しないように探触子を走査し撮像した。肉眼で確認できない多重反射の影響は圧迫の有無による画像の輝度変化に含めて評価した。圧迫の強さを画像に反映させるために、皮下脂肪層が比較的少なく内部性状が不均一な顎下部3例の転移リンパ節を対象とした。解析法は①に準じた。

④リンパ節の各病態による転移像および非転移像の評価法

病理組織標本で転移あるいは非転移と診断されたリンパ節に対応した超音波像の内部性状を評価し比較検討した。

リンパ節は最大断層域で走査して内部エコーを観察し、それぞれの像に ROI を設定した。

分析対象とするリンパ節は以下の方法で選択した。

(i) 顎下部から頸部にかけて各部位ごとに詳細にマッピングし、番号を付したリンパ節超音波診断報告書に基づいて、頸部廓清術後に摘出されたリンパ節ブロックから各番号に対応するリンパ節を取り出し照合した。

(ii) 確実に照合されたリンパ節の皮膚面側から長軸方向に沿って病理組織切片標本を作成した。

(iii) 損傷なく取得できた病理組織切片の最大断面像で転移あるいは非転移の判定を行い、転移例では転移巣の広がりを中心に検討した。

(iv) 病理組織の判定結果に基づいて、超音波像を転移群と非転移群に分類した。

(v) 再構成した超音波画像の解析は、構成画素の複雑な形状をリンパ節像全体像として捉えるために、ステップごとに行った。転移群と非転移群の全ステップで MCV を算出し、その合計値を比較した。解析法は①に準じた。

(vi) 転移と非転移の超音波画素構築を個別に比較するために輝度階調層（ステップ）別に MCV を求めた。解析法は①に準じた。

⑤統計処理法

(i) MCV を用いた転移群と非転移群の判別性を評価するために各群の平均値の差を検定した。

(ii) 各ステップに対する MCV の有意差検定は分散分析法および多重比較検定 (Turkey-Kramer 法) を用いた。

(iii) いずれの検定も危険率 5% 未満を有意差ありと判定した。

4. 研究成果

(1) ファントムによる均一散乱体超音波像の定量評価

ROI 内の輝度を 16 階調層で再構築したところ、均一散乱体ファントム像はステップ 15 以下の階調層で構成されていた。

①装置の走査設定条件の相違による評価

中心周波数と dynamic Range を変化させると、gain は連動して -1~7dB に設定された。同じ周波数でも dynamic Range によって輝度が増減し、MCV が算出されるステップの範囲も変化した。すべての dynamic Range で数値が得られたステップのみで比較すると、dynamic range が一定であれば中心周波数や連動した gain の変化に関わらず算出される MCV には有意差を認めなかった。同じ周波数では dynamic range が小さくなるほどステップの広がりや MCV が大きくなった。

②走査断層面の相違による評価

MCV は比較する断層面の間隔が小さいほど、各ステップで有意差を認めにくく、断層面の間隔が大きくなるほど、高輝度の階調ステップで有意差を認めた。最大断層面に近い断層面では各ステップの MCV に有意差を認めなかった。

(2) 走査手技の相違によるリンパ節像の評価

中心周波数は 12MHz、dynamic range 80dB による頸部リンパ節の走査では、auto gain により gain は -6~4 dB (mode; -1 dB) に設定された。

評価に用いた転移リンパ節の画像はすべて S8 以下の階調層で構成されていた。

(3) 転移像と非転移像の比較

16 階調で再構築したリンパ節像は S9 までの階調層で構成されていた。転移群と非転移群の画像が共有する階調は S1~S7 であり、より高輝度となる S8 と S9 の階調層をもつ像は転移群に多く見られた。

すべてのステップにおける転移群と非転移群の MCV 合計値を比較すると転移群が非

転移群より有意に高かった ($p=0.001$) (図 2). 転移像と非転移像がすべて共有する S1~S7 でステップ別に比較した MCV 平均値はいずれのステップでも転移群が非転移群よりも高い傾向を示し, S5, S7 で有意差 (S5: $p=0.023$, S7: $p=0.011$) を示した (図 3). また, S6 から S7 にかけて MCV 平均値は非転移群でやや減少した.

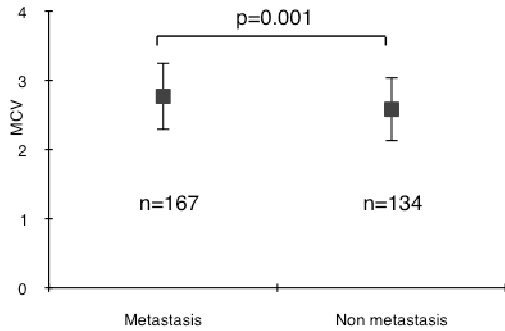


図 2 リンパ節転移と非転移の全体像の MCV 比較

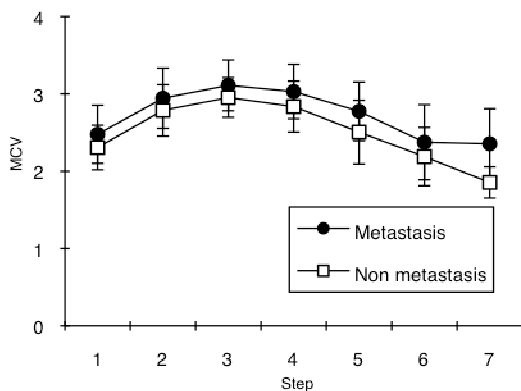


図 3 各グレイ階調におけるリンパ節転移像と非転移像の MCV 比較

5. 主な発表論文等

(研究代表者、研究分担者及び連携研究者には下線)

[雑誌論文] (計 1 件)

① 三輪邦弘、湯浅賢治、岡村和彦、前田顕之、超音波像による口腔癌の頸部リンパ節転移と非転移の定量的鑑別法、超音波医学、査読有、Vol.34, No.5, 2007, pp.509-520.

[学会発表] (計 3 件)

- ① Kunhiro Miwa et al, Quantitative ultrasonographic differentiation of the cervical lymphnodes, The 17th International Congress of Dentomaxillofacial Radiology 2 July, 2009, Amsterdam, The Netherlands.
- ② 三輪邦弘、他、頸部腫脹リンパ節を利用したカラードプラ像の血流評価、日本歯科放射線学会第 49 回学術大会、2008. 5. 18、名古屋.
- ③ 三輪邦弘、他、形状が異なる唾液腺腫瘍を鑑別する MRI および US の所見、日本歯科放射線学会第 12 回臨床画像大会、2007.10.20、柏.

6. 研究組織

(1) 研究代表者

三輪 邦弘 (MIWA KUNIHIRO)
福岡歯科大学・歯学部・助教
研究者番号：1 0 1 3 6 5 0 9

(2) 研究分担者

香川 豊宏 (KAGAWA TOYOHIRO)
福岡歯科大学・歯学部・助教
研究者番号：0 0 2 5 8 5 9 2
(H20：連携研究者)

岡村 和彦 (OKAMURA KAZUHIKO)
福岡歯科大学・歯学部・准教授
研究者番号：0 0 2 2 4 0 5 6
(H21：連携研究者)

湯浅 賢治 (YUASA KENJI)
福岡歯科大学・歯学部・教授
研究者番号：4 0 1 3 6 5 1 0
(H21：連携研究者)