

平成 22 年 5 月 19 日現在

研究種目：若手研究（スタートアップ）  
 研究期間：2008～2009  
 課題番号：20880027  
 研究課題名（和文）犬の脊髄損傷症例に対する嗅神経鞘細胞（OECs）移植による脊髄再生療法の臨床治験  
 研究課題名（英文）Clinical trial of Spinal Cord Regeneration Treatment by Transplanting Olfactory Ensheathing Cells (OECs) in Dogs  
 研究代表者  
 伊藤 大介 (ITO DAISUKE)  
 日本大学・生物資源科学部・助手  
 研究者番号：40508694

研究成果の概要（和文）：本研究目的は、犬の脊髄損傷症例に対して神経再生能を有する鼻粘膜由来の細胞（OECs）を自家移植し、その有用性を検討することであった。しかし研究期間内に飼主の同意を得て実際に臨床応用することはできなかった。したがってその他の研究成果として、従来よりも侵襲が少ない経鼻腔内視鏡による鼻粘膜採取法を確立した。さらに適応症例の選択や治療効果を判定するための硬膜外電極を用いた電気生理学的検査法を検討した。

研究成果の概要（英文）：The purpose of this study was a clinical trial of nasal mucosa derived OECs transplantation therapy to regenerate the function of the spinal cord in the clinical cases of dogs with paraplegia due to spinal cord injury. However I could not apply the therapy to any case because the owner of dogs did not agree with this clinical trial, although there were many dogs which could become candidate. Therefore I established new method to harvest the olfactory mucosa without craniotomy by endoscopic biopsy via nasal cavity. In addition I studied electrophysiological examination using extradural catheter electrode in dogs to select cases for cell transplantation therapy and to decide the efficacy of the therapy.

## 交付決定額

（金額単位：円）

	直接経費	間接経費	合計
2008 年度	1,340,000	402,000	1,742,000
2009 年度	1,200,000	360,000	1,560,000
年度			
年度			
年度			
総計	2,540,000	762,000	3,302,000

研究分野：獣医学

科研費の分科・細目：臨床獣医学

キーワード：再生医療、Olfactory Ensheathing Glia (OEG)、鼻粘膜、嗅粘膜、脊髄疾患

## 1. 研究開始当初の背景

現在、世界中で約 250 万の人が脊髄損傷により不自由な生活を余儀なくされている。人における脊髄損傷は交通事故、転倒、運動によるものが多く、その数は年々増加している。

犬においても人と同様に交通事故や椎間板ヘルニアなどによる脊髄損傷症例は多く、重症例では生涯にわたって不自由な生活を余儀なくされるか、諸外国では安楽死が選択される場合がある。近年、脊髄軸索に再生能力

自体は備わっているが、中枢神経の環境が脊髄再生を妨げていることが解明され、細胞移植による脊髄再生医療が注目されている。その中で嗅(鼻)粘膜から嗅球に存在している嗅神経鞘細胞(Olfactory Ensheathing Cells: OECs)は軸索伸長因子を放出し、髄鞘形成能を有していることから、幹細胞等、他の細胞を用いた移植療法に比べ遙かに人や犬への臨床応用に近い位置にあり、実際に人での臨床治験が開始され始めている。

ケンブリッジ大学(英国)との共同研究により犬においても鼻粘膜由来 OECs 移植による脊髄再生療法が確立し、臨床治験が可能となった。しかし鼻粘膜採材には開頭術を必要とし、侵襲性が高いことから飼主の同意を得にくいという欠点が存在する。

## 2. 研究の目的

(1) 犬における自然発症の脊髄損傷症例に対する嗅粘膜 OECs 自家移植療法の phase I (安全性評価)そして phase II (有用性の評価) trial を目的とした。

(2) 従来の開頭術による鼻粘膜採取ではなく、より非侵襲的な方法である経鼻腔内視鏡による鼻粘膜採取法の検討を行った。

(3) 移植適応症例選択法ならびに移植後の予後判定のための検査法として、硬膜外カテーテルを使用した電気生理学的検査が可能であるか検討を行った。

## 3. 研究の方法

(1) 犬における自然発症の脊髄損傷症例に対する嗅粘膜 OECs 自家移植療法の臨床治験方法に関する概要は以下の通りである(図1参照)。

- ① 不可逆的な脊髄障害を受けた臨床症例(犬)から OECs を含む鼻粘膜組織を採取する。
- ② OECs を精製し、約3週間培養する。
- ③ 培養・精製した OECs を脊髄損傷部位に移植する。
- ④ 移植後リハビリテーションを開始し、経時的に神経学的検査、電気生理学的検査、磁気共鳴画像(MRI)検査を実施し、移植療法の有用性を長期的に検討する。

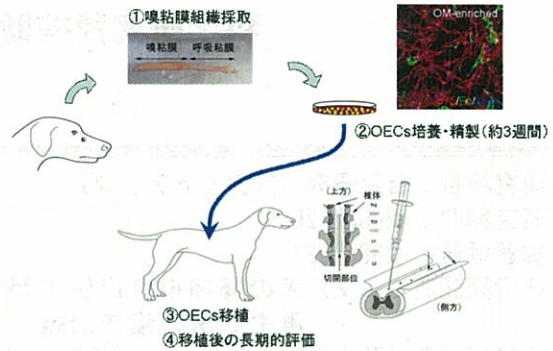


図1. OECs 移植の流れ

(2) 犬における経鼻腔内視鏡による鼻粘膜採取法の検討

・供試犬: 本実験とは異なる理由によって安楽死処置がとられたビーグル犬9頭。

・方法

- ① 動物を伏臥位に固定。
- ② 鼻腔を生理食塩水で洗浄した後、ゲンタマイシン加生理食塩水にてさらに洗浄を実施。
- ③ オリンパス社製動物用内視鏡(5mm)の先端にシリコンチューブを装着させ、鼻腔内に挿入。
- ④ 鼻粘膜を確認し、組織生検鉗子を使用して鼻粘膜を採取。
- ⑤ 採取した鼻粘膜を細胞培養し、3週間後に OECs の数、精製割合を検討。
- ⑥ 採取した鼻粘膜は組織学的検査を実施し、組織中 OECs の存在も確認を行う。

(3) 硬膜外カテーテルによる体性感覚誘発電位(SEP)測定法の確立

・供試犬: MRI 検査、神経学的検査および脳脊髄液検査を行い正常とみなされたビーグル犬5頭

・方法

- ① 前投与として鎮静薬を投与した後、プロポフォールで麻酔導入ならびに麻酔維持を行う。
- ② 第7腰椎-仙椎間に18G留置針を挿入し、硬膜外に設置する。
- ③ 留置針をガイドにし、硬膜外カテーテルを挿入し、刺激電極とする。
- ④ 胸腰部に経皮的に記録電極を設置し、誘発筋電図装置(Neuropack 2)を用いて脊髄を刺激し、SEPを測定。

・測定項目: 活動電位の伝導速度、波形および振幅の理解、ならびに副作用・合併症の確認。

#### 4. 研究成果

(1) 犬における自然発症の脊髄損傷症例に対する嗅粘膜 OECs 自家移植療法の臨床治験

適応症例が存在したにも関わらず、飼主の同意が得られなかったため、鼻粘膜由来 OECs 移植による脊髄再生療法の臨床治験を実施することができなかった。したがって研究期間内に移植による脊髄再生療法の有効性ならびに安全性を評価することはできなかった。

(2) 犬における経鼻腔内視鏡による鼻粘膜採取法の検討

全ての供試犬において内視鏡下で呼吸粘膜 (図 2、白色部位) と鼻粘膜 (図 2、黄色部位) の区別が可能であることが判明し、また組織生検鉗子によって鼻粘膜を採材することが可能であった。

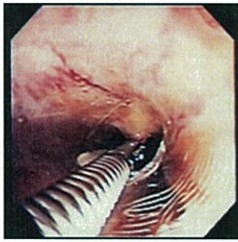


図 2. 内視鏡による呼吸粘膜 (手前) と鼻粘膜 (奥)。生検鉗子を用いて黄色の鼻粘膜を採材している様子。

また得られた鼻粘膜から OECs を以前確立した無血清添加培地によって精製し、3 週間培養することによって移植に必要な OECs 数を得ることが可能であった (図 3)。さらに採取した鼻粘膜を組織学的に検索したところ組織中にも OECs が存在することが明らかとなった。

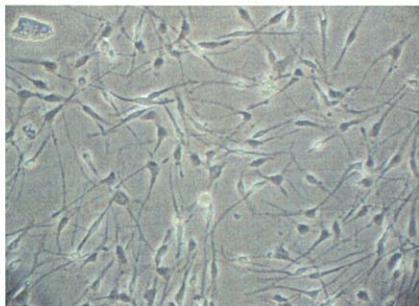


図 3. 培養下の精製された OECs

本研究結果より、経鼻内視鏡によって鼻粘膜を簡便に採取でき、鼻粘膜 OECs を精製・培養できることが判明した。このことより従来の開頭術による侵襲的な方法では飼主の同意を得にくかった脊髄再生療法がより簡便で安全な方法で実施できるため、飼主の同意を得られやすいと考える。

(3) 硬膜外カテーテルによる体性感覚誘発電位 (SEP) 測定法の確立

①硬膜外カテーテル電極の部位ならびに位置の決定

硬膜外腔に設置した刺激電極が正中からずれている場合、双極電極の片側が硬膜に接していない場合、そして設置した刺激電極と記録電極との距離が短い場合、上行性活動電位の波形描出が困難であった (図 4 A)。また電極を尾側腰椎 (L5-6) 付近に設置しても波形が描出されなかった。従ってこれらの条件を検討すると、犬における硬膜外刺激用カテーテル電極の設置部位は第 4-5 腰椎間正中に設置する必要があると、また記録電極は 2 椎体分の距離 (約 5cm) 空ける必要があることが判明した (図 4 B)。

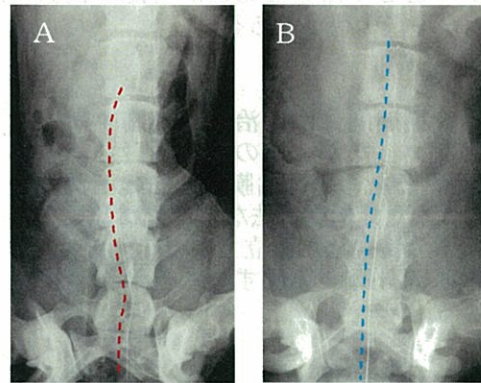


図 4 硬膜外カテーテル電極設置部位  
A. カテーテルが正中からずれている  
B. カテーテルが正中に設置されている

②刺激と振幅

本検討では 1~10mA の刺激強度を実施した。1~2mA の微弱な刺激では第 1 電位ならびに第 2 電位の振幅の大小関係は一定ではなく、第 1 電位が大きい場合と第 2 電位が大きい場合があった。しかし 3~4mA 程度の刺激によりほとんどの症例で第 1 電位の振幅が第 2 電位の振幅よりも大きくなった。さらに 5mA 以上の刺激では第 1 電位の振幅の方が大きくなったが、それ以上の振幅の増大は認められなかった。これらの結果は人で認められる刺激強度による振幅の変化に類似していることが判明した。しかし持続時間に関しては人で報告されている程の変化は認められなかった。

③副作用と合併症

硬膜外腔に設置した刺激電極による電気刺激により、全身麻酔下ではあるが、被検体の後肢のミオクローヌスならびに伸展が認められた。また刺激強度を 6~10mA にするとミオクローヌスならびに後肢の伸展が顕著に現れた。しかしながらどの刺激強度でも検

査後、麻痺などの後遺症ならびに併害は認められなかった。またカテーテル刺入による感染、脊髄損傷などの合併症も認められておらず、検査実施後のMRI検査においても脊髄周囲に異常な所見は認められなかった。しかし脊髄への影響の有無に関係なく、強い刺激(6~10mA)を与えた場合の被検体の反射は全身麻酔下にも関わらず顕著に出現したため、最適刺激は4,5mA程度ではないかと考えられた。

本研究より、犬においても硬膜外カテーテルによるSEP測定は可能であり、その有用性が示された。また検査に伴う副作用ならびに合併症が認められなかったことより安全性に対しても問題はなく、実際の臨床症例に実施しても問題ないと考える。これらの条件を用いて、脊髄再生適応症例の選択や移植後のモニターとして用いることが可能か検討することが今後の課題である。

本研究期間内に臨床治験を実施することはできなかったが、その他の検討により、OECsを得るための鼻粘膜採取法の簡便性が向上し、また症例選択法ならびに移植後の電気生理学的検査法が確立されたことにより、今後本研究分野が発展することが大いに予想される。

#### 5. 主な発表論文等

(研究代表者、研究分担者及び連携研究者には下線)

#### 6. 研究組織

##### (1) 研究代表者

伊藤 大介 (ITO DAISUKE)

日本大学・生物資源科学部・助手

研究者番号：40508694

##### (2) 研究分担者

( )

研究者番号：

##### (3) 連携研究者

( )

研究者番号：