

令和 4 年 6 月 17 日現在

機関番号：12102

研究種目：若手研究

研究期間：2020～2021

課題番号：20K16165

研究課題名(和文) 血管内大細胞型B細胞性リンパ腫における糖鎖構造の解析

研究課題名(英文) Analysis of glycan structure in intravascular large B-cell lymphoma.

研究代表者

松岡 亮太 (Matsuoka, Ryota)

筑波大学・医学医療系・講師

研究者番号：70833804

交付決定額(研究期間全体)：(直接経費) 3,200,000円

研究成果の概要(和文)：Intravascular large B-cell lymphoma (IVLBCL)は、血管内のみ腫瘍細胞が存在する。この特徴は腫瘍における糖鎖構造変化が原因ではないかという仮説を立て、IVLBCLと、IVLBCLと免疫形質は類似しているが腫瘍形成性のDiffuse large B-cell lymphoma (DLBCL)のサンプルに対しレクチンアレイで糖鎖プロファイルを行った。その結果有意差のあるレクチンを5つ(LTL, BPL, ACA, HHL, WGA)見出し、これらのレクチンで標識される糖鎖がIVLBCLで発現が変化している可能性が示唆された。

研究成果の学術的意義や社会的意義

IVLBCLは腫瘍を形成しないため組織による確定診断が難しく、かつ予後の悪い腫瘍である。またIVLBCLは十分なサンプル量が採取しづらく、良好なモデルもないことから種々の解析が難しい腫瘍である。本研究はIVLBCLの糖鎖プロファイルを解析した初めての研究である。上記のレクチンで標識される糖鎖をターゲットにした体外診断薬や治療薬の開発をすることでIVLBCLの早期診断や新規治療による予後の改善につながる可能性がある。

研究成果の概要(英文)：Intravascular large B-cell lymphoma (IVLBCL) has tumour cells exclusively within blood vessels. We hypothesised that this feature may be due to alterations in tumour glycan structure and performed glycan profiling on samples from IVLBCL and mass-forming Diffuse large B-cell lymphoma (DLBCL) with similar immunophenotype to IVLBCL using lectin arrays. Five lectins (LTL, BPL, ACA, HHL and WGA) were found to be significantly differentially expressed, suggesting that the expression of glycans labelled with these lectins may be altered in IVLBCL.

研究分野：血液病理

キーワード：血管内大細胞型B細胞性リンパ腫 糖鎖 レクチンアレイ レクチン染色

様式 C-19、F-19-1、Z-19 (共通)

1. 研究開始当初の背景

IVLBCL は形態や免疫学的形質はびまん性大細胞型 B 細胞性リンパ腫 (Diffuse large B-cell lymphoma, DLBCL) と類似するが、DLBCL と異なり血管内で選択的に増殖し、血管外病変を形成しないという特徴を有する。IVLBCL の特徴である血管内増殖は過去数十年にわたり、血管内皮との相互作用に重要な CD29 や CD54 などの接着因子発現の有無が病態の特徴を決定づけていると考えられてきた (Pozoni et al. Human pathology: 2000)。しかしながら IVLBCL の病態に関する報告は限られておりはっきりとしたメカニズムは未だ明らかにされていない。IVLBCL は症状が非特異的で鑑別に苦慮することが多く、かつ病態が侵襲的で予後不良であり有効な治療法の開発が必要である。確定診断は組織中の血管内に腫瘍細胞を確認することでなされるが、検査には侵襲が伴いさらに採取された検体内に腫瘍が確認されないこともあり有用かつ簡便な診断技術の開発も必要である。有効な診断・治療法の開発を目指すためには IVLBCL の血管内にとどまる特徴的なメカニズムの解明が 1 つの鍵である。

通常のリンパ球は胸腺や骨髄で分化し血管循環に入った後、各部位への動因が行われる。リンパ球が血管外に出るために、リンパ球の血管内皮への接着や遊走といったメカニズムが働いており、これには糖鎖やレクチンの相互作用が利用されている (レクチンとはある特定の糖鎖構造を認識するタンパク)。リンパ球側に L-セレクトリンというレクチンが、血管内皮側には E-セレクトリンなどが発現している。L-セレクトリンは血管内皮側に発現している CD34, GlyCAM-1 などを、E-セレクトリンはリンパ球側に発現している PSGL-1 といった糖タンパク質を認識することでリンパ球の血管内皮への接着および血管外への遊走が起きる。リンパ球の接着や遊走に糖鎖が関係していることから、IVLBCL の腫瘍細胞が血管内にとどまり、血管外病変を形成しない特徴が、IVLBCL の腫瘍細胞上において接着や遊走に関連する糖鎖構造に何らかの変化が生じていることに起因しているのではないかと仮説を立てた。糖鎖構造の変化がみつければ IVLBCL の特徴的な表現型の分子機構解明につながる。さらに腫瘍と血管内皮との相互関係に関する知見を得ることができれば、今度はそれを癌の転移に結び付け新たな研究の橋頭堡とする可能性がある点である。すなわち、癌細胞の血管内への侵入、血管内壁への着床、血管外への脱出といった癌の転移メカニズムは IVLBCL の特徴的な病態と、相対する事象であり、本研究で腫瘍が血管内にとどまる機構を解明できれば、全く新しい転移の制御方法につながるかもしれない。さらに肝細胞癌で利用されている腫瘍マーカー (AFP-L3) のような特異的な糖鎖変化を利用したマーカーを IVLBCL にも応用できる可能性がある。

2. 研究の目的

(1) 本研究では IVLBCL の腫瘍細胞上の糖鎖構造の変化を明らかにすることにより、IVLBCL が血管内で増殖する機構の知見を得ることを目的としている。

(2) 糖鎖変化の基準として IVLBCL と免疫学的形質が類似しているものの、血管外で病変を形成した DLBCL を比較対象として用いる。

3. 研究の方法

(1) 症例選定

筑波大学附属病院で手術および解剖を行った IVLBCL 20 例と比較対象となる DLBCL 症例を 16 例選定した。

(2) 免疫染色

それぞれの腫瘍に対し、CD3, CD20, CD10, BCL-6, MUM-1 染色を中心とした多数の免疫染色を行った。

(3) レクチンマイクロアレイ

IVLBCL 5 例、DLBCL 16 例の十分に腫瘍が含まれる症例を選定し、各々の FFPE ブロックを薄切し、顕微鏡下で腫瘍部をレーザーマイクロダイセクションで単離し糖タンパク質を抽出した。抽出した糖タンパクに Cy-3 蛍光物質を認識させ、46 種類のレクチンが固相化されたスライドガラス上に添加し、それぞれのレクチンから得られた蛍光強度をカウントした。

(4) レクチン染色

レクチンマイクロアレイで有意差のあったレクチン (LTL, BPL, ACA, HHL, WGA)を用いた染色を上記で選定した腫瘍に行った。個々の腫瘍細胞の染色強度を4段階 (3:強陽性、2:中等度陽性、1:弱陽性、0:陰性)に分けた。1つのサンプル上において陽性パターンとなる割合を10%刻みで算定し、それぞれの強度(0-3)と割合(0-100%)の積を求め、その和をそのサンプルのH-score (0-300)とした。

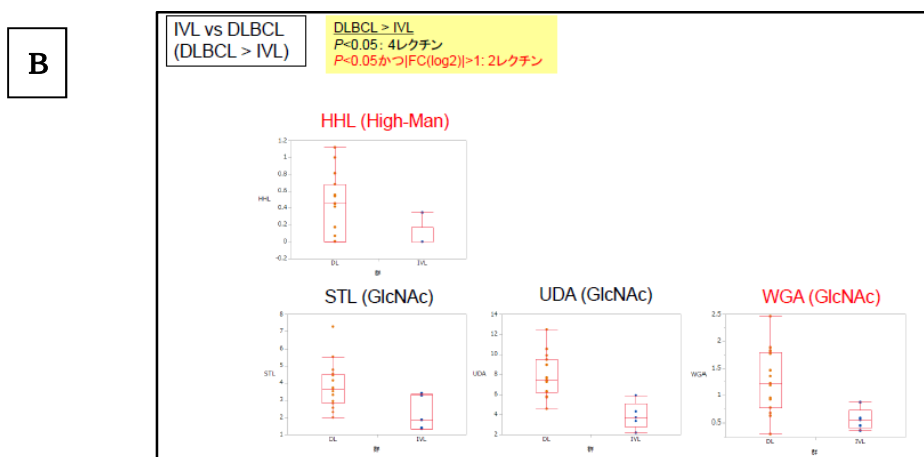
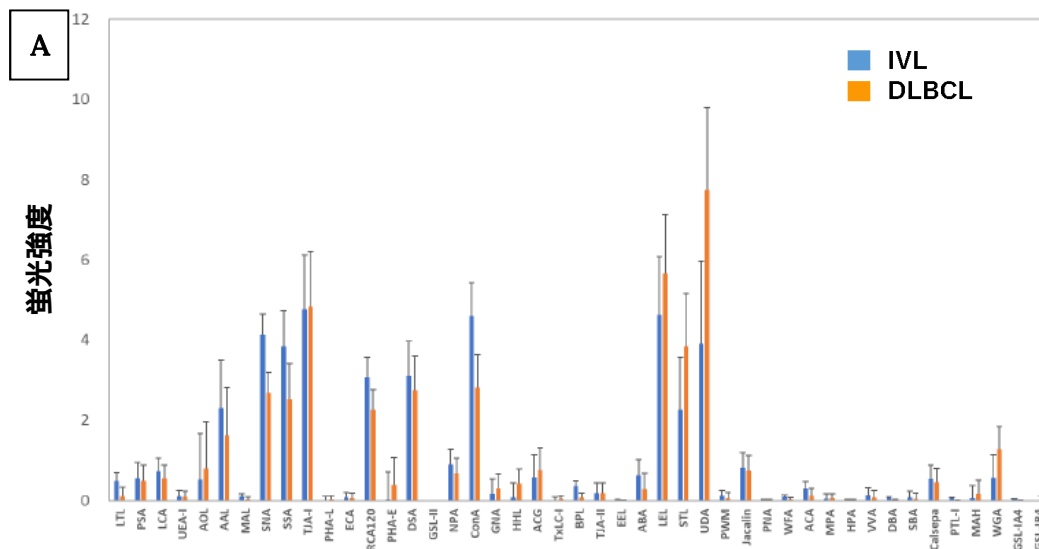
4. 研究成果

(1) 症例の詳細と免疫染色の結果

IVLBCLの平均年齢は64歳 (range: 28-90)、DLBCLは65.3歳(range: 38-82)で性差はなかった。部位はIVLBCLが皮膚:15例、脳:1例、肺:1例、骨髄1例、解剖2例であった。DLBCLは全てリンパ節であった。免疫染色の結果、ほとんどがnon-GCB typeであることを確認した (IVLBCLの内数例は薄切中に腫瘍が消失し、全ての免疫染色が行えなかった)。

(2) レクチンアレイの結果

いずれの症例にもおいても良好なシグナルを得ることができた。その内、LTL, SNA, ConA, BPL, ACAはIVLBCLでDLBCLより強いシグナルである傾向があり、その内、LTL, BPL, ACAでは有意差がみられた。また同様にHHL, STL, UDA, WGAはDLBCLでIVLBCLより強いシグナルがある傾向があり、その内、HHLとWGAには有意差がみられた (いずれもMann-Whitney U test, $p < 0.05$)



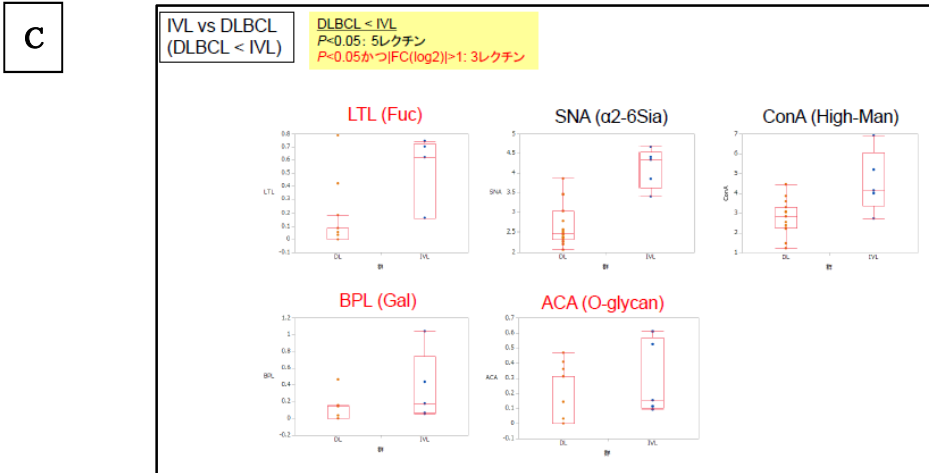


図 1 レクチンマイクロアレイの結果
 A: IVLBCL のシグナル (n=5)と DLBCL のシグナル (n=16 例)の比較図 , B: シグナル強度で IVLBCL で DLBCL より高かったものの内、有意差があったレクチンを赤字で図示。 C: シグナル強度で DLBCL で IVLBCL より高かったものの内、有意差があったレクチンを赤字で図示。

(3)レクチン染色
 レクチンマイクロアレイで有意差のあったレクチン 5 種類を用いて、IVLBCL20 例、DLBCL16 例についてレクチン染色の validation を行った (レクチンマイクロアレイに使用した症例は全て含まれる)。
 共通する染色像として樹状に染色される組織球や血清および赤血球に強く染色される傾向にあった。全染色について H-score をつけて比較したが、IVLBCL と DLBCL との間に有意差のあるレクチンはみられなかった。しかしながら LTL についてはやはり組織球に陽性像が見られるものの、詳細に観察すると IVLBCL の症例において、腫瘍細胞の細胞膜に特異的に陽性となるものが存在した。

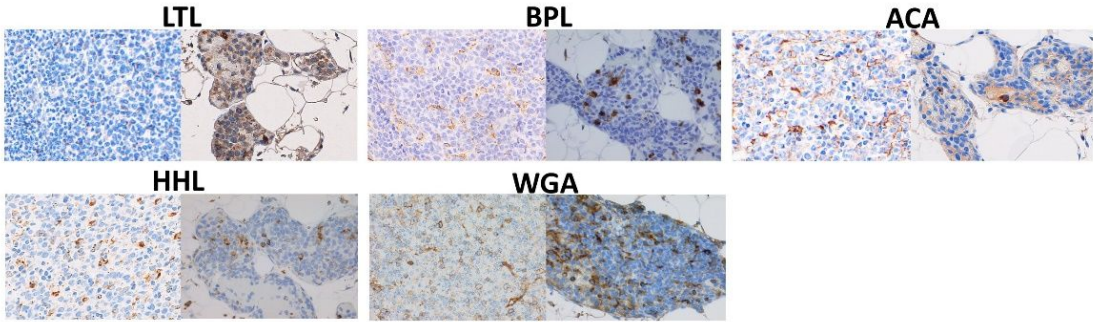


図 2 各レクチン染色の組織図: 右側が DLBCL、左側が IVL

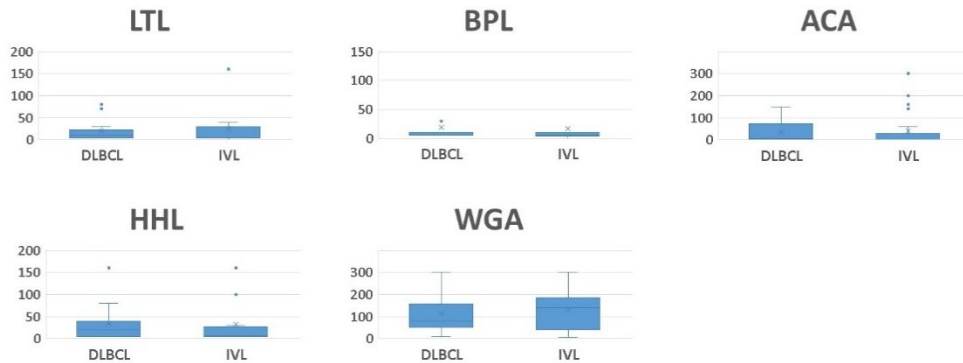

図3 各レクチン染色のH-score比較図

(4)今後の課題

今回の実験系では、IVLBCL においてに特異的な糖鎖変化を検出することができなかった。種々のレクチン染色の結果から組織球の陽性率が高く、レクチンマイクロアレイの結果に強く影響している可能性があり、レクチンマイクロアレイの再検討が必要であると考えられる。今後レクチンマイクロアレイを行う際には、腫瘍細胞をより純化できるようにより狭い範囲でマイクロダイセクションを行う、または抽出した糖タンパクサンプルに対し B 細胞マーカーである抗 CD20 抗体を用いた免疫沈降を行い、ノイズとなるような成分を分離した後にレクチンマイクロアレイを行うなどの工夫が必要であると考えられる。この他にも、染色を行わなかったレクチンを網羅的に染色し、染色パターンに差がないか観察することも検討中である。

5. 主な発表論文等

〔雑誌論文〕 計6件（うち査読付論文 4件/うち国際共著 0件/うちオープンアクセス 3件）

1. 著者名 丸山 ゆみ子、小原 直、中村 直哉、千葉 滋、錦井 秀和、松岡 亮太、横島 健一、栗田 尚樹、日下部 学、横山 泰久、加藤 貴康、坂田（柳元） 麻実子	4. 巻 62
2. 論文標題 髄液細胞の <i>MYD88</i> L265P変異により診断に至ったIgG型Bing-Neel症候群	5. 発行年 2021年
3. 雑誌名 臨床血液	6. 最初と最後の頁 1493 ~ 1498
掲載論文のDOI（デジタルオブジェクト識別子） 10.11406/rinketsu.62.1493	査読の有無 無
オープンアクセス オープンアクセスではない、又はオープンアクセスが困難	国際共著 -
1. 著者名 Makishima Kenichi, Suehara Yasuhito, Abe Yoshiaki, Hattori Keiichiro, Kusakabe Manabu, Matsuoka Ryota, Chiba Shigeru, Sakata Yanagimoto Mamiko	4. 巻 113
2. 論文標題 Intratumor heterogeneity of lymphoma identified by multiregion sequencing of autopsy samples	5. 発行年 2021年
3. 雑誌名 Cancer Science	6. 最初と最後の頁 362 ~ 364
掲載論文のDOI（デジタルオブジェクト識別子） 10.1111/cas.15178	査読の有無 有
オープンアクセス オープンアクセスとしている（また、その予定である）	国際共著 -
1. 著者名 Matsuoka Ryota, Sakamoto Noriaki, Kato Takayasu, Chiba Shigeru, Noguchi Masayuki	4. 巻 26
2. 論文標題 A case of solitary plasmacytoma of bone showing co-expression of both immunoglobulin light chains	5. 発行年 2021年
3. 雑誌名 European Journal of Medical Research	6. 最初と最後の頁 -
掲載論文のDOI（デジタルオブジェクト識別子） 10.1186/s40001-021-00621-8	査読の有無 有
オープンアクセス オープンアクセスとしている（また、その予定である）	国際共著 -
1. 著者名 Kiyoki Yusuke, Matsuoka Ryota, Kaneta Tomohiro, Nishikii Hidekazu	4. 巻 112
2. 論文標題 18FDG-PET imaging and histopathology in neuroleukemiosis with acute myeloid leukemia	5. 発行年 2020年
3. 雑誌名 International Journal of Hematology	6. 最初と最後の頁 433 ~ 434
掲載論文のDOI（デジタルオブジェクト識別子） 10.1007/s12185-020-02976-w	査読の有無 有
オープンアクセス オープンアクセスではない、又はオープンアクセスが困難	国際共著 -

1. 著者名 Matsuoka Ryota, Sakamoto Noriaki, Sakata-Yanagimoto Mamiko, Chiba Shigeru, Noguchi Masayuki, Nakamura Naoya	4. 巻 60
2. 論文標題 An overlapping case of <i>in situ</i> mantle cell neoplasia and leukemic non-nodal mantle cell lymphoma	5. 発行年 2020年
3. 雑誌名 Journal of Clinical and Experimental Hematopathology	6. 最初と最後の頁 169 ~ 173
掲載論文のDOI (デジタルオブジェクト識別子) 10.3960/jslirt.20022	査読の有無 有
オープンアクセス オープンアクセスとしている (また、その予定である)	国際共著 -

1. 著者名 石塚 幹太郎、錦井 秀和、横山 泰久、坂田 (柳元) 麻実子、長谷川 雄一、品川 篤司、千葉 滋、小原 直、周山 拓也、松岡 亮太、丸山 ゆみ子、坂本 竜弘、日下部 学、加藤 貴康、栗田 尚樹	4. 巻 61
2. 論文標題 地固め療法中に骨髄壊死を発症したフィラデルフィア染色体陽性急性リンパ芽球性白血病	5. 発行年 2020年
3. 雑誌名 臨床血液	6. 最初と最後の頁 462 ~ 467
掲載論文のDOI (デジタルオブジェクト識別子) 10.11406/rinketsu.61.462	査読の有無 無
オープンアクセス オープンアクセスではない、又はオープンアクセスが困難	国際共著 -

〔学会発表〕 計1件 (うち招待講演 0件 / うち国際学会 0件)

1. 発表者名 松岡亮太
2. 発表標題 RHOA遺伝子変異とTFH phenotypeを有するEBV+ PTCL, NOSの1症例
3. 学会等名 第110回日本病理学会総会
4. 発表年 2021年

〔図書〕 計0件

〔産業財産権〕

〔その他〕

-

6. 研究組織

氏名 (ローマ字氏名) (研究者番号)	所属研究機関・部局・職 (機関番号)	備考
---------------------------	-----------------------	----

7. 科研費を使用して開催した国際研究集会

〔国際研究集会〕 計0件

8 . 本研究に関連して実施した国際共同研究の実施状況

共同研究相手国	相手方研究機関
---------	---------