

令和 6 年 5 月 23 日現在

機関番号：12501

研究種目：若手研究

研究期間：2020～2023

課題番号：20K16691

研究課題名（和文）川崎病性冠動脈瘤に対する新しい血管壁MRイメージング手法の開発

研究課題名（英文）Development of new coronary vessel wall magnetic resonance imaging on Kawasaki disease

研究代表者

松本 浩史（MATSUMOTO, Koji）

千葉大学・医学部附属病院・主任診療放射線技師

研究者番号：60745230

交付決定額（研究期間全体）：（直接経費） 3,200,000円

研究成果の概要（和文）：川崎病の重要な後遺症である冠動脈瘤に対する血管壁MRIの改善を目指した。従来法である高速スピネコー法は、血流状態により血栓様のアーチファクトが生じ、血管壁の正確な評価が困難な場合がある。そこで、位相補正反転回復法にT2プレパレーションパルスを組み合わせた冠動脈用のT2PSIR-SSFP法を開発した。9例22血管部位を対象に、高速スピネコー法と比較した。その結果、血管壁の描出能の定性評価において、T2PSIR-SSFP画像の方が良好に描出された。血管内腔面積の定量評価においてもT2PSIR-SSFP法がより再現性の高い結果が得られ、血流状態に依存しない血管壁MRIの実現可能性が示唆された。

研究成果の学術的意義や社会的意義

MRIを用いた血管壁イメージングは、血栓の有無や血管壁の性状を非侵襲的に評価する手法として注目されている。冠動脈用に開発したT2PSIR-SSFP法は、血流状態に依存しない血管壁MRIの手法として、実現可能性が示唆された。川崎病性冠動脈瘤の血管壁MRIの画質改善を通じて、正確な診断方法の確立に寄与し、川崎病後遺症患者の管理が改善することが期待される。

研究成果の概要（英文）：We aimed to improve vascular wall MRI for coronary artery aneurysms, an important sequela of Kawasaki disease. Conventional methods, such as fast spin-echo imaging, often encountered difficulties in accurately evaluating vascular walls due to thrombus-like artifacts caused by blood flow conditions. Therefore, we developed a T2PSIR-SSFP imaging by adding a T2-preparation pulse to the phase-sensitive inversion-recovery method for coronary artery MRI. We compared this imaging with fast spin-echo imaging using 9 cases and 22 vascular regions. As a result, qualitative assessment of vascular wall delineation showed superior performance of T2PSIR-SSFP images. Furthermore, the T2PSIR-SSFP imaging gave more reproducible results in the quantitative evaluation of vessel lumen area, suggesting the feasibility of vessel wall MRI independent of blood flow conditions.

研究分野：Magnetic resonance imaging

キーワード：川崎病 磁気共鳴イメージング MRI 冠動脈 動脈瘤 血管壁イメージング Vessel wall imaging

科研費による研究は、研究者の自覚と責任において実施するものです。そのため、研究の実施や研究成果の公表等については、国の要請等に基づくものではなく、その研究成果に関する見解や責任は、研究者個人に帰属します。

1. 研究開始当初の背景

川崎病は原因不明の急性熱性発疹性疾患で、主に5歳以下の乳幼児に好発する。この疾患では特に冠動脈が影響を受け、冠動脈瘤が後遺症として残存する。血栓が動脈瘤内に形成されると、急性冠動脈症候群を引き起こすことがある。また、瘤が退縮した後も、冠動脈の全周性内膜肥厚によって狭窄が生じることがある。したがって、治療方針を決定する際に、血管壁の性状を評価することが非常に重要である。

高速スピンエコー (TSE : turbo spin-echo) 法を使用した川崎病性冠動脈瘤の血管壁 MRI (magnetic resonance imaging) は、正常径の血管においては良好に血管壁が描出されるが、動脈瘤径が大きくなると内部の血流状態により血管壁の一部にアーチファクトを発生させる可能性がある[1]。Xie らの体内組織の縦磁化の差を純粹に捉えられる位相補正反転回復法 (PSIR : phase-sensitive inversion-recovery) に T2 プレパレーションパルスを組み合わせた T2PSIR-SSFP (steady-state free precession) 法を開発し、血流状態に依存しない下肢動脈の血管壁 MRI を実現した[2]。ただし、冠動脈への適用には、心拍動や呼吸による動きの影響を除外が必要である。

2. 研究の目的

川崎病性冠動脈瘤において T2PSIR-SSFP 法を使用し、アーチファクトのない血管壁 MRI 手法の確立を目指した。T2PSIR-SSFP 法と従来の二重反転回復法 (DIR : dual inversion-recovery) -TSE 法で撮像した冠動脈の血管壁画像を定性および定量的に評価し、T2PSIR-SSFP 法の実現可能性を検証した。

3. 研究の方法

9名の患者 (女性3名、男性6名; 中央値年齢6.2歳、範囲: 8か月~14歳) を対象とした。これらの患者は、川崎病の急性期に拡張病変があり、後遺症として動脈瘤が残っているか、あるいは動脈瘤は退縮して経過観察中であった。

静磁場強度が 1.5 テスラの MRI 装置 (Intera Achieva Nova Dual, Philips Medical Systems) と体幹部用フェーズドアレイコイルを使用した。まず、冠動脈 MR angiography を撮像し、動脈瘤または退縮した動脈瘤の部位を確認した。次に、1つの動脈瘤または退縮した動脈瘤に対し、複数の短軸画像 (例: 中心部、近位部、遠位部) の得るために、T2PSIR-SSFP 法および DIR-TSE 法の撮像を行った。

(1) 視覚評価

血管断面の内腔境界と外壁境界の画質を、4段階で評価した (4点 = excellent、3点 = good、2点 = fair、1点 = bad)。ウィルコクソンの符号順位検定を用い、*P* 値が 0.05 以下の場合を、有意差ありとみなした。

(2) 血管内腔の面積測定

視覚評価のグレード2から4点の画像に対し、MR angiography、T2PSIR-SSFP 画像、および DIR-TSE 画像の内腔の輪郭を手動でトレースし、その面積を算出した。MR angiography による内腔面積に対する T2PSIR-SSFP 画像と DIR-TSE 画像による内腔面積の再現性を評価するために、級内相関係数とブランド・アルトマンプロットを使用した。加

算誤差はペアード t 検定で、比例誤差は線形回帰で示し、*P* 値が 0.05 以下の場合を、有意差ありとみなした。

4. 研究成果

(1) 視覚評価

冠動脈の 22 部位（動脈瘤部:11, 退縮した動脈瘤部:11）を評価した。動脈瘤部においては、内腔境界と外壁境界ともに T₂PSIR-SSFP 画像の方が良好に描出された。一方、退縮した動脈瘤部においては、内腔境界と外壁境界ともに両者の間に有意差は認められなかった（右表）。

図 1 に右冠動脈瘤の症例を示す。動脈瘤部の断面 1 と 2 において、T₂PSIR-SSFP 画像は血管内信号が低く抑制されており、動脈瘤内の緩やかかつ複雑な血流状態に信号が依存されないことが示された。一方、DIR-TSE 画像においては、同部位の信号は高く抑制されず、血栓に似たアーチファクトを発生した。

表 視覚評価(動脈瘤 *n* = 11、退縮した動脈瘤 *n* = 11)

	グレード	内腔境界		外壁境界	
		動脈瘤	退縮した動脈瘤	動脈瘤	退縮した動脈瘤
T ₂ PSIR-SSFP	4	6 (54.5%)	6 (54.5%)	0 (0%)	0 (0%)
	3	5 (45.5%)	2 (18.2%)	7 (63.6%)	5 (45.5%)
	2	0 (0%)	2 (18.2%)	2 (18.2%)	1 (9.1%)
	1	0 (0%)	1 (9.1%)	2 (18.2%)	5 (45.5%)
DIR-TSE	4	0 (0%)	3 (27.3%)	0 (0%)	0 (0%)
	3	0 (0%)	4 (36.4%)	0 (0%)	4 (36.4%)
	2	5 (45.5%)	2 (18.2%)	3 (27.3%)	4 (36.4%)
	1	6 (54.5%)	2 (18.2%)	8 (72.7%)	3 (27.3%)
T ₂ PSIR-SSFP vs. DIR-TSE		<i>P</i> = <0.001	<i>P</i> = 0.320	<i>P</i> = 0.005	<i>P</i> = 0.756

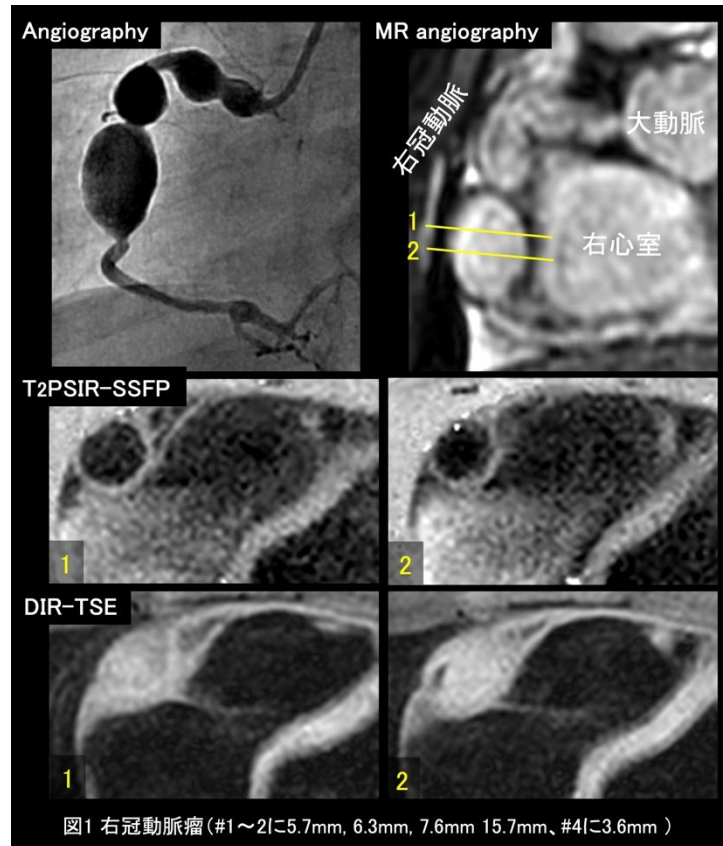


図1 右冠動脈瘤(#1~2に5.7mm, 6.3mm, 7.6mm 15.7mm、#4に3.6mm)

(2) 血管内腔の面積測定

MR angiography による内腔面積に対する T₂PSIR-SSFP 画像による内腔面積の級内相関係数は、動脈瘤部で 0.99 (信頼区間: 0.98~1.00)、退縮した動脈瘤部で 1.00 (信頼区間: 0.98~1.00) とほぼ完全な一致を示した。一方、DIR-TSE 画像においては、退縮した動脈瘤部で 0.93 (信頼区間: 0.73~0.98) とほぼ完全な一致を示したが、動脈瘤部では 0.43 (信頼区間: -0.21~0.91) と中等度の一致であった。

図 2 に MR angiography による内腔面積に対する T₂PSIR-SSFP 画像と DIR-TSE 画像による内腔面積におけるブランド・アルトマンプロットを示す。T₂PSIR-SSFP 画像では、動脈瘤部と退縮した動脈瘤部で固定バイアスは認められなかった (それぞれ $P = 0.107$ と 0.102)。また、比例バイアスも認められなかった (それぞれ $P = 0.369, 0.893$)。一方、DIR-TSE 画像では、動脈瘤部と退縮した動脈瘤部において、固定バイアスは認められなかった (それぞれ $P = 0.094$ と 0.177)。しかし、比例バイアスが認められた (それぞれ $P = 0.001$ と 0.033)。

以上より、川崎病性冠動脈瘤において T₂PSIR-SSFP 法を使用した血流状態に依存しない血管壁 MRI の実現可能性が示唆された。

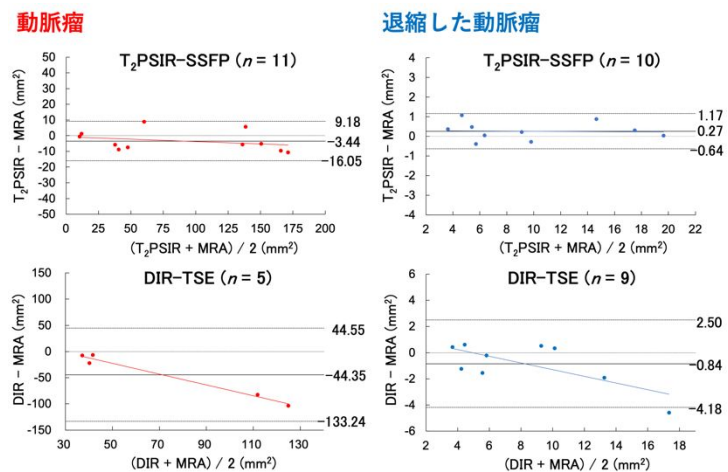


図2 ブランド・アルトマンプロット: 血管壁イメージング vs. MR angiography

引用文献

1. Matsumoto K, Yokota H, Mukai H, et al. Coronary vessel wall visualization via three-dimensional turbo spin-echo black blood imaging in Kawasaki disease. Magn Reson Imaging 2019;62:159-166.
2. Xie J, Bi X, Fan Z, et al. 3D flow-independent peripheral vessel wall imaging using T₂-prepared phase-sensitive inversion-recovery steady-state free precession. J Magn Reson Imaging 2010;32:399-408.

5. 主な発表論文等

〔雑誌論文〕 計1件（うち査読付論文 1件 / うち国際共著 0件 / うちオープンアクセス 1件）

1. 著者名 Matsumoto Koji, Yokota Hajime, Yoda Takafumi, Ebata Ryota, Mukai Hiroki, Masuda Yoshitada, Uno Takashi	4. 巻 12
2. 論文標題 Reproducibility between three-dimensional turbo spin-echo and two-dimensional dual inversion recovery turbo spin-echo for coronary vessel wall imaging in Kawasaki disease	5. 発行年 2022年
3. 雑誌名 Scientific Reports	6. 最初と最後の頁 -
掲載論文のDOI（デジタルオブジェクト識別子） 10.1038/s41598-022-10951-0	査読の有無 有
オープンアクセス オープンアクセスとしている（また、その予定である）	国際共著 -

〔学会発表〕 計2件（うち招待講演 0件 / うち国際学会 1件）

1. 発表者名 松本浩史、横田元、依田隆史、江畑亮太、向井宏樹、榎田喜正、宇野隆
2. 発表標題 Reproducibility between 3D-TSE and 2D-dual inversion recovery-TSE coronary vessel wall imaging on Kawasaki disease(川崎病冠動脈の高速スピエコー血管壁イメージングにおける3D法と2D法の再現性)
3. 学会等名 第48回日本磁気共鳴医学会大会
4. 発表年 2020年

1. 発表者名 Koji Matsumoto, Hajime Yokota, Takafumi Yoda, Ryota Ebata, Hiroki Mukai, Yoshitada Masuda, Takashi Uno
2. 発表標題 Reproducibility between 3D turbo spin-echo and 2D dual inversion recovery turbo spin-echo for coronary vessel wall imaging in Kawasaki disease
3. 学会等名 ISMRM 2021 (国際学会)
4. 発表年 2021年

〔図書〕 計0件

〔産業財産権〕

〔その他〕

-

6. 研究組織

	氏名 (ローマ字氏名) (研究者番号)	所属研究機関・部局・職 (機関番号)	備考
研究協力者	横田 元 (YOKOTA HAJIME)	千葉大学医学部 (12501)	

6. 研究組織（つづき）

	氏名 (ローマ字氏名) (研究者番号)	所属研究機関・部局・職 (機関番号)	備考
研究協力者	向井 宏樹 (MUKAI HIROKI)	千葉大学医学部 (12501)	
研究協力者	江畑 亮太 (EBATA RYOTA)	千葉大学医学部 (12501)	

7. 科研費を使用して開催した国際研究集会

〔国際研究集会〕 計0件

8. 本研究に関連して実施した国際共同研究の実施状況

共同研究相手国	相手方研究機関