

令和 4 年 6 月 9 日現在

機関番号：14301

研究種目：挑戦的研究（萌芽）

研究期間：2020～2021

課題番号：20K20719

研究課題名（和文）MRIを用いた“博物館画像学”－死蔵標本の再発掘－

研究課題名（英文）"Museum Imaging" using MRI: Rediscovering Dead Specimens

研究代表者

山田 重人 (Yamada, Shigehito)

京都大学・医学研究科・教授

研究者番号：80432384

交付決定額（研究期間全体）：（直接経費） 4,900,000円

研究成果の概要（和文）：多くの博物館や大学の収蔵室では、未利用の動物胚・新生仔標本が存在している。標本を非破壊的に観察できるMRI撮像プロトコルを開発し、これを実践・公開することで上記標本の形態学的解析を行うことを目的とし研究を実施した。撮像プロトコルの最適化を実施した後、実験用4.7TMRIを用いて11標本、ヒト用7T MRIを用いて16標本の撮像を行った。得られた画像について3D可視化解析ソフトウェアAmiraを用いてセグメンテーションを行い、筋骨格系をはじめとする体内器官を立体構築した。その結果、有袋類新生仔における筋骨格の形態形成過程において、上肢と下肢において筋分化の程度が明確に異なることを確認した。

研究成果の学術的意義や社会的意義

多くの博物館や大学の収蔵室では、所在なく収蔵されたままの動物胚・新生仔標本が存在している。これらの標本は活用法の少ないいわば“死蔵標本”と化す傾向にあった。標本の資料的価値を利用し易い形で開示していくことが重要であるが、胚・新生仔標本についてはその手段が確立されていなかった。本研究により、MRIという世界に比較的多く存在する機器を用いて、貴重な標本を非破壊的に画像化し、解析する手段が得られたことは大きな社会的意義であり、研究グループが所有する有袋類標本を試験的に撮像し画像解析をしたところ、有袋類新生仔における筋骨格の形態形成過程についての新たな知見が得られた点は学術的意義を有している。

研究成果の概要（英文）：Many museums and university collection rooms contain unused animal embryos and neonatal specimens. We conducted a study to develop an MRI imaging protocol that allows non-destructive observation of these specimens and performs morphological analysis by practicing and disclosing this protocol. After optimizing the imaging protocol, 11 specimens were imaged using 4.7T MRI for experimental use, and 16 specimens were imaged using 7T MRI for clinical use. The images obtained with the MRI devices were segmented using Amira, a 3D visualization analysis software, to construct three-dimensional images of the musculoskeletal system and other internal organs of the specimens. As a result, we confirmed that the degree of muscular differentiation in the musculoskeletal morphogenesis of marsupial neonates was distinctly different between the upper and lower limbs.

研究分野：発生学

キーワード：解剖学 発生学 博物館学 計測工学 放射線科学

### 1. 研究開始当初の背景

多くの博物館や大学の収蔵室では、所在なく収蔵されたままの動物胚・新生仔標本が存在している。従来、これらの標本は収集すれども活用法の少ないいわば“死蔵標本”と化す傾向にあった。海外の博物館では、増え続ける収蔵物に対処するため、利用者の少ない胚標本が廃棄されてしまった例があることも、本研究メンバーは耳にきていた。本研究で用いるオーストラリア・アデレード大学所蔵の有袋類（コアラ・ポッサム）新生仔標本もその一例で、2000年より収集開始されたものの利用者がおらず、200以上のサンプルが死蔵されていた。しかし、胚・新生仔標本は、生物の多様なかたちづくりに関する膨大な情報を小さな体に秘めており、博物学的に非常に貴重な資料である。自然史学的に重要なこれらの標本が適切に次世代へと継承されるためには、標本のもつ資料的価値を多くの研究者・来訪者が利用し易い形で開示していくことが重要であるが、視覚的にも比較的理解しやすい大型の標本に対して、胚・新生仔についてはその手段が確立されていないのが現状であった。

### 2. 研究の目的

標本そのものを損なわず内部まで詳細に観察できる MRI 撮像プロトコルを開発し、これを実践・公開することで上記標本の形態学的解析を行うこと、また国内外に未だ多く眠る“死蔵標本”の価値および活用方法を再発掘すること、などを目的とした。

### 3. 研究の方法

本研究では、有袋類新生仔標本の非侵襲的解析法として MRI を用い、高解像度で全身を撮像した。標本のサイズは既存のヒト頭部用 MRI や小動物用 MRI に比して小さいため、まずは撮像方法・撮像条件の確立を行なった。効率的なデータ入手のため、筑波大学および京都大学の2施設にて MRI 撮像を実施し、同程度の T1 強調画像が撮像できるような汎用プロトコルの確立を目指した。

【研究 I—①：比較的小標本の撮像（筑波大学）】4.7 T 縦型ワイドボア超電導磁石 MRI システム（ボア径 89mm、共鳴周波数 200 MHz）を使用した。試料のサイズに応じて 3 種類のソレノイド型高周波コイル（コイル径：11 mm / 20 mm / 40 mm）を使用した（図 1）。




図 1 4.7T MRI 用磁石と高周波コイル

ホルマリン水溶液で化学固定された、コアラ 5 体とポッサム 6 体の標本を対象とした。標本はジェルポリマーを使って固定した（図 2）。至適条件の検討では、初めに、コアラ 1 体に対して繰り返し時間（TR）やエコー時間（TE）などのシーケンス条件を変えながら撮像を行い（表 1）、高コントラストとなる最適な条件を探索した。その後、検討した中から選定した 4 つの条件を用いて、全 11 体の標本を撮像した。コントラスト対雑音比（CNR）は MR 画像を基に作られたセグメンテーション画像を参照し計算した。その結果を基に数値的な比較も行った。

表 1 撮像条件

Sequence type	Spatial resolution [ $\mu\text{m}$ ]	TR/TE [ms]	Flip angle [ $^{\circ}$ ]	Number of excitations
(I) 3DGE	120	100/8	90	1
(II) 3DGE	120	100/8	45	1
(III) 3DSE	120	800/20	90	1
(IV) 3DSE	120	400/15	90	1
(V) 3DSE	60	400/15	90	1
(VI) 3DSE	60	400/25	90	2



図2 撮像標本

【研究Ⅰ—②：比較的大標本の撮像（京都大学）】シーメンス社とコイル開発に関する情報提供のための共同研究契約を行い、ヒト用 7T MRI で動作する標本撮影用コイルを開発（自作）した。また、シーメンス社と MRI 撮像用パルスシーケンス開発環境の提供に関する共同研究契約を行い、ヒト用の撮像シーケンスをもとに、高分解能撮像が可能となるような改良を行った。

上記自作コイルとは別に、米国 QED 社が開発した標本撮像用コイルを用いた検証も行った。このコイルを用いて、撮像用チューブの外形が異なる 3 種類（145mm, 64mm, 26mm）の標本を対象とした撮像条件の最適化を行った。

【研究Ⅱ：形態解析（京都大学）】コイル・プロトコルの開発と並行して、それらの実用性検討のために体内構造の可視化および形態解析も実施した。得られた画像について 3D 可視化解析ソフトウェア（Amira, Thermo Fisher Scientific, MA, USA）を用いてセグメンテーションを行い、筋骨格系をはじめとする体内器官を立体構築した。また、中でも筋形態については発生段階による形成度を知るため、コアラ・ポッサムそれぞれの種で、下肢に着目した筋形態形成過程を観察した。

#### 4. 研究成果

コロナ禍により一切の海外渡航が不能であったため研究計画を変更し、東島がすでに日本に持ち帰っていたアデレード大学所蔵コレクションの一部（有袋類新生仔標本）を用いて計画を遂行した。また、鹿児島市平川動物公園から貸与頂いたコアラ新生仔標本 3 体の MRI 撮像も併せて実施した。

【研究Ⅰ—①：比較的小標本の撮像（筑波大学）】図 3 に示すように、表 1 の (Ⅱ) と (Ⅳ), (Ⅴ), (Ⅵ) の条件において各組織が明瞭に描出され、条件 (Ⅴ) が最も CNR が高く、良い条件であった。この条件で全 11 体の撮像を行った結果を図 4 に示す。koala-E に対して行ったセグメンテーションと CNR 計測の結果を図 5 に示す。このように、セグメンテーションも容易であり、十分な CNR をもつ画像データが得られた。

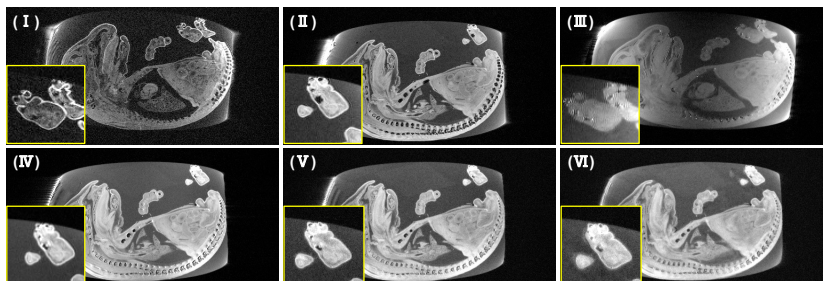


図3 撮像結果（条件検討の一例）

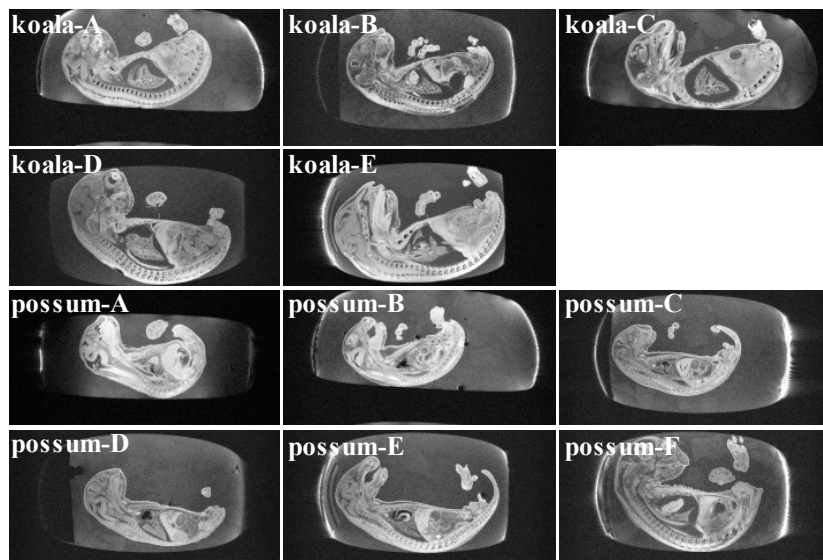


図4 全 11 標本の撮像結果〔表 1 (Ⅴ) の条件で撮像したもの〕

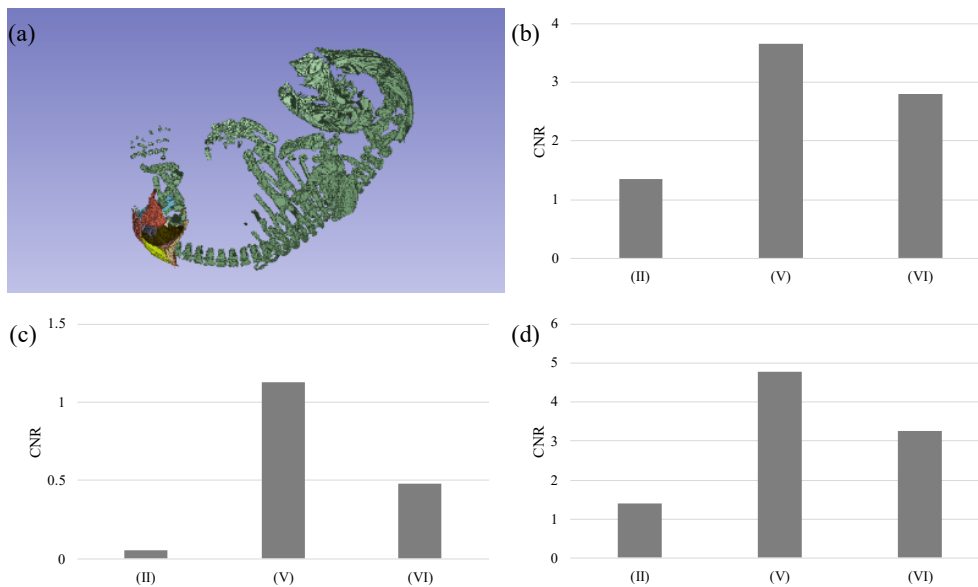


図5 セグメンテーション画像とCNRの例 (koala-E)

(a) セグメンテーション画像, (b) CNR (大腿二頭筋-半膜様筋), (c) CNR (大腿二頭筋-中殿筋), (d) CNR (半膜様筋-中殿筋)

【研究 I 一②：比較的大標本の撮像 (京都大学)】3D CAD ソフト (Fusion360, Autodesk, USA) を用いて自作コイルおよびサンプルチューブ保持具を設計し、3D プリンタを用いて製作を行った (図6)。黒い布製の筒内にサンプルチューブが保持され、それを左右から挟むように2個の自作コイル (赤色と黒色のケーブルがループコイルの信号受信部) を固定した。




図6 自作コイルおよび標本チューブの設計図および拡大図：

本コイルを用いて等方 100 マイクロメートルでの高分解能撮像を実施した結果が以下である (図8)。撮像のために直径約 30mm のチューブ内に標本 (頭殿長約 40mm) を固定した (図7左)。損傷を防ぐため、標本の上下に高吸水性高分子を入れている。このサンプルに対して 100 マイクロメートルの空間分解能で撮像を行った (図7右)。胸部の3方向断面が明瞭に描出された。



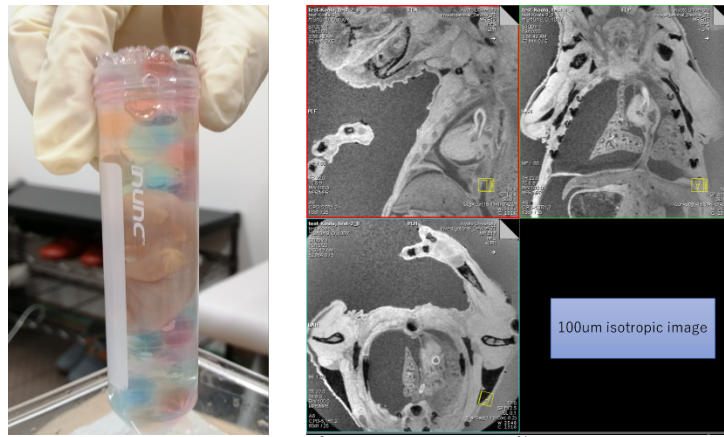


図7 サンプルおよびMRI画像

また、米国 QED 社が開発した標本撮像用コイルを用いた検証も行った。本研究で用いた QED 社製のコイルを以下に示す (図8)。ヒト用膝コイル内に、小標本用コイルを設置することで、高い空間分解能での撮像が可能となった。中央のコイル内に設置されているのは最も小さなチューブ(直径 26mm)用のコイル。図中右上に直径 64mm の標本ボトル用のコイル、その下に標本が入ったボトルを示す。このコイルを用いて撮像用チューブの外形が異なる 3 種類 (145mm, 64mm, 26mm) の標本を対象とした撮像条件の最適化を行った結果、各々 250 ミクロン、120 ミクロン、80 ミクロンでの撮像が可能であった。



図8 QED社製コイルおよび小標本用コイル

上記検証結果をもとに、有袋類新生仔標本 16 体 (コアラ新生仔 10 体・ポッサム 6 体) を対象として、各々の標本サイズに応じて 60-150 マイクロメートルの空間分解能での撮像を実施した。

#### 【研究Ⅱ：形態解析 (京都大学)】

##### (1) 撮像サンプルのサイズと撮像場所の選択について

骨や実質臓器については、筑波大学・京都大学いずれのプロトコルでも十分な解像度が得られるものの、筋境界については新生仔のサイズにより撮影機材を選択する必要性のあることがわかった。具体的には、発生段階初期の新生仔 (体長 5cm 以下) については筑波大学、それ以降の発生段階にある新生仔 (体長 5cm 以上) については京都大学の撮影機器が有効であることが判明した。

##### (2) 有袋類新生仔における筋骨格の形態形成過程について

上肢と下肢において筋分化の程度が明確に異なることを確認した。発生の比較的初期にあると思われる体長 5cm 以下の新生仔においても、上肢では明確に筋境界が確認できたのに対し、下肢においてはある程度コンパートメントを反映した数個の筋塊として観察されるのみであり、境界は明瞭でない場合が多い。下肢と体幹をつなぐ腸腰筋群は比較的早期から明瞭に確認できるが、下肢の運動に関する筋群 (屈筋伸筋内転筋群) の分化はそれに比して遅く生じることが判明した。

5. 主な発表論文等

〔雑誌論文〕 計6件（うち査読付論文 6件/うち国際共著 1件/うちオープンアクセス 4件）

1. 著者名 Okada Tomohisa, Handa Shinya, Ding Bill, Urayama Shin ichi, Fujimoto Koji, Shima Atsushi, Yoshii Daisuke, Ayaki Takashi, Sawamoto Nobukatsu, Takahashi Ryosuke, Onoe Hiroataka, Isa Tadashi, Petropoulos Labros	4. 巻 87
2. 論文標題 Insertable inductively coupled volumetric coils for MR microscopy in a human 7T MR system	5. 発行年 2021年
3. 雑誌名 Magnetic Resonance in Medicine	6. 最初と最後の頁 1613 ~ 1620
掲載論文のDOI (デジタルオブジェクト識別子) 10.1002/mrm.29062	査読の有無 有
オープンアクセス オープンアクセスではない、又はオープンアクセスが困難	国際共著 -

1. 著者名 Utsunomiya Natsuko, Katsube Motoki, Yamaguchi Yutaka, Yoneyama Akio, Morimoto Naoki, Yamada Shigehito	4. 巻 12
2. 論文標題 The first 3D analysis of the sphenoid morphogenesis during the human embryonic period	5. 発行年 2022年
3. 雑誌名 Scientific Reports	6. 最初と最後の頁 5259
掲載論文のDOI (デジタルオブジェクト識別子) 10.1038/s41598-022-08972-w	査読の有無 有
オープンアクセス オープンアクセスではない、又はオープンアクセスが困難	国際共著 -

1. 著者名 Kawada Mikaze, Nakatsukasa Masato, Nishimura Takeshi, Kaneko Akihisa, Ogihara Naomichi, Yamada Shigehito, Coudyzer Walter, Zollikofer Christoph P. E., Ponce de Le?n Marcia S., Morimoto Naoki	4. 巻 119
2. 論文標題 Human shoulder development is adapted to obstetrical constraints	5. 発行年 2022年
3. 雑誌名 Proceedings of the National Academy of Sciences	6. 最初と最後の頁 -
掲載論文のDOI (デジタルオブジェクト識別子) 10.1073/pnas.2114935119	査読の有無 有
オープンアクセス オープンアクセスとしている (また、その予定である)	国際共著 該当する

1. 著者名 Utsunomiya Natsuko, Kodama Ryota, Yamaguchi Yutaka, Tsuge Itaru, Yamada Shigehito	4. 巻 239
2. 論文標題 The development of the tensor vastus intermedius during the human embryonic period and its clinical implications	5. 発行年 2021年
3. 雑誌名 Journal of Anatomy	6. 最初と最後の頁 583 ~ 588
掲載論文のDOI (デジタルオブジェクト識別子) 10.1111/joa.13453	査読の有無 有
オープンアクセス オープンアクセスとしている (また、その予定である)	国際共著 -

1. 著者名 Katsube M, Yamada S, Vora S, Takahashi N, Yamaguchi Y, Takakuwa T, Yamamoto A, Imai H, Saito A, Morimoto N.	4. 巻 in press
2. 論文標題 A 3D Analysis of Growth Trajectory and Integration During Early Human Prenatal Facial Growth	5. 発行年 2021年
3. 雑誌名 Scientific Reports	6. 最初と最後の頁 in press
掲載論文のDOI (デジタルオブジェクト識別子) 10.1038/s41598-021-85543-5	査読の有無 有
オープンアクセス オープンアクセスとしている (また、その予定である)	国際共著 -

1. 著者名 Io S, Kondoh E, Chigusa Y, Kawasaki K, Mandai M, Yamada S	4. 巻 26
2. 論文標題 New era of trophoblast research: integrating morphological and molecular approaches	5. 発行年 2020年
3. 雑誌名 Human Reproduction Update	6. 最初と最後の頁 611-633
掲載論文のDOI (デジタルオブジェクト識別子) 10.1093/humupd/dmaa020	査読の有無 有
オープンアクセス オープンアクセスとしている (また、その予定である)	国際共著 -

〔学会発表〕 計1件 (うち招待講演 0件 / うち国際学会 0件)

1. 発表者名 omoki Miyasaka, Erika Takahashi, Sayaka Tojima, Shigehito Yamada, Yasuhiko Terada
2. 発表標題 MR microimaging of marsupial embryo and neonate specimens using a 4.7T vertical superconducting magnet
3. 学会等名 第49回日本磁気共鳴医学会大会
4. 発表年 2021年

〔図書〕 計1件

1. 著者名 山田 重人	4. 発行年 2021年
2. 出版社 丸善出版	5. 総ページ数 486
3. 書名 ソボッタ解剖学アトラス 原書24版 第1巻 全身解剖・筋骨格系	

〔産業財産権〕

〔その他〕

-

6. 研究組織

	氏名 (ローマ字氏名) (研究者番号)	所属研究機関・部局・職 (機関番号)	備考
研究分担者	藤本 晃司  (Fujimoto Koji)  (10580110)	京都大学・医学研究科・特定准教授    (14301)	
研究分担者	東島 沙弥佳  (Tojima Sayaka)  (10792830)	京都大学・白眉センター・特定助教    (14301)	
研究分担者	寺田 康彦  (Terada Yasuhiko)  (20400640)	筑波大学・数理物質系・准教授    (12102)	

7. 科研費を使用して開催した国際研究集会

〔国際研究集会〕 計0件

8. 本研究に関連して実施した国際共同研究の実施状況

共同研究相手国	相手方研究機関