

科学研究費助成事業（科学研究費補助金）研究成果報告書

平成25年 6月24日現在

機関番号：34412

研究種目：基盤研究（C）

研究期間：2010～2012

課題番号：22500168

研究課題名（和文） 個人特性情報を縮退した小腸類似画像検索

研究課題名（英文） Evaluation for Finding Similar Images Reduced Individuality from Image Sequences of WCE

研究代表者

越後 富夫（ECHIGO TOMIO）

大阪電気通信大学・情報通信工学部・教授

研究者番号：80434801

研究成果の概要（和文）：

非熟練医師におけるカプセル内視鏡読影では、類似画像の過去の診断結果を参照することが役立つが、類似画像を検索するには、被験者毎の小腸の色等の特徴差が優勢になる問題がある。そこで、本研究では、画像に特異値分解を施し、個人ごとに異なる特徴を表す情報を画像から縮退する。縮退後の画像から推定閾値を用いた類似画像検索において、類似度上位画像に対する主観評価でも高い類似性が得られ、異なる被験者間の画像が参照可能であることを検証した。

研究成果の概要（英文）：

This paper describes a method for finding similar images to one in a small intestine captured by a Wireless Capsule Endoscopy (WCE), which are reduced individualities by using Singular Value Decomposition (SVD). A reference image of diagnosis is useful for unskilled medical doctors on interpretation of WCE images. Firstly, a 3D wavelet transformation is applied for making image compressed. Next, the most significant feature is reduced from images by using the result of SVD. Finally, the experiment shows the result of image retrieval among several persons and the results are confirmed by a subjective assessment.

交付決定額

（金額単位：円）

	直接経費	間接経費	合計
2010年度	1,300,000	390,000	1,690,000
2011年度	800,000	240,000	1,040,000
2012年度	900,000	270,000	1,170,000
年度			
年度			
総計	3,000,000	900,000	3,900,000

研究分野：総合領域

科研費の分科・細目：情報学 知覚情報処理・知能ロボティクス

キーワード：特異値分解，画像類似度検索，個人特徴分離，3次元離散ウェーブレット

1. 研究開始当初の背景

カプセル内視鏡で獲得した映像の読影には、過去の診断事例が役立つ。類似画像との比較によって正確な診断が可能となり、非熟練医師の診断教育に有効と考えられる。そこで本研究では、過去の診断結果となる画像を、見え方によって画像構造に基づいて分類し、熟練医師

の診断とともに、同じ病変を多角的に観察可能な、自習学習のための教育支援システムを構築する。蓄積した小腸画像は、被験者によって、色・皺の現れ方が異なり、同じ病変を含む小腸画像でも、類似検索では個人特性情報が優先される。そこで、個人特性情報を事前に縮退した後、特徴量の類似度判定による類似画像検

索を行い、病変の大きさや見る角度の違い等の画像を表示可能にする。

2. 研究の目的

(1) カプセル内視鏡画像で撮影された映像から、小腸内壁に存在する病変を見やすくするため、まず始めに、残留物、照明の影からなる領域画像を小腸内壁から分離することが必要である。そこで前処理として色分布の偏りを取り除き、残留物と照明の影領域を分離する。

(2) 非熟練医師にとって、対象画像に類似した画像に対する過去の診断事例は参考になる。過去の病変例はAtlasとして、症例ごとにまとめられているが、大量の画像データから対象病変と類似領域を有する画像を自動検出することが必要である。類似領域の検索には、色情報が手掛かりになるが、複数の被験者の映像を比較すると、肌の色が個人ごとに異なるのと同じように、小腸の内壁の色も異なる。そこで本研究では、個人ごとに異なる特徴を画像から縮退し、対象画像と類似した見え方の診断結果画像が自動検索可能になる。

(3) 様々な診断支援手法の一つとして、消化管の動きによる不連続を検出し、連続画像群を医師に提示することが考えられる。撮影された小腸は、輪状筋と縦走筋の作用で生成される蠕動運動、分節運動が確認でき、そのときに現れる皺が画像内における特徴点になり得る。また、病変は種類によって見え方が異なり、明瞭な特徴点として現れない場合がある。そこで、従来研究の剛体、強特徴点追跡ではなく、本研究では特徴点が不明瞭で、小腸内部が柔軟構造で動くシーンにおけるロバストな追跡を行う。

3. 研究の方法

(1) 病変は小腸内壁に発生するため、小腸内壁色を最初に定義する。100万枚を超える大量画像から主成分分析によるPCA色分布を求め、第1, 2主成分のPCA色で表現した2次元分布において、小腸内壁となる領域を初期ノードとして与える。自己組織化マップ(SOM)生成法を用いて、密な色空間ノードに成長させ、色分布をGI (GastroIntestinal) 色と定義する。GI色に基づき、小腸内壁領域とそれ以外を区別し、病変部を指定すると、その領域の画像が強調可能であり、有用であることを他の画像強調ツールと比較して評価する。

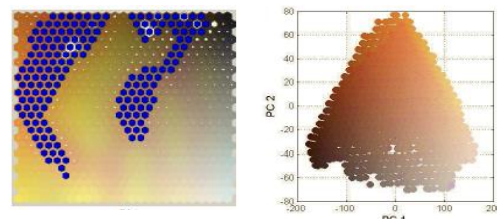
(2) 被験者の小腸画像は、色・皺の形状が被験者によって異なることが分かっている。個人特性情報と画像の概形を表現する情報は

相関があり、主成分で全てを分析すると、個人特性情報が優位になり、病変の見え方による体系化は困難になる。そのような相関を有する特徴の分離に特異値分解が有効と考えられるため、全ての対象画像における特異値分解の第1特徴量を元画像から減算することで、被験者の個人特性情報を縮退する。特異値分解を行うとき、全ての情報を処理するにはデータ量が膨大になり、大量のメモリを消費するため、事前に3次元離散ウェーブレット変換によって映像データを圧縮しておく。有効性の確認のため、個人特性の縮退によって画像形状が類似した画像を他の画像列から検索可能なことを確認する。評価実験では、画像の類似性を、特徴量の類似度判定および検索結果の主観評価によって求め、形状の類似した画像は、複数の画像列から検索され、その結果は人間も似ていると評価する仮説を立て、その検証を行う。

(3) 明瞭でない病変の周囲にある明瞭な特徴を利用して、隣接画像間で明瞭な特徴の移動量を検出し、病変の移動後の位置を推定する。周囲の明瞭な特徴は複数あり、隣接画像間で対応づけられるが、正確な対応である保証はない。そこで、任意に選択した3点を組合せ、隣接画像における対応した3点のアフィン変換パラメータを求め、移動後の病変領域を投票する。この処理を全ての特徴点に対し行い、投票の大きな位置を、移動後の病変位置に決定する。この手法を用いて、特徴点の移動追跡を行い、追跡が途切れるフレームを検出する。さらに、特徴点がほとんど検出できない画像群に対しては、画像間類似度を求め、類似度が高ければ連続フレームと判定する。

4. 研究成果

(1) カプセル内視鏡画像で撮影された映像において、病変は小腸内壁に存在する。GI色特徴を使用し、小腸内壁に限定した色成分を使用し、その応用である病変部の画像強調を行い、有用性を確認する。まず、100万枚を超える大量画像を主成分分析し、小腸内壁を表す色を、図1(a)の青点で示す初期ノードとして手作業で与えた。SOM法で成長したGI色空間を図1(b)に示す。



(a) SOM初期ノード (b) GI色空間
図1. SOM法によるGI色空間生成

次に、図 2 (d)に示す領域を、病変を含む教示領域として与え、GI色空間に変換すると図 2 (a)のような分布となり、PC1、PC2におけるヒストグラムは(b)、(c)のような赤線で示す偏りのある分布となる。そこで、ヒストグラム均等法によって黒線で示すように分布を均一化する。新たな分布に基づくGI色をRGBに逆変換することで、(e)の画像強調した結果を得た。

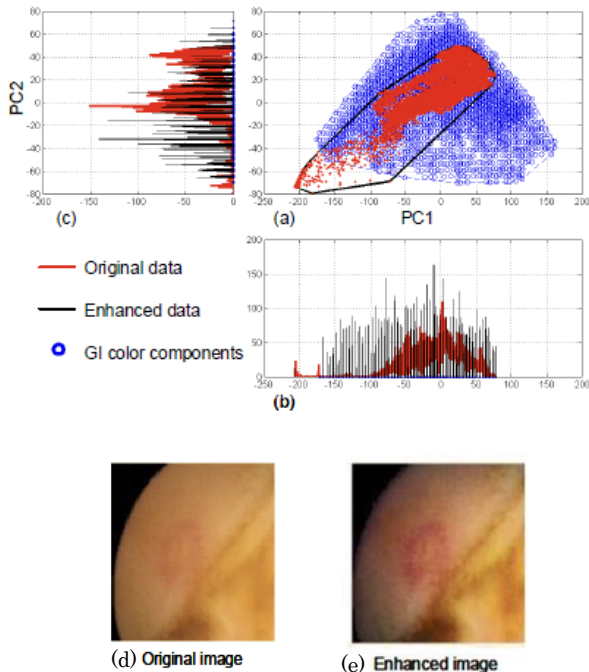


図2.ヒストグラム均等法による画像強調結果

提案手法の有用性を評価するため、4人の医師に依頼し、Given Imagingの読影ツールで提供されている既存の画像強調ツールFICEと比較を行った。対象画像は60枚の病変を含む画像で、128x128画素の領域を教示領域として画像強調を行った。提案手法は、医師B、Dから最高評価を得られなかったが、常に2番目以上の評価を受け、有用性が確認できた。

(2) 類似領域の検索には、色情報が手掛かりになるが、複数の被験者の映像を比較すると、小腸の内壁の色も異なる。評価実験では、被験者 12 人において、各被験者 10,000 枚で、総計 120,000 枚の画像を用いた。画像の色成分を除去した輝度画像では、被験者間で輝度のコントラストに違いが見られた。そこで、第一特異ベクトルが、皺・空洞部・病変に関係なく現れる成分であることから、全ての画


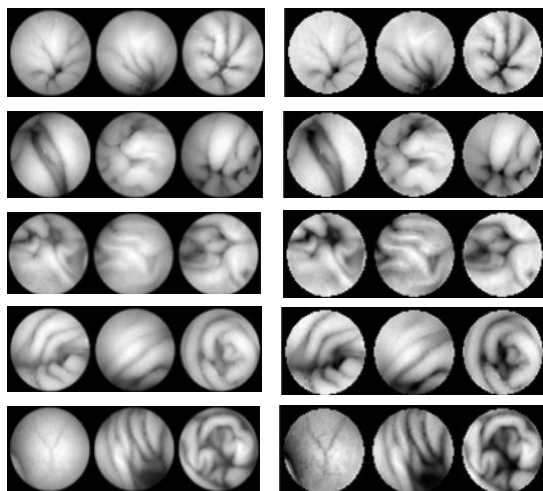


図 3. 特異ベクトルの画像表示

像から第一特異要素を除去すると、薄いコントラストが明瞭になり暗い部分や皺の影が強調された。次に、第一特異要素を分離したことで、被験者間で類似画像検索が行えることを検証する。検索画像として、被験者 A と F の画像列から 1 枚ずつ取り出し、全画像に対し類似度を求めると、第一特異要素分離後は、他の被験者からの画像も抽出された。また、抽出された画像を 10 人のアンケートによる主観評価した結果、分離後画像は自動検索結果と同様、本人以外の画像列から似ていると判定された。

図 3 は、全ての画像を特異値分解した結果、左上から順に寄与率の高い特異ベクトルを示す。画像の色成分を除去した輝度画像では、被験者間で輝度のコントラストに違いが見られた。そこで、図 3 の第一特異ベクトルが、皺・空洞部・病変に関係なく現れる成分であることから、全ての画像から第一特異要素を除去した。その結果を図 4 に示す。図 4 は、5 人の被験者の輝度画像と分離後画像を示す。5 人のどの画像においても、薄いコントラストが明瞭になり暗い部分や皺の影が強調されている。



(a) 輝度画像 (b) 分離後画像

図 4. 第一特異要素の除去

次に、第一特異要素を分離したことで、被験者間で類似画像検索が行えることを検証する。基準画像として、被験者 A と F の画像列から 1 枚ずつ取り出し、全画像に対し類似度を求め、上位 100 までに対し得点を与えた結果を表 1 に示す。

被験者 A、F の基準画像は、本人の画像列から類似画像が抽出されやすいが、第一特異要素分離後は、他の被験者からの画像も抽出された。また、抽出された画像を 10 人のアンケートによる主観評価した結果、分離後画像は自動検索結果と同様、本人以外の画像列から似ていると判定された。

表 1. 被験者 A と F の類似検索結果

被験者	基準画像 A				基準画像 F			
	RGB 画像		分離画像		RGB 画像		分離画像	
	割合	得点	割合	得点	割合	得点	割合	得点
A	41	227	19	138	7	40	15	71
B	0	0	1	6	0	0	1	7
C	0	0	0	0	0	0	15	65
D	6	18	1	6	4	18	6	18
E	4	27	1	5	3	22	4	16
F	17	82	22	133	48	304	27	203
G	9	60	18	84	15	64	7	45
H	1	4	1	2	0	0	1	5
I	0	0	4	22	0	0	0	0
J	1	4	2	10	4	22	6	36
K	0	0	13	64	0	0	12	54
L	21	128	18	80	19	80	6	30

(3) 病変は任意の位置で構わないので、医師が病変を指定する。その他の特徴点抽出と追跡は KLT 法を用い、任意に選択された 3 点から求めたアフィン変換パラメータを利用して投票した。小腸は柔軟構造のため、画像全体で求まるアフィン変換パラメータは、領域によって異なる。任意の 3 点から求めたパラメータは全て異なる値になるが、投票結果は集中する。さらに第 2 段階として、投票結果近傍の矩形領域において、病変と類似した色成分を持つ領域を定め、真の移動領域と決定する。その結果を図 5 に示す。

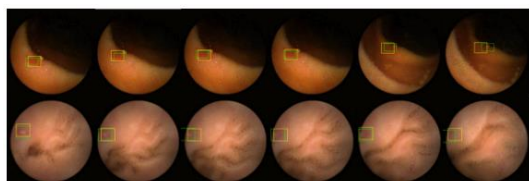


図 5. 病変の追跡結果

図 6 は、120 映像列において真値と追跡結果の距離差を求めた累積度数である。90% の映像列が 30 画素以内のズレで検出できた。

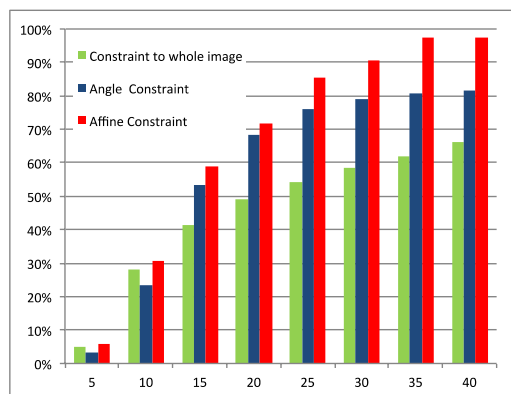


図 6. 真値と追跡結果の距離

次に提案手法を利用して、任意の画像で強い特徴は隣接画像でも追跡可能で、追跡が継続している区間は連続画像群であると定義

した。全ての画像で強い上位 3 特徴点を常に追跡した結果が図 7 である。ただし、小腸内壁では特徴点が現れないため、画像間類似度によって連続性を判定した。

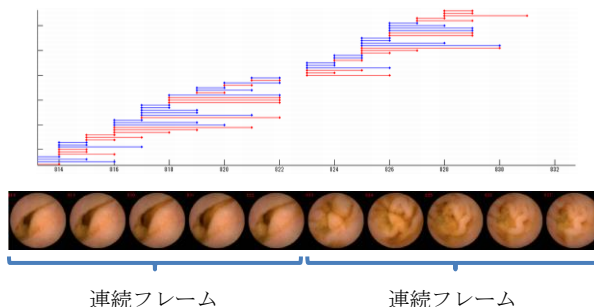


図 7. 連続画像群の推定

5. 主な発表論文等

(研究代表者、研究分担者及び連携研究者には下線)

[学会発表] (計 7 件)

[1] 大内義成, 越後富夫, 柳川由紀子, 八木康史, ”カプセル内視鏡映像における特徴追跡と画像間類似度を用いた連続フレーム検出”, 電子情報通信学会総合大会, 2013 年 3 月 20 日, 岐阜.

[2] Y. Yanagawa, T. Echigo, H. Vu, H. Okazaki, Y. Fujiwara, T. Arakawa, and Y. Yagi, ”Tracking Abnormalities In Video Capsule Endoscopy Using Surrounding Features with A Triangular Constraint”, IEEE Int’l Sympo. on Biomedical Imaging: From Nano to Macro, pp. 578-581, May 3, 2012, Barcelona, Spain.

[3] H. Vu, T. Echigo, K. Yagi, et al. ”Image Enhanced Capsule Endoscopy Preserving the Original Color Tones”, MICCAI 2011 Workshop, LNCS 7029, pp. 35-43, Sep. 18, 2011, Tront, Canada.

[4] 大内義成, 山本泰弘, 越後富夫, ”個人特徴分離画像における推定閾値を用いた類似度評価”, 情報処理学会研究報告 CVIM, 2011 年 5 月 23 日, 大阪.

[5] 大内義成, 越後富夫, ”カプセル内視鏡映像における個人特徴を分離した画像解析”, 電気関係学会関西連合大会, 2010 年 11 月 13 日, 滋賀.

[6] H. Vu, T. Echigo, ”Gastrointestinal Color Model and its Application to Image Enhancement”, 情報処理学会研究報告 CVIM, 2010 年 9 月 5 日, 福岡.

[7] Vu Hai, Tomio Echigo, ”Color Analysis for Segmenting Digestive Organs in VCE”, International Conference on Pattern Recognition, Aug. 25, 2010, Istanbul, Turkey.

6. 研究組織

(1) 研究代表者

越後 富夫 (ECHIGO TOMIO)

大阪電気通信大学・情報通信工学部・教授

研究者番号： 80434801