

## 科学研究費助成事業（科学研究費補助金）研究成果報告書

平成25年 5月 1日現在

機関番号：16101

研究種目：基盤研究（C）

研究期間：2010～2012

課題番号：22591386

研究課題名（和文） 非小細胞肺癌に対する術前導入化学放射線療法の分子生物学的効果に関する研究

研究課題名（英文） Molecular biologic effect of neoadjuvant chemoradiotherapy followed by surgery for non-small cell lung cancer

研究代表者

生島 仁史（IKUSHIMA HITOSHI）

徳島大学・大学院ヘルスパイオサイエンス研究部・教授

研究者番号：90202861

研究成果の概要（和文）：

非小細胞肺癌を対象とし、術前導入化学放射線療法前後の画像診断所見と病理組織学的所見を解析することで、化学放射線療法の治療効果と画像診断能を明らかにした。11例中6例で病理学的に腫瘍細胞の消失が認められ、腫瘍細胞遺残例でも、腫瘍細胞の50～80%にDNA二重鎖切断を生じ、増殖能が減じていた。フルオロデオキシグルコース集積減少と拡散強調像における高信号消失が治療効果を反映していた。本研究は術前導入化学放射線療法の有効性を明らかにし、機能画像診断により個別化治療の導入が可能であることを示した。

研究成果の概要（英文）：

Treatment effect of neoadjuvant chemoradiotherapy (NACRT) and diagnosis ability of imaging was revealed by analyzing the diagnostic imaging before and after NACRT and pathological diagnosis of surgical specimens of locally advanced non-small cell lung cancer. Complete remission (CR) was observed in 6 among 11 cases. Fifty to 80% of morphologically viable cells of the non-CR cases showed double strand breaks of DNA and decreased the proliferating index. Results of analyses of imaging diagnosis showed that reduction rate of  $^{18}\text{F}$ -fluorodeoxy glucose uptake and disappearance of high signal intensity on diffusion weighted image reflected the good treatment effect. The present study showed efficacy of NACRT and the potential that a functioning image leads to the tailor-made treatment.

交付決定額

(金額単位：円)

	直接経費	間接経費	合計
2010年度	1,700,000	510,000	2,210,000
2011年度	600,000	180,000	780,000
2012年度	800,000	240,000	1,040,000
総計	3,100,000	930,000	4,030,000

研究分野：医歯薬学

科研費の分科・細目：内科系臨床医学・放射線科学

キーワード：非小細胞肺癌、術前導入療法、化学放射線療法、機能画像診断

## 1. 研究開始当初の背景

肺癌全体の約 80~85%を占める非小細胞肺癌に対する根治治療の第 1 選択は外科療法であるが、実際に切除可能な症例は 30~40%程度に過ぎない。現在コンセンサスの得られている治療方針では初診時の病期診断により判定された周囲臓器浸潤のために手術不能と判断された非小細胞肺癌に対しては化学放射線療法が標準的治療として行われる。化学放射線療法の治療成績には放射線単独治療と比較して改善が認められるものの III 期非小細胞肺癌における 5 年生存率は 15~20%、生存期間中央値は 16~22 か月にとどまっている。この切除不能非小細胞肺癌の治療成績を向上させるためには、手術・放射線治療・化学療法を適切に組み合わせた集学的治療法の確立が必要である。手術前に導入療法として化学放射線療法を用いる集学的治療法は臨床試験において生存率の向上が示されなかったことにより標準的治療となっていない。しかし、良好な効果を示す症例が多く存在することも事実である。

## 2. 研究の目的

導入化学放射線療法が終了し手術に移行する時点で症例ごとにその効果を正確に評価することにより、以後の治療として手術が良いか根治的放射線治療に変更するのが良いかの判断が可能となれば、現在の一律な指針に基づいた治療戦略より優れた治療成績につながると考えられる。本研究では術前導入化学放射線療法の治療効果を機能画像診断と分子生物学的手法を用いて評価し、治療戦略決定に資するバイオマーカーを検出することで、テーラーメイドの癌治療を目指す。

## 3. 研究の方法

(1) 「術前導入化学放射線療法の治療効果」について

本研究に関し、徳島大学病院臨床研究倫理審査委員会の承認を得、臨床病期 III 期の非小細胞肺癌 11 例を研究対象とした。術前導入化学放射線療法で、放射線治療は 6 million volt X 線を使用し 3-dimensional-conformal radiation therapy で 40 Gy/20 fractions/4 wk の処方線量を照射し、同時併用化学療法は全例で CBDCA (80mg/m<sup>2</sup>)+VNR (20mg/m<sup>2</sup>) を 2 コース併用した。

摘出標本の病理組織学的所見の検討には凍結又はホルマリン固定された組織切片を用い Hematoxylin-Eosin (HE) 染色および免疫染色を行った。免疫染色では、一次抗体としてマウスポリクローナル Ki-67 抗体を用いて、腫瘍組織の増殖細胞陽性率 (Ki-67 陽性率) を、また一次抗体としてノクローナルヒト  $\gamma$ H2AX 抗体を用いて DNA2 重鎖切断損傷細胞陽性率 ( $\gamma$ H2AX 陽性率) を概算した。

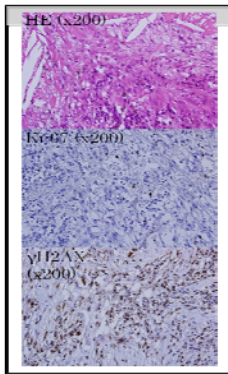
(2) 「術前導入化学放射線療法の治療効果に関する画像診断能」について

術前導入化学放射線療法の前後で造影 CT、<sup>18</sup>F-fluorodeoxy glucose positron emission tomography (<sup>18</sup>FDG/PET)、MRI の拡散強調像を撮像した。造影 CT データからは腫瘍縮小率を算出した。また、MRI の拡散強調画像から ADC 値を算出し、NACRT 前後の ADC 値を比較した。ADC 値は下の式より算出した。ADC =  $\ln(S1/S2)/(b2-b1)$ 、b2 : 大きな MPG (motion probing gradient)、b1 : 小さな MPG、S2 : MPG が b2 の信号値、S1 : MPG が b1 の信号値。更に PET/CT では sutandardized uptake value (SUV) を指標とし、術前導入化学放射線療法前後の SUV を比較した。SUV は以下の式により算出した。SUV = (病巣部の PET 値) × [校正定数 (Bq/ml)] ÷ {[投与 FDG 放射能 (Bq)] ÷ [体重 (g)]}

#### 4. 研究成果

##### (1) 「術前導入化学放射線療法の治療効果」について

摘出標本の病理学的判定では、complete remission が 11 例中 5 例に認められた。形態学的に腫瘍細胞の遺残が認められた 5 例の標本に対して免疫染色を施行した結果、Ki-67 陽性率は全例 15%以下、 $\gamma$ H2AX 陽性率は全例 50~80%であった。



総線量 40Gy という比較的低線量の化学放射線療法でも、半数以上に完全寛会得到しており、手術が不要であったことが明らかになった。45% (5/11 例) の症例では形態学的に腫瘍遺残が認められたが、その 50~80%の細胞には DNA の 2 重鎖切断が生じており、やがて分裂死に至る可能性のある細胞であることが確かめられた。研究期間中の臨床的経過観察でも局所再発が 1 例も認められなかったことから術前導入化学放射線療法は局所制御に関して有効な治療法であると考えられる。

##### (2) 「術前導入化学放射線療法の治療効果に関する画像診断能」について

造影 CT から算出した腫瘍縮小率と病理学的治療効果の関連では、腫瘍縮小率の高い症例で病理学的治療効果も高い傾向が認められたものの有意な相関は認められなかった。一方拡散強調像での高信号の完全消失と SUV 値の高度な減少が良好な治療効果を反映していることが明らかになった。しかし、拡散強

調像では完全壊死に陥った腫瘍部分も高信号になることがあり、偽陽性例が存在することがわかった。また PET/CT でも壊死に陥った周囲に、マクロファージを主体とした炎症細胞浸潤が生じ、偽陽性となる症例が認められた。

以上のことから、MRI 拡散強調像、 $^{18}$ F-FDG/PET は共に、単一のモダリティとしては偽陽性を示す危険性を含んでいるものの、CT を含めた複数のモダリティによる統合的画像診断方法を確立することにより、術前導入化学放射線療法の治療効果を正確に判断できると考えられる。これは、不要な手術を避け根治的放射線療法へ治療方針を変更するテーラーメイド治療を可能とし、有害事象の軽減から局所進行非小細胞肺癌の治療成績向上につながるものである。

#### 5. 主な発表論文等

(研究代表者、研究分担者及び連携研究者には下線)

[雑誌論文] (計 1 件)

- ① 田中義浩、生島仁史、近藤和也、堅崎孝一郎、坂東良美、音見暢一、前澤博、非小細胞肺癌に対する術前導入化学放射線療法における画像診断の有用性、臨床放射線、査読有り、58 巻、2013 年、222~228 頁、<http://www.kanehara-shuppan.co.jp/journal/>

[学会発表] (計 4 件)

- ① 生島仁史、音見暢一、古谷俊介、川中 崇、久保亜貴子、工藤隆治、III 期局所進行非小細胞肺癌の術前導入化学放射線療法、2012. 12. 7、第 119 回日本医学放射線学会中国四国地方会、岡山プラザホテル (岡山市)
- ② 生島仁史、音見暢一、近藤和也、前澤博、Treatment Effect of Neoadjuvant Chemoradiation Therapy for Non-Small

Cell Lung Cancer Evaluated by Multi-Modality Imaging and Histopathological Analyses, 54<sup>th</sup> Annual meeting of American society of therapeutic radiation and oncology、2012. 10. 28、ボストン会議場 (米国ボストン)

- ③ 田中義浩、生島仁史、前澤 博、近藤和也、Usefulness of diagnostic imaging in neoadjuvant chemoradiation therapy for non-small cell lung cancer、31th annual meeting of European society of therapeutic radiation oncology、2012. 5. 9、バルセロナ国際会議場 (スペインバルセロナ)
- ④ 田中義浩、前澤 博、近藤和也、生島仁史、非小細胞肺癌に対する術前導入化学放射線療法の有効性、第 24 回日本放射線腫瘍学会学術大会、2011. 11. 17、神戸ポートピアホテル (神戸市)

## 6. 研究組織

### (1) 研究代表者

生島 仁史 (IKUSHIMA HITOSHI)  
徳島大学・大学院ヘルスバイオサイエンス研究部・教授  
研究者番号：90202861

### (2) 研究分担者

前澤 博 (MAEZAWA HIROSHI)  
徳島大学・大学院ヘルスバイオサイエンス研究部・教授  
研究者番号：00138653

### (3) 連携研究者

近藤 和也 (KONDOU KAZUYA)  
徳島大学・大学院ヘルスバイオサイエンス研究部・教授  
研究者番号：10263815