

## 科学研究費助成事業（科学研究費補助金）研究成果報告書

平成 25 年 6 月 10 日現在

機関番号：94301

研究種目：若手研究(B)

研究期間：2010 年度～2012 年度

課題番号：22700195

研究課題名（和文）超高速度 MRI 動画撮像による声帯振動の観測と分析

研究課題名（英文）Observing and Analysis of the dynamic aspects of the vocal fold vibration using high speed cine-MRI.

## 研究代表者

西本 博則（NISHIMOTO HIRONORI）

株式会社国際電気通信基礎技術研究所・脳情報通信総合研究所・研究員

研究者番号：50463716

研究成果の概要（和文）：本研究では、音声生成において音響的に重要な役割を有する声帯振動を超高速度 MRI 動画撮像技術で捉えることを目的としている。そのために以下のことを行った。1. 声帯を含めた喉頭領域を良好な画質で捉えるための高感度 MRI 受信コイルを開発した。2. 超高速度 MRI 動画撮像技術の改善・評価を行い、高速振動する模型が MRI 動画で明瞭に捉えられていることが確認された。3. 歯茎ふるえ音と呼ばれる舌が高速振動をする発話の様子を本技術で MRI 動画化し、観測に成功した。4. 通常発話時の MRI 動画撮像に適用したところ、従来法より明瞭な画質で発話器官の動態が観測できた。5. 声帯振動の MRI 動画は声帯の開閉は観測されたが、画質が一部不鮮明であり、分析は困難であった。それらの原因は本研究で調査され、画質向上のための要因が示された。

研究成果の概要（英文）：Vocal folds vibration has important role for speech production. To observe and analyze the dynamic aspects of the vocal fold vibration, we applied high speed cine-MRI method. In this study, we examined following: (i) We developed MRI larynx coil to obtain the MR images of vocal folds. (ii) High speed cine-MRI method was improved. (iii) Dynamic aspects of the tongue vibration producing tongue trill sound was captured as cine-MRI by using the method. (iv) This method was applied to the speaker who producing speech sounds. The images were clearer than that derived by using conventional cine-MRI technique. (v) The closing and opening the vocal folds were captured by the method. This study indicate the points to improve the image quality of the cine-MRI.

## 交付決定額

（金額単位：円）

	直接経費	間接経費	合計
2010 年度	2,400,000	720,000	3,120,000
2011 年度	600,000	180,000	780,000
2012 年度	200,000	60,000	260,000
総計	3,200,000	960,000	4,160,000

研究分野：総合領域

科研費の分科・細目：情報学・知覚情報処理・知能ロボティクス

キーワード：MRI・高速撮像・声帯・舌・音声生成

## 1. 研究開始当初の背景

音声は人間にとって重要なコミュニケーション手段の一つである。音声は言語情報を伝えるだけでなく、感情や個性、歌唱といっ

た音高のダイナミックな変化を伴うことでより豊富な情報も伝達している。このような音声を特徴付ける重要な働きの一つとして声帯振動による音源生成が挙げられる。声帯

振動は主に音声知覚における音の高低に強く関連するだけでなく、発話法によりさまざまな異なった印象を聴取者に与える。声帯振動と音声の音響的特徴の関係の解明により、音響生理学の基礎的研究からの興味だけでなく、感情音声や音声に含まれる文字情報以外の言語側面であるパラ言語を対象とした音響心理学、音声認識・合成をはじめとする音声情報処理学や、発話障害に由来する病的音声等を対象とする医学への大きな貢献が期待できる。

## 2. 研究の目的

本研究は発声時の声帯振動を任意の断面で観測できる技術を確立し、発話様式ごとの声帯振動の特徴を明らかにするための手法の開発を目的とする。本研究では、従来用いられてきた方法とは異なり、非侵襲・無被曝で、調音も可能であるという特長を持つ高時間分解能 MRI 動画撮像法を適用すべく高感度 MRI 受信コイルの開発を行う。また、従来の発話観測用の MRI 動画撮像法はガイド音に合わせて被験者が発話をする必要があったが、声帯は外部からのガイドに合わせて振動の位相を制御することは不可能である。そのため、本研究で提案する高速度 MRI 動画撮像法を用いることで動画化を目指す、その MRI 撮像に利用する撮像シーケンスの開発・改善も行う。

## 3. 研究の方法

### (1) 高感度 MRI 受信コイルの開発

一般的な従来の MRI 装置純正の受信コイルでは喉頭観測のための十分な分解能・低雑音の画像を得ることは難しい。そのため、高解像度・低 S/N 比での MRI 画像を取得するために喉頭専用の小型高感度 MRI 受信コイルを開発し、従来の手法では困難であった喉頭、特に声帯の高品質画像を得ることを狙う。

### (2) MRI 撮像シーケンスの改善

従来の MRI 動画撮像法では口腔や喉頭などの比較的大きな撮像範囲を想定していたが、本研究では声帯のような比較的小さな器官を撮像対象としているため、撮像範囲が狭く、かつ高解像度を求められる撮像条件となる。このままでは、画質(S/N比)が悪化するため、上記コイルによる改善と共に、MRI 撮像のための撮像シーケンスの改善も必要となる。

### (3) 超高速 MRI 撮像法による発話器官の撮像

上記項目で確立された手法による発話器官の撮像を行う。撮像には長時間を要し、かつ比較的小さい撮像範囲になるため、被験者が撮像の間で静止することが重要になる。また、(1)の高感度 MRI 受信コイルを被験者に近づける必要があるが、それによる被験者への不快感を軽減するための機材の開発も行う。

## 4. 研究成果

### (1) 高感度 MRI 受信コイルの性能評価

高感度 MRI 受信コイルの開発・製作を行い、その性能評価を行った。製作したコイルを図 1 に、その装着風景を図 2 に示す。本コイルは他の発話器官と比べて比較的小さい喉頭を撮像対象領域とするために、出来る限りコイルを撮像対象領域に近づけて、高感度で撮像する必要がある。そのため、本コイルのケース形状は頸部の形状に沿うように作成し、そのコイルケース内側の頸部側に受信コイルを設置した。受信コイルのチャンネル数であるが、フェーズドアレイ型にすることで、画像の S/N 比の向上を狙った。

本コイルの性能を確認するために、MRI 画像の SNR の計測を行った。比較のために、MRI 装置付属の頸部撮像用 4ch ネットコイル、および円形のループコイル(1ch,  $\phi=70\text{mm}$ ) による計測も同時に行なった。オイルで満たされたボトルファントムの撮像をこれらコイルで行い、得られた MR 画像から SNR を計算した。結果を図 3 に示す。喉頭領域の SNR については、SNR の良い順に「高感度 MRI 受信コイル > ループコイル > ネットコイル」の順であり、本研究で開発した MRI 受信コイルが高性能であることが定量的に示された。




図 1: 高感度 MRI 受信コイル

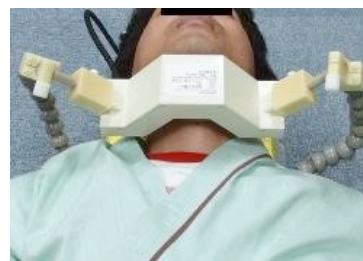

図 2: 高感度 MRI 受信コイル装着風景




図 3 : 各コイルの SNR。上列より高感度 MRI 受信コイル(喉頭コイル)、ループコイル、ネックコイル、左行より横断面(コイル位置は各図上側)、矢状面(コイル位置は各図左側)である。右列は SNR の数値と色の対応を示す。

### (2) 高感度 MRI 受信コイルによる声帯付近の撮像

被験者の喉頭を対象とした MRI 撮像を行った。被験者は日本人話者の男性 1 名であった。実験前に、被験者は実験内容についての説明を受け、実験参加に書面にて同意してから、MRI 撮像を行った。撮像には前節と同じ 3 種類のコイルを用いた。被験者にはレスト状態、および発声同期法による/a/ ( $F_0 = 120\text{Hz}$ ) で発話、の 2 種類のタスクを行わせた。結果を図 4 に示す。本研究で開発した高感度 MRI 受信コイルは画像上のノイズが他の画像と比べて少ないことが視認できる。また、喉頭輪状軟骨の輪郭が、より鮮明に捉えられていることが画像から示された。

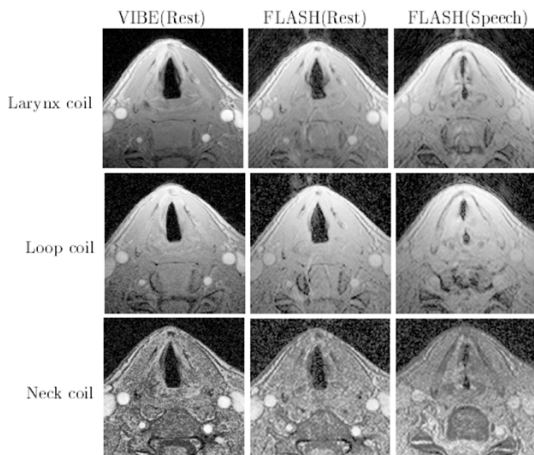


図 4 : 各コイルによる声帯付近の MRI 画像。上列より高感度 MRI 受信コイル(喉頭コイル)、ループコイル、ネックコイルによる MRI 画像である。左列より Rest(MRI シーケンス: VIBE)、Rest (MRI シーケンス: FLASH)、 $F_0=120$

発話時(MRI シーケンス: FLASH)の画像である。

### (3) 高速度 MRI 動画撮像法の改善

高速度 MRI 動画撮像を行うために、上記コイルによる改善と共に、MRI 撮像のためのシーケンスの改善も行った。図 5 に撮像法の基本的な流れを示す。本研究では、撮像時間を短縮する、もしくは同一撮像時間でも MRI 動画を作成するためのデータ数を増やすために TR(Repetition Time, 図 4 の”傾斜磁場(データ収録タイミング)”における縦線の間隔に相当)の短縮のための改善を行った。また、TE(Echo Time, 図 4 の RO line を 1 列取得するための時間に相当)も短縮するための改善を行った。これを、空気により励振される振動模型(図 6)を対象として高速度 MRI 動画撮像を行ったところ、従来はフレームレートが 6384FPS であったが、本研究による改善の結果 6718FPS まで向上された。

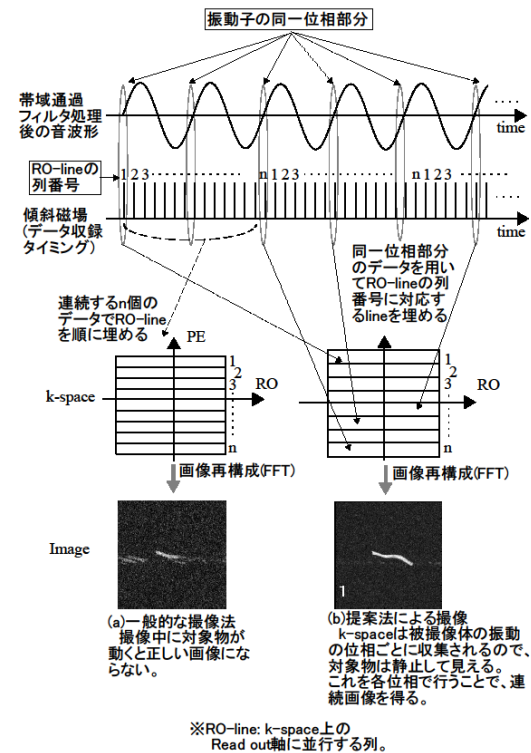


図 5 : 高速度 MRI 撮像の流れ




図 6 : 振動模型



(4) 高速度 MRI 動画撮像法の発話観測への応用

従来の同期型 MRI 動画撮像法では、被験者がガイド音に合わせて繰り返し発話し、ガイド音をトリガとして MRI 装置を駆動させていた。そのため、被験者がガイド音との同期を誤ると画像にモーションアーチファクトと呼ばれる歪が現れ、画像の観測ができなくなる。そこで、本研究で開発された高速度 MRI 撮像法を応用することで、モーションアーチファクトの軽減を目指した。今回は、図 7 に示す方法で、従来法による撮像を 3 回繰り返し、従来法で作成された画像と、同じ MRI 撮像データに対して今回の提案手法を適用して得られた画像の比較を行った。図 8 にモーションアーチファクトが出やすい口腔に注目した SD(標準偏差)による評価を行ったところ、提案手法が最も SD 値が全時間で小さく、画質が向上していることが示された。

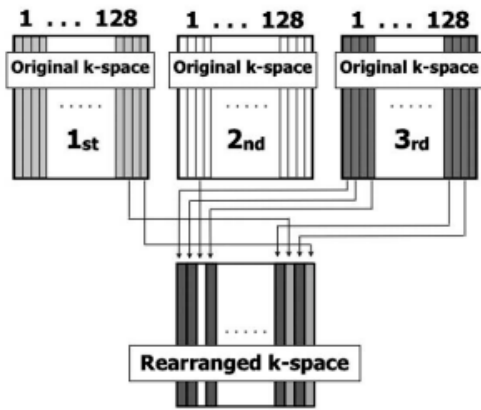


図 7: MRI 撮像・画像再構成法。上段: 従来の MRI 動画撮像法により得られたデータ、下段: 提案手法による MRI 動画に使用するデータ

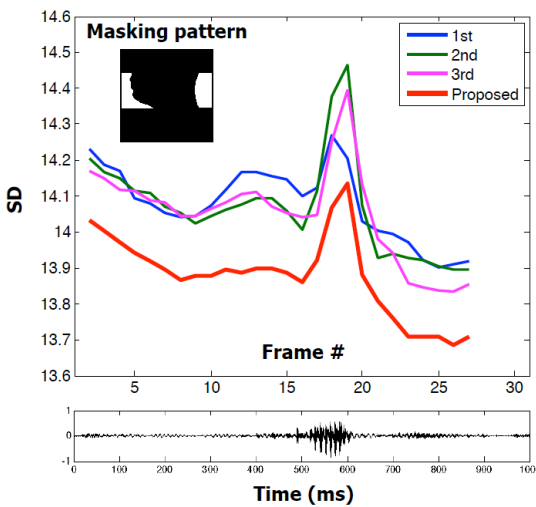


図 8: 上段: MRI 画像の SD 値の比較、下段: 雑音除去後の発話時の音声

(5) 複数断面における歯茎ふるえ音の撮像

本手法を歯茎ふるえ音と呼ばれる発話様式における高速度 MRI 動画撮像を 4 断面で行った。MRI 画像のスライス厚 5mm でスライス間隔は 5mm とした。その結果の一部を図 9 に示す。これまでは正中矢状面を中心とした観察であったが、本研究により、各断面での舌の動態の観測がなされた。

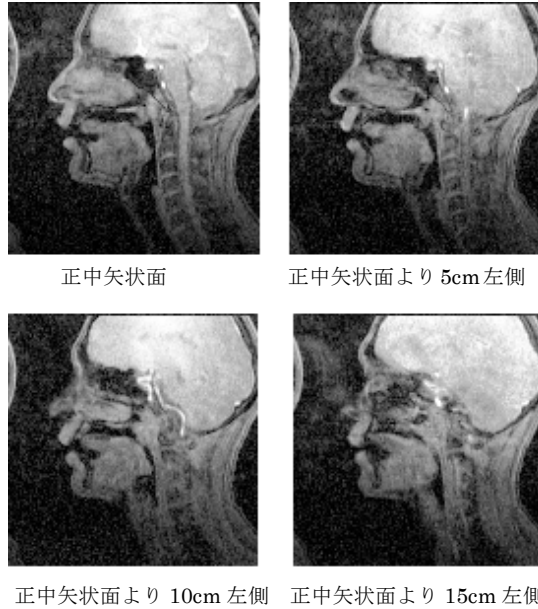


図 9: 歯茎ふるえ音発声時の高速度 MRI 動画撮像で得られた各 4 断面における同一時相の MRI 画像。左上が正中矢状面における画像である。右上が正中矢状面より 5mm、左下が 10mm、右下が 15mm それぞれ正中矢状面から左に移動した断面位置における画像である。

(6) 声帯を対象とした MRI 動画撮像

声帯を対象として、高速度 MRI 動画撮像法による MRI 動画を作成した。使用した MRI コイルは本研究で作成した高感度 MRI 受信コイルである。声帯の開閉は視認できた。しかし S/N 比が不十分であり、細かな構造を観測するのはこのままでは困難であった。

S/N 比低下の原因を探るため、MRI 室外での被験者の発話時の喉頭の位置をビデオカメラで横から撮影し、喉頭の位置を観測した。その結果、呼吸によって喉頭位置が被験者の前後方向に移動していることが観測された。これが S/N 比を低下させる要因出ることが考えられる。なお、図 4 の静止画撮像時は息止めをしており、喉頭位置は変わらないこと、また同じく図 3 の発話時は 1 回の発話時間が短く、これを繰り返していたため、喉頭の位置が大きく動かなかったと考えられる。

さらに、本手法では 1 分間の MRI 撮像中の自由発話を、1 分間の休憩を挟んで繰り返すため、被験者の疲労が蓄積しやすいとかがえられる。MRI 画像を実験最初と最後に比較

すると、被験者の位置が撮像中に変わっていることも分かった。これもアーチファクトの原因となっていると思われる。

以上のことから、画質を低下させる原因が考察された。それに対する対策を立てることで、より鮮明な声帯の動画撮像が可能となる。

#### (7)まとめ

本研究では、声帯振動の高速度 MRI 動画撮像法による観測を目指して、機材の開発や手法の改善を行なった。

高性能な喉頭撮像用の高感度 MRI 受信コイルの開発に成功した。また、従来の高速度 MRI 動画撮像法の改善を行い、MRI 動画のフレームレートの向上・撮像時間の短縮がなされた。声帯振動の MRI 動画撮像は声帯の開閉の観測は可能になった。さらなる画質改善のために必要な要因も本研究で調査された。

また、本研究で得られた技術を歯茎ふるえ音の観測に適用し、新たな知見が得られた。さらに発話観測へも応用され、従来法よりもモーションアーチファクトの少ない画像を得ることが出来た。

今後は声帯振動の詳細な構造を観測するための技術開発を行い、声帯振動の動態の解明を行う。

#### 5. 主な発表論文等

(研究代表者、研究分担者及び連携研究者には下線)

[雑誌論文] (計 1 件)

1. Shimada Y, Nishimoto H, Kochiyama T, Fujimoto I, Mano H, Masaki S, Murase K, A Technique to Reduce Motion Artifact for Externally Triggered Cine-MRI (EC-MRI) Based on Detecting the Onset of the Articulated Word with Spectral Analysis, Magnetic resonance in medical sciences, 査読有, 11, 273-282, 2012.

[https://www.jstage.jst.go.jp/article/mrms/11/4/11\\_273/\\_article](https://www.jstage.jst.go.jp/article/mrms/11/4/11_273/_article)

[学会発表] (計 3 件)

1. 島田育廣, 河内山隆紀, 西本博則, 藤本一郎, 正木信夫, 村瀬研也, 外部トリガ同期 MRI における発話音声分析に基づくモーションアーチファクト補正技術の開発, 日本放射線技術学会第 68 回総会学術大会, 2012 年 4 月 15 日, パシフィコ横浜.

2. 西本博則, 藤本一郎, 島田育廣, 正木信夫, 喉頭観測用 MRI3ch 受信コイルの開発, 日本音響学会 2011 年秋季研究発表会, 2011 年 9 月 21 日, 島根大学.

3. H. Nishimoto, Y. Shimada, I. Fujimoto, S. Masaki and K. Murase, Observation of the Tongue Movement Producing Alveolar Trill by High Frame Rate MRI-Movie, International Seminar on Speech Production 2011 (ISSP 2011), 査読有, 2011 年 6 月 21 日, カナダ・モントリオール.

#### 6. 研究組織

(1) 研究代表者

西本 博則 (NISHIMOTO HIRONORI)

株式会社国際電気通信基礎技術研究所・脳情報通信総合研究所・研究員

研究者番号: 50463716

(2) 研究分担者

なし

(3) 連携研究者

なし