

平成 26 年 5 月 16 日現在

機関番号：13901

研究種目：基盤研究(B)

研究期間：2011～2013

課題番号：23390401

研究課題名(和文) 眼内血管新生制御への多角的アプローチ

研究課題名(英文) The multimodal approach to controlling intraocular neovascularization

研究代表者

寺崎 浩子 (TERASAKI, HIROKO)

名古屋大学・医学(系)研究科(研究院)・教授

研究者番号：40207478

交付決定額(研究期間全体)：(直接経費) 14,300,000円、(間接経費) 4,290,000円

研究成果の概要(和文)：マウスの実験では、ヘパリンが実験的脈絡膜新生血管を抑制することを確認し、Girdinが網膜血管形成期に重要な役割を担っている事を確認した。また網膜電図を用いた網膜疾患患者の網膜機能評価では、抗血管内皮増殖因子薬の3回連続投与後に初めて網膜機能を改善する事、網膜前膜の手術後の視機能回復が網膜厚の改善に由来する事を明らかにした。ファイバー光干渉断層計の開発では、摘出豚眼、生体家兎眼の眼内各部位の組織像の撮影に成功した。人眼においても有用性、安全性を確認した。術中灌流温度変化の実験では、手術手技の進行と硝子体温度変化の相関性を確認し、増殖糖尿病網膜症術中の光凝固数と温度変化の相関性を明らかにした。

研究成果の概要(英文)：In vivo animal experiments, it revealed that heparin potentially reduced experimental choroidal neovascularization. And that Girdin has an important role in the development retinal vessels. In functional assay with using electroretinography, it revealed that retinal functional recoveries were obtained after injections of anti-vascular endothelial growth factor drugs. And that retinal functional recovery after the surgeries for epiretinal membrane was obtained correlated with the reduced retinal thickness.

In the development of fiber-type optical coherence tomography (OCT), the OCT images of intraocular tissue at different site could be obtained in cadaver pig eye and in vivo rabbit eye. Its utility and safety was identified in human eyes.

In the measurement of intraoperative vitreous temperature, it was demonstrated that the vitreous temperature changed significantly during the operation and that there was a correlation between the number of photo coagulation and vitreous temperature.

研究分野：医歯薬学

科研費の分科・細目：外科系臨床医学・眼科学

キーワード：未熟児網膜症 網膜新生血管 脈絡膜新生血管 ノックインマウス ファイバーOCT 光干渉断層計

1. 研究開始当初の背景

成人の視覚障害の主な原因である緑内障・糖尿病網膜症・加齢黄斑変性など、様々な網膜疾患を克服する事が、医療経済的側面だけでなく経済社会に於いても重要である。また、周産期医療の進歩により年々増加している重症未熟児網膜症も、克服すべき重要な課題として未だ残っている。これらの疾患の病態解明には、血管新生を眼球内でコントロールする必要がある。眼球内血管新生には血管内皮増殖因子が強く関与しているが、この血管内皮増殖因子に対する特異的中和抗体を用いてもなお悪化する多くの疾患があり、さらに研究を進め、新規の治療ターゲットや、血管内皮増殖因子をより効果的に制御する分子生物学的研究が待たれる。また、手術に於いても、これら新生血管を有する疾患が重篤化した際の外科的治療法をさらに発展させ、今世紀に至ってもなお残る数千の失明患者の視力を維持する必要がある。

2. 研究の目的

本研究の目的は、我々が長年構築した網膜機能解析の電気生理学的主応および形態解析を融合させ、効率良く低侵襲の眼科治療を目指すことにある。また、新生血管と網膜疾患を結ぶ分子生物学的研究をさらに発展させ、病態解明をさらに進めるとともに、新たな治療法開発に結びつける事である。また、外科的治療成績をさらに向上させる目的で、斬新な手術器具を開発し、実際の臨床応用に繋げる事である。

3. 研究の方法

(1) アクチン結合タンパクの一つであるGirdinのリン酸化は血管内皮増殖因子の下流で網膜の血管新生に重要な役割をしている事が確認されたことから、この実験をさらに発展させる。ヒト網膜血管内皮細胞を用い、in vitro で血管内皮増殖因子と血管形成についての分析を行う。また、血管内皮増殖因子とGirdinの各遺伝子に対する遺伝子改変動物を用い、これらを交配させることで、網膜血管の形成に対する影響を分析する。

(2) 循環器領域で既に臨床使用されているファイバー光干渉断層撮影技術を利用して、この技術が眼科手術に応用できるかを検討する。また、網膜硝子体中の眼球内を循環する還流液の温度を測定し、この温度が網膜機能にどのような影響を与えるかについて検討する。

4. 研究成果

[平成 23 年度]
加齢黄斑変性における視力悪化の原因である新生血管をマウスに作成し、heparin が与える影響について検討した。既にこれまでの検討で、ヘパリン硫酸が網膜血管に与える影響については検討され、我々は報告しているが、中高年の失明原因である加齢黄斑変性に

についての検討が今回行われた。その結果、heparin は血管内皮増殖因子(VEGF)がその受容体である VEGF-R2 に結合する事を抑制し、さらにケモカインの一つである CCL2 がその受容体である CCR2 に結合する事を抑制した。

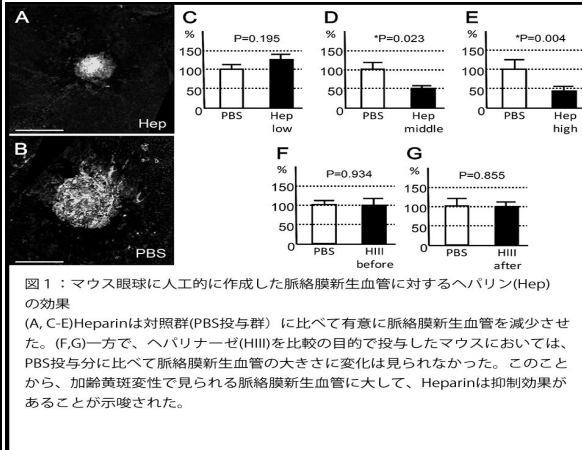


図1：マウス眼球に人工的に作成した脈絡膜新生血管に対するヘパリン(Hep)の効果
(A, C-E)Heparinは対照群(PBS投与群) に比べて有意に脈絡膜新生血管を減少させた。(F,G)一方で、ヘパリナーゼ(HIII)を比較の目的で投与したマウスにおいては、PBS投与分と比べて脈絡膜新生血管の大きさに変化は見られなかった。このことから、加齢黄斑変性で見られる脈絡膜新生血管に大して、Heparinは抑制効果があることが示唆された。

マウスに人工的に作成した新生血管は、マウス眼球内に heparin を投与する事で有意に抑制された(図1)。我々はこの結果を Invest Ophthalmol Vis Sci (2011, Terasaki H et al.) に報告した。

[平成 24 年度]

加齢黄斑変性に対する抗血管内皮増殖因子薬の効果は、視力改善や網膜下液の減少などをパラメーターに考えれば目覚ましい効果と言える。一方で、血管内皮増殖因子を抑制することが網膜機能にとってどのように影響を与えるかという生理的な評価をするパラメーターは非常に少ない。我々は、名古屋大学が得意とする網膜電気生理学的検査方法を使用して、加齢黄斑変性患者で抗血管内皮増殖因子薬を投与した患者の局所 ERG を測定した。その結果、視力の改善や中心窩厚の変化よりも後に、機能的改善が見られる事が解った。さらに、抗血管内皮増殖因子薬の投与回数で見ると、3回の連続投与によって生理学的な改善が見られる事が解り、これによって3回の連続投与の正当性が生理学的評価を以て判断する事ができた(図2)。これらの報告は Invest Ophthalmol Vis Sci (2012, Terasaki H et al.) に掲載された。

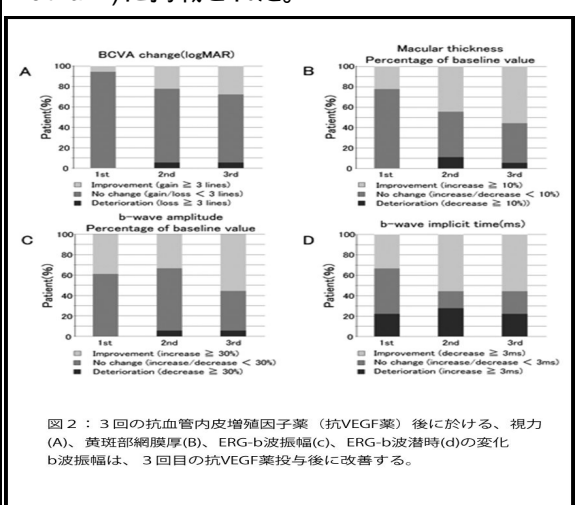


図2：3回の抗血管内皮増殖因子薬(抗VEGF薬)後に於ける、視力(A)、黄斑部網膜厚(B)、ERG-b波振幅(c)、ERG-b波潜時(d)の変化
b波振幅は、3回目の抗VEGF薬投与後に改善する。

[平成 25 年度]

Girdinのリン酸化をブロックした遺伝子改変マウスでは、生後発達段階のマウスや未熟児網膜症モデルマウスの網膜血管が正常マウスに比べて抑制されている事を確認した。また、血管内皮増殖因子の遺伝子改変マウスとの交配モデルマウスでも、網膜内の血管形成に大きく変化が見られ、Girdinが網膜血管形成に重要な役割を有している事が改めて確認された(図3)。我々はこれらを Am J Pathol(2013, Terasaki H et al.)に報告した。

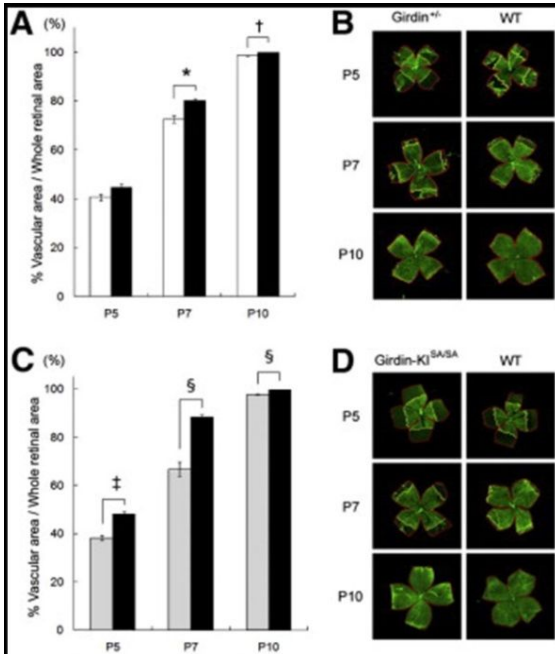


図3：新生児マウスの網膜血管伸展
(A,B) Girdin(+/-)は野生型マウスに比べて統計学的に有意に網膜血管の範囲が狭く網膜血管の伸展に遅延がある。(C,D)同様に、AktによるGirdinのリン酸化サイトである1416番目のセリンをアラニンに変換したGirdinS1416Aノックインマウスにおいても、野生型マウスに比べて有意に網膜血管領域が少なく、網膜血管形成期に血管伸展の遅延が生じる事が明らかになった

また、黄斑上膜に対する手術の意義を網膜の機能を用いて評価する目的で、黄斑上膜患者の術前・術後に網膜電図(ERG)を測定し、その各成分と網膜厚との相関を調べた。その結果、ERGのb波振幅および潜時・OP波振幅に網膜厚との有意な相関が確認され、黄斑上膜術後の視機能が網膜厚の改善と関係がある事が明らかになった(図4)。我々はこの研究結果を Invest Ophthalmol Vis Sci(2013, Terasaki H et al.)に報告した。

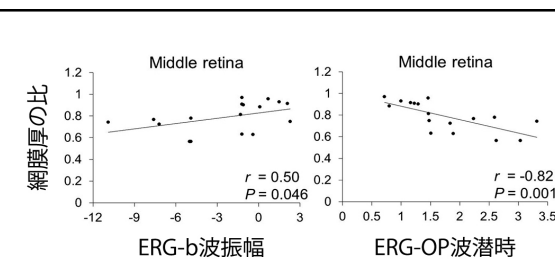


図4：黄斑上膜術後の網膜厚と網膜電図の各成分の相関

b波潜時・OP波振幅ともに、術後の網膜厚と有意な相関が見られた

ファイバー光干渉断層(OCT)撮影器具については、これまでの研究期間中に開発したファイバーOCT(図5)を用いて、摘出豚眼、家兔の生体眼において実験を行い、眼内各組織の形態の観察、ならびに、その安全性を確認した。




図5：ファイバーOCTの本体とファイバー

正常網膜、網膜血管、視神経、意図的網膜裂孔、意図的網膜剥離、毛様体などの組織、病態を観察し(図6、7)十分に臨床応用が可能であることを確認し、また、生体眼における安全性も十分なものであることを確認した。

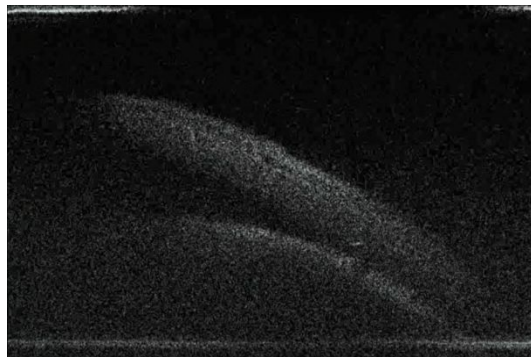


図6：意図的網膜剥離

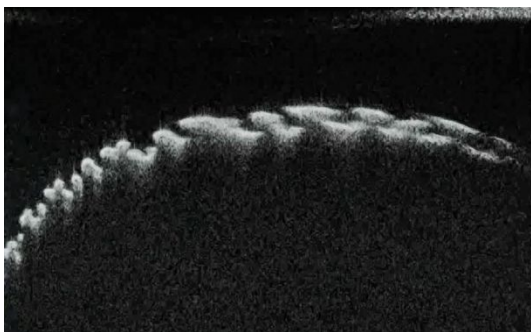


図7：毛様体

次に、名古屋大学医学部附属病院倫理委員会の承認を得て、3例の臨床例に対して硝子体術中にOCT画像を撮影、記録した。臨床例においても、眼内各組織の詳細な構造の観察をすることができ、黄斑上膜剥離などの術中の操作中の微細な組織構造の変化をとらえることに成功した。そしてファイバーOCT使用に伴う有害事象がないことも確認することができた。国内の特許の出願を行い、現在、国際

特許出願の準備中である。以上のような成果について、論文投稿中である。

手術中の灌流液温度変化に関する評価は、87眼の硝子体術中にファイバー状の温度計を用いて硝子体中温度を測定し、各手技における温度の変化を調べた。黄斑円孔、黄斑上膜、糖尿病網膜症において、白内障手術や硝子体切除に伴って硝子体中温度が低下し、内境界膜剥離や増殖膜剥離、眼内レーザー光凝固の操作中には逆に温度が上昇した(図8)。

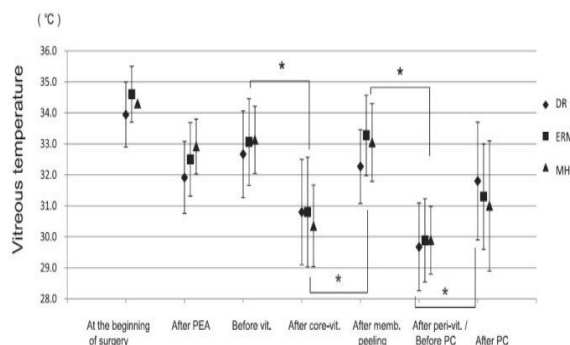


図8：術中の各手技時の硝子体温度の推移

特に、増殖糖尿病網膜症の術中の光凝固数と光凝固時間・温度変化の関係に注目すると有意な相関が見られ、一方、黄斑上膜、増殖膜などの膜剥離と温度変化の関係をみると相関関係はないことが分かった。以上のように手術手技の進行と温度変化に関する事が明らかになり、手術侵襲の軽減が与える利益について客観的な指標を持って評価できる手がかかりとなり、論文として受理された Invest Ophthalmol Vis Sci (2014, Terasaki H et al.).

5. 主な発表論文等

(研究代表者、研究分担者及び連携研究者には下線)

[雑誌論文](計39件)(全て査読有)

(1)Yasuda S, Terasaki H. (他5名7番目)

Electroretinograms and level of aqueous vascular endothelial growth factor in eyes with hemicentral retinal vein occlusion or branch retinal vein occlusion. Jpn J Ophthalmol. 2014 in press

(2)Ueno S, Ito Y, Terasaki H. (他2名5番目)

Choroidal atrophy in a patient with paraneoplastic retinopathy and anti-TRPM1 antibody. Clin Ophthalmol. 8:369-373, 2014

(3)Iguchi Y, Terasaki H. (他5名7番目)

Changes in vitreous temperature during intravitreal surgery. Invest Ophthalmol Vis Sci. 55(4):2344-2349, 2014

(4) Ueno S, Terasaki H. (他9名10番目)

Degeneration of retinal on bipolar cells induced by serum including autoantibody against TRPM1 in mouse model of paraneoplastic retinopathy. PLoS One. 8(11):e81507, 2013

(5)Hibi N, Ito Y, Terasaki H. (他3名6番目)

Relationship between retinal layer thickness and focal macular electroretinogram components after epiretinal membrane surgery. Invest Ophthalmol Vis Sci. 54(12): 7207-7214, 2013

(6)Nishiguchi KM, Terasaki H. (他4名6番目)

Age-dependent alteration of intraocular soluble heparan sulfate levels and implication for proliferative diabetic retinopathy. Mol Vis. 19: 1125-1131, 2013

(7)Nishiguchi K, Ito Y, Terasaki H. Bilateral

central retinal artery occlusion and vein occlusion complicated by severe choroidopathy in systemic lupus erythematosus. Lupus. 22(7): 733-735, 2013.

(8)Hayashi M, Ito Y, Terasaki H. (他2名5番目)

Scleral thickness in Highly myopic eyes measured by enhanced depth imaging optical coherence tomography. Eye (Lond). 27(3): 410-417, 2013

(9)Ito T, Terasaki H. (他7名9番目) Girdin and

its phosphorylation dynamically regulate neonatal vascular development and pathological neovascularization in the retina. Am J Pathol. 182(2): 586-589, 2013

(10)Ushida H, Terasaki H. (他4名6番目)

Influence of preoperative intravitreal bevacizumab on visual function in eyes with proliferative diabetic retinopathy. Ophthalmic Res. 49(1): 30-36, 2013

(11)Takahashi A, Ito Y, Hayashi M, Kawano K, Terasaki H. Peripapillary crescent and related

factors in highly myopic healthy eyes. Jpn J ophthalmol. 57(2): 233-238, 2013

(12)Kawano K, Ito Y, Terasaki H. (他5名8番目)

Displacement of foveal area toward optic disc after macular hole surgery with internal limiting membrane peeling. Eye (Lond). 27(7): 871-878, 2013

(13) Sawa M, Terasaki H. (他4名6番目)

Comparison of different treatment intervals between bevacizumab injection and photodynamic therapy in combined therapy for age-related macular degeneration. Jpn J Ophthalmol. 56(5): 470-475, 2012.

(14)Iwata E, Ito Y, Terasaki H. (他5名8番目)

Focal macular electroretinograms after intravitreal injections of bevacizumab for age-related macular degeneration. Invest Ophthalmol Vis Sci. 53(7): 4185-4190, 2012

(15)Hirota R, Terasaki H. (他4名6番目)

Photoreceptor and post-photoreceptor

contributions to photopic ERG a-wave in rhodopsin P347L transgenic rabbits. Invest Ophthalmol Vis Sci. 53(3): 1467-1472, 2012

(16)Nishiguchi KM, Terasaki H. (他 9 名 11 番目) C9-R95X Polymorphism in patients with neovascular age-related macular degeneration. Invest Ophthalmol Vis Sci. 53(1): 508-512, 2012

(17)Uetani R, Ito Y, Terasaki H. (他 2 名 5 番目) Half-dose vs one-third-dose photodynamic therapy for chronic central serous chorioretinopathy. Eye (Lond). 26(5): 640-649, 2012

(18)Takahashi A, Ito Y, Terasaki H. (他 3 名 6 番目) Axial length increases and related changes in highly myopic normal eyes with myopic complications in fellow eyes. Retina. 32(1):127-133, 2012

(19)Tanabe H, Ito Y, Terasaki H. (他 3 名 6 番目) Correlation between cross-sectional shape of choroidal veins and choroidal thickness. Jpn J Ophthalmol . 55(6): 614-619, 2011.

(20)Yasuda S, Terasaki H. (他 6 名 8 番目) Significant correlation between electroretinogram parameters and ocular vascular endothelial growth factor concentration in central retinal vein occlusion eyes. Invest Ophthalmol Vis Sci. 52(8): 5737-5742, 2011

(21)Yasuda S, Ito Y, Terasaki H. (他 4 名 7 番目) Rebound of macular edema after intravitreal bevacizumab therapy in eyes with macular edema secondary to branch retinal vein occlusion. Retina. 31(6):1075-1082, 2011

(22)Tomida D, Terasaki H. (他 6 名 8 番目) Suppression of choroidal neovascularization and quantitative and qualitative inhibition of VEGF and CCL2 by heparin. Invest Ophthalmol Vis Sci. 52(6): 3193-3199, 2011

(23)Terui T, Ito Y, Terasaki H. (他 5 名 8 番目) Changes in the area of capillary nonperfusion before and after intravitreal injection of bevacizumab in eyes with branch retinal vein occlusion. Retina. 31(6): 1068-1074, 2011

[学会発表] (計 32 件)

(1)Terasaki H. Retinal function and morphology in the management of macular diseases. The 7th KSCEV Symposium with the 2nd JSCEV-KSCEV Joint Meeting 2011.11.19, Seoul, Korea

(2)Terasaki H, Iguchi Y, Ueno S, Ushida H, Iwata E, Yasuda S, Oiwa K. Vitreous

temperature after cataract surgery and various vitrectomy procedures. XXVIIIth Meeting of CLUB JULES GONIN 2012.6.20-23 Reykjavik, Iceland

(3)Terasaki H. On site OCT during vitrectomy procedures. 7th APVRS 2012.12.14-16 Hong Kong, China

(4)Ijima R, Kaneko H, Kachi S, Terasaki H. Interleukin-18 induced retinal pigment epithelium cell death, but did not suppress choroidal neovascularization in mice. 2013 ARVO Annual Meeting 2013.5.5-9 Seattle, USA

(5)Terasaki H. AO imaging after surgery for retinal detachment. ARVO 2013 SIG symposium 2013.5.6 Seattle, USA

(6) Terasaki H. What can be seen using intraoperative OCT. 18th Advanced Vitreous Surgery Course 2014.3.27-29 Durham, NC, USA

[産業財産権]

出願状況 (計 1 件)

名称 : Fiber 型小切開硝子体手術用光干渉断層計

発明者 : 寺崎浩子、西山潤平、小林雅彦
権利者 : 名古屋大学、株式会社 ニデック
種類 : 特許

番号 : 2013-125404

出願年月日 : 2013年6月14日

国内外の別 : 国内

6 . 研究組織

(1)研究代表者

寺崎 浩子 (TERASAKI HIROKO)
名古屋大学・大学院医学系研究科・教授
研究者番号 : 40207478

(2)研究分担者

伊藤 逸毅 (ITO YASUKI)
名古屋大学・大学院医学系研究科・准教授
研究者番号 : 10313991

(3)連携研究者

なし