

科学研究費助成事業（学術研究助成基金助成金）研究成果報告書

平成 25 年 6 月 17 日現在

機関番号：24402

研究種目：若手研究(B)

研究期間：2011～2012

課題番号：23791654

研究課題名（和文）発生学的アプローチによる関節内構成体（靭帯、半月板）再建方法の開発

研究課題名（英文）A New Application for Ligament and Meniscus Reconstruction using BMP-2.

研究代表者

橋本 祐介 (HASHIMOTO YUSUKE)

大阪市立大学・大学院医学研究科・講師

研究者番号：10382178

研究成果の概要（和文）：A) 兎半腱様筋腱に rhBMP-2 を 2 箇所に入射し、一次的に靭帯再建術を行った。術後 1 か月の移植腱部組織は軟骨細胞が存在し、一部骨化が出現、術後 2 か月は大部分が骨化していた。術後 1、2 か月の引っ張り試験ではコントロールと同等であった。

B) BMP 量は 5ug、noggin を 1, 5, 10ug を混入する 3 群で一次的半月板再建術を行った。術後 1 ヶ月では noggin1, 5 μ g 群で半月板内の石灰化が見られたが 10 μ g 群では見られず、組織学的に 1, 5 μ g 群では石灰化、骨化巣が見られたが 10 μ g 群では骨化抑制のみならず軟骨細胞も見られなかった。

研究成果の概要（英文）：A) We injected rhBMP-2 (15 μ g of each site) at the two site of semitendinosus tendon with a separation distance of 1cm and transplanted to reconstruct the ACL by passing the graft through the bone tunnels. Histological analysis revealed that characteristic features identical to the normal direct insertion morphology had been restored at 8 weeks in the experimental group. However, by biomechanical pull-out testing, there was no significant difference between the experimental group and the control group at 4 weeks. These results indicate potential regenerative reconstruction of ACL with restoration of only morphology, but not function in this model.

B) RhBMP-2 (5 μ g) and noggin (1,5,10 μ g) was injected into the autogeneous semitendinosus tendon and transplanted to the region of the medial meniscus defect in a rabbit model to repair the defect. At 4 weeks, fibrocartilagenous tissue together with small ossicles was consistently noted in tendon autografts that were injected with rhBMP added 1 or 5 μ g of noggin by radiological and histological methods. However, the group added 10 μ g of noggin is no ossification in tendon autografts with rhBMP by radiological method and no fibrocartilagenous tissue by histological method. The experimental results indicate that noggin inhibit not only the ossification but also the chondrogenesis against the effect of the rhBMP-2.

交付決定額

(金額単位：円)

	直接経費	間接経費	合計
交付決定額	3,200,000	960,000	4,160,000

研究分野：医歯薬学

科研費の分科・細目：外科系臨床医学 整形外科学

キーワード：スポーツ医学

1. 研究開始当初の背景

膝関節構成体である靭帯、半月は再生能力の低い組織である。それらの損傷を放置

すると国民的疾患である変形性膝関節症となり、著しい日常生活の低下をきたす。そのため、靭帯再建術や半月板切除が行われ

ているが、靭帯再建では骨孔に移植腱を通す方法であり正確な組織再建ではなく力学的弱点となっている。半月板に関しては代替物が存在せず、合理的な半月板再建方法はほとんど存在しない。我々は骨形成因子 (BMP-2) を用いて移植腱の軟骨化や骨化を誘導することに成功しており (Hashimoto et al JOR 2007)、靭帯と骨との境界部である「骨髄移行部」再生を再現し、さらにその骨化過程において、半月板に極めて類似した組織像を呈していることを発見した。さらに臨床に近いモデルとして膝前十字靭帯再建方法の開発を行った。その結果、組織学的に正常に近く、力学的にも有利な再建方法が確立できたが、2度手術をする必要があるため、より改良を加えた臨床で受け入れられる手術方法の開発が必要と考えられた。

また、腱に BMP を付加した半月板再建術においては低容量の BMP であれば半月板に類似した線維軟骨組織が再生できたが、高容量の BMP において移植腱は関節内でも骨化していたことがわかった。これらの結果から、臨床応用のためには骨化抑制物質の追加投与の必要性が考えられた。

2. 研究の目的

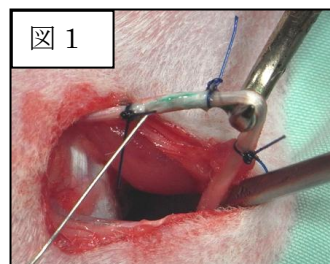
我々は骨形成因子 (BMP) を用いた骨靭帯移行部再生と半月板再建術方法を開発しており、一期的な靭帯再建術、組織的再現をした半月板再建術の開発することで、簡便に正常に近い再建 (再生) と将来的な変形性関節症の積極的予防法を検証する事が目的である。

3. 研究の方法

(1) rhBMP-2 注入腱を使用した一期的手術を目的とした前十字靭帯の再建術の開発

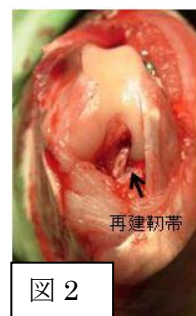白色家兎 (3.2~4.0kg) の半腱様筋腱に対して rhBMP (15 μ g) を 2 箇所に入注した (図 1)。2 箇所の骨化の位置制御のため 3-0 ナイロンで 4

箇所結紮し BMP が漏れないように工夫した。20 分間 BMP-2 を浸透させている間に膝関節の大

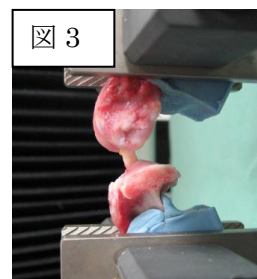


腿骨側、脛骨側に骨孔を作成した。ナイロン糸を取り除き、骨孔開口部に BMP 注入部分の腱が位置するように移植した (図 2)。術後早期の安静を保つため、2 週間ギプス

を装着した。コントロール群として、PBS のみを注入した移植腱を使用した ACL 再建膝を用いた。術後 1 か月、2 か月で屍殺し、組織学的評価として H-E、toluidine blue



染色を行った。力学的評価として、力学試験機を用いて (図 3)、最大破断強度 (N) を測定し、破断部位の検討を行った。

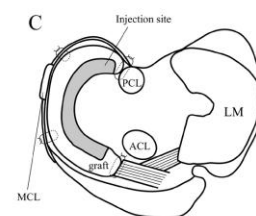
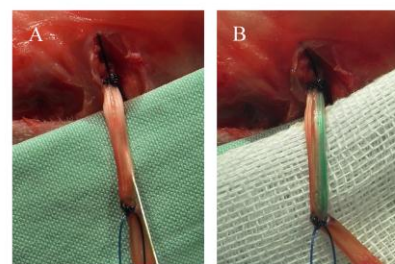


(2) 新しい半月板再建術の軟骨変性抑制効果の検討

白色家兎 (3.2~4.0kg) の半腱様筋腱に対して rhBMP (5 μ g) +noggin 混合液を 1 箇所に入注した (図 4.A,B)。Noggin は 1, 5, 10 μ g の 3 群とした。ウサギ膝内側半月板を切除した後、注入腱を内側後方から関節内に翻転し、inside-out に関節包に縫着した (図 4.C)。コントロールとして半腱

様筋腱のみを関節内に縫着した。

この半月板再建術モデルを 1 ヶ月で屠殺し、レントゲンにて石灰化出現頻




度、組織学的評価として骨形成、軟骨形成を評価した。

4. 研究成果

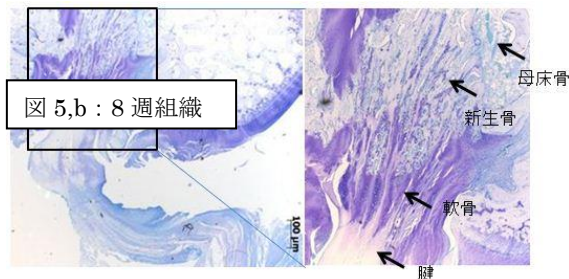
(1) rhBMP-2 注入腱を使用した一期的手術を目的とした前十字靭帯の再建術の開発

23 年度当初は前十字靭帯再建後、固定無しで行っていたが、高率に再建靭帯断裂が見られたため、術後 2 週間ギプスモデルを作成したところ、安定したモデルが確立できたため、2 週ギプスモデルで検討した。

術後1か月でのBMP注入群の組織像は骨



孔開口部における移植腱に軟骨細胞が存在していた(図5,a)。術後8週の骨孔開口部移植腱は大部分が骨化しており(図5,b)、腱内骨と腱の間には軟骨細胞、軟骨基質が確認され、enthesis構造に類似した組織像を示した。術後1か月と2か月における引



つ張り試験ではコントロールとほぼ同等であり(図6)、力学的に

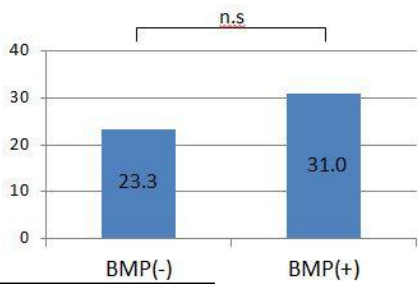


図6: 力学試験

BMP注入群が有利であることは証明できなかった。以上から、BMPの1期的投与による組織再生も同時に行う前十字靭帯再建術方法は、組織学的には正常に近い再建は可能であったが、力学的試験は従来の前十字靭帯再建と同等であり(図6:引張り強度(N))と考えられる。

(2) 新しい半月板再建術の軟骨変性抑制効果の検討

レントゲンでは正面像にてnoggin1,5μg群で半月板内の石灰化が見られたが、10μg群では石灰化は見られなかった(図7)。

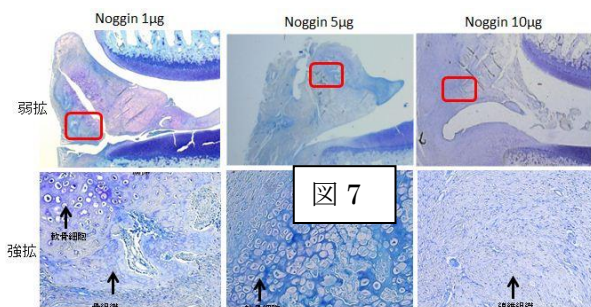


図7

組織学的評価では1,5μg群で、石灰化、骨化巣が見られた。toluidine blueで異染性も認められ、異染性を認める領域に卵円形を示す軟骨細胞が確認できた。10μg群では骨化巣は認められなかったが、同時に軟骨細胞や軟骨基質が見られなかった(図8)。

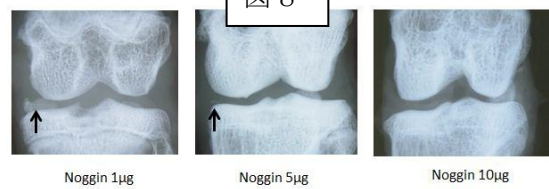


図8

今回の検討によって、BMPのアンタゴニストであるnogginによってBMPの内軟骨性骨化作用を抑制可能であったが、軟骨化も抑制する結果となった。今後は軟骨化のみを誘導するようなサイトカインの使用による半月板再生方法の検討を要すると考えられる。

5. 主な発表論文等

(研究代表者、研究分担者及び連携研究者には下線)

[雑誌論文] (計12件)

- (1) Hashimoto Y, Naka Y, Fukunaga K, Nakamura H, Takaoka K. ACL reconstruction using bone-tendon-bone graft engineered from the semitendinosus tendon by injection of recombinant BMP-2 in a rabbit model. J Orthop Res. 29(12):1923-30. 2011
- (2) Yoshifumi Naka, Yusuke Hashimoto, et al. Repair of a meniscus defect through cartilaginous mataplasia of the autogenous tendon graft by injecting recombinant bone morphogenetic protein-2. J Musculoskeletal Res, 14, 4 : 1-10, 2011
- (3) Takigami J, Hashimoto Y, Yamasaki S, Hara Y, Nishikino S, Nakamura H. Gastrocnemius contracture caused by traumatic injury without fracture: a case report. Foot Ankle Int. 32(12):1152-4, 2011.
- (4) Sugama R, Minoda Y, Kobayashi A, Iwaki H, Ikebuchi M, Hashimoto Y, Takaoka K, Nakamura H. Sagittal alignment of the lower extremity while standing in female. Knee Surg Sports Traumatol Arthrosc. 2011 Jan; 19(1):74-9.
- (5) 山崎 真哉, 橋本 祐介, 瀧上 順誠, 寺井 彰三郎, 中村 博亮. 膝蓋腱断裂の1例. JOSKAS37巻2号; 282-283. 2012.
- (6) 橋本 祐介, 山崎 真哉, 瀧上 順誠, 原庸, 富原 朋弘, 錦野 匠一, 中村 博亮 術前CTによる骨孔評価が有効であったACL再建術の3例. JOSKAS37巻1号; 100-101. 2012.
- (7) 寺井 彰三郎, 橋本 祐介, 原庸, 山崎 真哉, 瀧上 順誠, 錦野 匠一, 高田 潤, 星学, 中村 博亮. 膝関節内に発生した外骨腫

様病変の一例. JOSKAS37巻2号
292-293. 2012.

- (8). 橋本祐介, 江口佳孝, 北野利夫, 中村博亮 歩容異常における円板状半月の頻度 JOSKAS36 巻1号;32-33. 2011
- (9). 原庸, 橋本祐介, 錦野匠一, 瀧上順誠, 山崎真哉, 中村博亮 近位脛骨骨端線損傷後に起こった反張膝変形に対しanterior opening wedge高位脛骨骨切り術(HTO)を施行した1例 JOSKAS36巻1号 ;134-135. 2011
- (10). 原庸, 橋本祐介, 錦野匠一, 瀧上順誠, 山崎真哉, 中村博亮 妊婦に発症した膝滑膜骨軟骨腫症に対し関節鏡視下腫瘍切除術を施行した1例 JOSKAS36巻1号;146-147. 2011
- (11). 錦野匠一, 橋本祐介, 瀧上順誠, 山崎真哉, 原庸, 中村博亮 大腿骨外顆の外骨腫により発生した家族性膝蓋骨離断性骨軟骨炎を伴った膝蓋骨亜脱臼の1例 JOSKAS36巻1号;160-161. 2011
- (12). 錦野匠一, 橋本祐介, 瀧上順誠, 山崎真哉, 原庸, 中村博亮 多発性骨端異形成症が疑われた家族性離断性骨軟骨炎の1例 JOSKAS36巻1号;162-163. 2011

[学会発表] (計 29 件)

- 1, Yusuke Hashimoto, Shinya Yamasaki, Yo Hara, Junsei Takigami, Tomohiro Tomihara, Hiroaki Nakamura. Higher bone mineral density of femoral insertion site of ACL than that of non-insertion site ESSKA.2012.5.2-5
- 2, Junsei Takigami, Yusuke Hashimoto, Shinya Yamasaki, Hiroaki Nakamura. MRI and clinical assessment of the contralateral knee with symptomatic discoid lateral meniscus ESSKA.2012.5.2-5
- 3, Yamasaki, S; Hashimoto, Y; Takigami J; Nakamura, H. Bone Density Comparison at the Femoral Attachment in the Acute and Chronic Anterior Cruciate Ligament Injured Knee. ESSKA.2012.5.2-5
- 4, Yusuke Hashimoto, Shinya Yamasaki, Yo Hara, Junsei Takigami, Tomohiro Tomihara, Hiroaki Nakamura. Efficacy of the bone tunnel evaluation by CT for ACL revision surgery. ESSKA.2012.5.2-5
- 5, Yusuke Hashimoto, Yo HARA, Shinya YAMASAKI, Junsei TAKIGAMI, Hiroaki NAKAMURA Preoperative management using 3D reconstructed imaging for precise correction with malunion after tibial fracture. Combined 33rd SICOT & 17th PAOA Orthopaedic World Conference. Dubai. 28-30 November 2012
- 6, Yusuke Hashimoto, Yoshifumi Naka, Kenji Fukunaga, Shinya Yamasaki, Hiroaki Nakamura, and Kunio Takaoka. ACL Reconstruction Using

- Bone-Tendon-Bone Graft Engineered from the Semitendinosus Tendon by Injection of Recombinant BMP-2 in a Rabbit Model. ISAKOS Rio De Janeiro 2011.5.15-19
- 7, 瀧上順誠, 橋本祐介, 西田洋平, 山崎真哉, 岩城啓好, 池淵充彦, 箕田行秀, 吉田拓, 中村博亮, 複合靭帯再々建術後に発生した無症候性の両側 PE と片側 DVT の一例 第 24 回 関西関節鏡・膝研究会 2012.3.4 大阪
 - 8, 橋本祐介, 山崎真哉, 瀧上順誠, 中村博亮 脛骨近位変形治療に対して矯正骨切り後のレントゲン変化と組織学的検討をした 1 例 第 6 回連通多孔体セラミック研究会 2012.5.17 京都
 - 9, 橋本祐介, 山崎真哉, 瀧上順誠, 中村博亮 前十字靭帯大腿骨側付着部の骨密度は非付着部部分より高値である 第 84 回日本整形外科学会学術集会 2012.5.17~20 京都
 - 10, 山崎真哉, 橋本祐介, 瀧上順誠, 寺井彰三郎, 中村博亮 当院における若年齢外側円板状半月に対する形成術と追加縫合術の手術成績比較検討 第 4 回日本関節鏡・膝・スポーツ整形外科学会 2012.7.19~21 沖縄
 - 11, 山崎真哉, 橋本祐介, 瀧上順誠, 寺井彰三郎, 中村博亮 脛骨高原骨折後変形治療による内側不安定性に対し、3D 術前計画併用脛骨顆外反骨切りにて対応した 1 例 第 4 回日本関節鏡・膝・スポーツ整形外科学会 2012.7.19~21 沖縄
 - 12, 瀧上順誠, 橋本祐介, 山崎真哉, 中村博亮 複合靭帯再々建術後に発生した無症候性の両側 PE と片側 DVT の一例 第 4 回日本関節鏡・膝・スポーツ整形外科学会 2012.7.19~21 沖縄
 - 13, 瀧上順誠, 橋本祐介, 山崎真哉, 中村博亮 有症状外側円板状半月患者の対側膝における症状と MRI 画像評価 第 4 回日本関節鏡・膝・スポーツ整形外科学会 2012.7.19~21 沖縄
 - 14, 橋本祐介, 山崎真也, 瀧上順誠, 中村博亮 若年者円板状半月損傷に対する半月形成と縫合併用手術後 MRI の経時的変化 第 4 回日本関節鏡・膝・スポーツ整形外科学会 2012.7.19~21 沖縄
 - 15, 橋本祐介, 山崎真也, 瀧上順誠, 原庸, 中村博亮 円板状半月手術後再手術に至った症例検討 第 4 回日本関節鏡・膝・スポーツ整形外科学会 2012.7.19~21 沖縄
 - 16, 橋本祐介, 山崎真也, 瀧上順誠, 中村博亮 股関節唇の組織および力学的特徴 第 4 回日本関節鏡・膝・スポーツ整形外科学会 2012.7.19~21 沖縄
 - 17, 山崎真哉, 橋本祐介, 瀧上順誠, 寺井彰

三郎, 中村博亮 当院における若年齢外側円板状半月に対する形成術と追加縫合術の術後スポーツ復帰状況 第37回日本整形スポーツ医学会 2012.9.15~16 横浜

18, 瀧上順誠, 橋本祐介, 山崎真哉, 中村博亮 脛骨近位変形治癒に対して矯正骨切り後のレントゲン変化と組織学的検討をした1例 第37回日本整形スポーツ医学会 2012.9.15~16 横浜

19, 寺井彰三郎, 橋本祐介, 瀧上順誠, 山崎真哉, 中村博亮 有症状外側円板状半月患者の対側膝における症状とMRI画像評価 中部日本整形外科災害外科学会 2012.10.2 福井

20, 山崎真哉, 橋本祐介, 瀧上順誠, 寺井彰三郎, 中村博亮 スポーツ活動学生における外側円板状半月に対する形成術または追加縫合術施行後のスポーツ復帰状況 第22回日本臨床スポーツ医学会 2012.11.3 横浜

21, 瀧上順誠, 橋本祐介, 山崎真哉, 寺井彰三郎, 中村博亮 深屈曲位及び過伸展位MRIを用いて正確な断裂部位を診断し得た円板状半月板の2例 第22回日本臨床スポーツ医学会 2012.11.3 横浜

22, 橋本祐介, 山崎真哉, 瀧上順誠, 寺井彰三郎, 中村博亮 円板状半月形成術後のMRIを用いた半月内部輝度変化の検討 第22回日本臨床スポーツ医学会 2012.11.3 横浜

23, 橋本祐介, 山崎真哉, 瀧上順誠, 寺井彰三郎, 中村博亮 円板状半月形成術後のMRIを用いた半月形態の検討 第22回日本臨床スポーツ医学会 2012.11.3 横浜

24, 寺井彰三郎, 橋本祐介, 原庸, 山崎真哉, 瀧上順誠, 錦野匠一, 高田潤, 星学, 中村博亮 膝関節内に発生した外骨腫の一例 第23回関西関節鏡・膝研究会 大阪 2011.3.4

25, 橋本祐介, 寺井彰三郎, 錦野匠一, 瀧上順誠, 山崎真哉, 原庸, 中村博亮 拡張型心筋症患者の膝蓋腱剥離骨折の一例 第23回関西関節鏡・膝研究会 大阪 2011.3.4

26, 橋本祐介, 奥平修三, 米谷泰一, 中田研. 日本ジュニアエリートテニス選手の傷害発生率調査 第1回テニス・スポーツ医学研究会 品川 2011.5.29

27, 寺井彰三郎, 橋本祐介, 原庸, 山崎真哉, 瀧上順誠, 錦野匠一, 高田潤, 星学, 中村博亮 膝関節内に発生した外骨腫の一例 第3回日本関節鏡・膝・スポーツ整形外科学会 札幌 2011.6.16-18

28, 橋本祐介, 山崎真哉, 原庸, 瀧上順誠, 錦野匠一, 富原朋弘, 寺井彰三郎, 中村博亮 術前CTによる骨孔評価が有効であったACL再再建術の3例 第3回日本関節鏡・膝・スポーツ整形外科学会 札幌 2011.6.16-18

29, 山崎真哉, 橋本祐介, 寺井彰三郎, 瀧上順誠, 中村博亮 拡張型心筋症患者に発生した膝蓋腱断裂の1例 第3回日本関節鏡・膝・スポーツ整形外科学会 札幌 2011.6.16-18

[図書] (計5件)

1. 橋本祐介 半月板再生 再生医療叢書第6巻 骨格系 160-178. 2012

2. 橋本祐介 基礎医学—股関節唇の組織および力学的特徴 臨床スポーツ医学 29巻 4号 361-365 2012

3. 橋本祐介 股関節唇損傷の鑑別診断 月刊スポーツメディスン 138巻 2, 3月合併号 2-8. 2012

4. 松浦健司, 橋本祐介, 島田永和 上腕骨小頭骨軟骨障害治療 骨釘・骨軟骨柱移植 (Mosaic Plasty) による治療 臨床スポーツ医学 28巻 5号 529-535. 2011

5. 橋本祐介 筋肉痛について 健康教室. 723集 64-66. 2011

[産業財産権]

なし

6. 研究組織

(1) 研究代表者

橋本 祐介 (HASHIMOTO YUSUKE)

大阪市立大学・大学院医学研究科・講師

研究者番号: 10382178

(2) 研究分担者

なし

(3) 連携研究者

なし