

科学研究費助成事業 研究成果報告書

平成 26 年 5 月 30 日現在

機関番号：14101

研究種目：挑戦的萌芽研究

研究期間：2012～2013

課題番号：24659588

研究課題名(和文)二光子レーザー顕微鏡を用いた炎症性腸疾患モデルの生体内消化管全層解析と病態解明

研究課題名(英文) In vivo real-time characterization of the murine intestine of inflammatory bowel disease model using two photon laser scanning microscopy

研究代表者

楠 正人 (Kusunoki, Masato)

三重大学・医学(系)研究科(研究院)・教授

研究者番号：50192026

交付決定額(研究期間全体)：(直接経費) 2,800,000円、(間接経費) 840,000円

研究成果の概要(和文)：マウスIBDモデルの大腸の炎症と薬物(infliximab: IFXとtacrolimus: FK506)による治療効果を病理組織学的生体内可視化し形態学的に解析する。

陰窩内白血球浸潤数と陰窩欠損数はIFX投与群で各々減少していた。陰窩上皮細胞は、管腔側で一部脱落欠損や全欠損が観察できた。陰窩の長さはIFX投与後群で回復が早かった。陰窩底部から管腔側に向かう再生上皮の継時的変化は観察できなかった。FK506投与群はIFX投与群とほぼ同様であった。蛍光標識抗TNF- α 抗体は粘膜固有層、粘膜下層への集積や後毛細管細静脈内皮に接着している白血球や陰窩内浸潤白血球表面への結合が可視化できた。

研究成果の概要(英文)：We attempted to visualize in vivo therapeutic response of infliximab (IFX) and tacrolimus (FK506) in the murine IBD model using two photon laser scanning microscopy and to analyze their histopathological response morphologically.

The number of leukocyte infiltrates within the crypt and the number of crypt loss were decreased in IFX-treated mice. The length of colonic crypt was increased in IFX-treated mice. Serial change in regenerative epithelial cells was not observed. The findings in FK506-treated mice were similar to those in IFX-treated mice. The fluorescence labeled anti-TNF- α antibody was observed in the mucosal stroma, suggesting the binding of labeled antibodies with free TNF- α . It was also observed in the surface of leukocytes within the postcapillary venules or those infiltrating into the damaged crypt, suggesting the binding of labeled antibodies with the membrane binding TNF- α of the surface TNF- α producing leukocytes.

研究分野：消化器外科

科研費の分科・細目：外科系臨床医学・外科学一般

キーワード：二光子レーザー顕微鏡 炎症性腸疾患 生体内イメージング

1. 研究開始当初の背景

炎症性腸疾患 (Inflammatory Bowel Disease: IBD) は潰瘍性大腸炎 (Ulcerative Colitis: UC) とクローン病 (Crohn's Disease: CD) の総称で、原因不明の慢性難治性腸疾患である。従来の分子生物学的手法、病理組織学的手法を中心とした研究により、分子レベルでの IBD 発症メカニズムはかなり解明されてきたが、さらなる病態解明には、生きた生命現象としての IBD 発症機序を実体的かつ統合的に捉えることができる生体内イメージングによる補完が必要であると考えられる。

二光子レーザー顕微鏡 (Two-Photon Laser Scanning Microscopy; TPLSM) は物質励起に二光子過程を利用した顕微鏡である。長波長の励起光を用いるため、共焦点顕微鏡より退色・光毒性が低く、生きたままの組織や細胞の観察が可能 (低光毒性) で、組織表面から数百マイクロメートルといった深部観察 (高透過性; 我々の腹腔内臓器の生体内イメージングでは 400 μ m まで) も可能である。また、蛍光波長の異なる二つの蛍光色素 (Green Fluorescent Protein; GFP と Red Fluorescent Protein; RFP など) を 1 波長で同時励起する多重同時染色も可能である。

近年、マウス IBD モデルにおける Infliximab (IFX) の抗炎症効果の報告が散見され、我々も TPLSM を用いた生体内三次元消化管全層観察法により IFX の治療効果を可視化し、IFX の粘膜治癒過程における作用点、作用機序の解明を開始した。われわれの手法は、これまで分子レベルで解明されてきた IBD 発症メカニズムを実体的かつ統合的に補完し、炎症性腸疾患の病態解明と新規治療法の開発に貢献できると思われる。

2. 研究の目的

二光子レーザー顕微鏡を用いたマウス IBD モデルの粘膜の炎症と再生を細胞レベル生体内リアルタイムイメージングし、炎症細胞浸潤とその消退だけでなく陰窩軸に沿った陰窩上皮細胞の傷害とその再生を生体内で評価する。さらに、IBD 治療薬の生体内リアルタイムイメージングし、薬物の作用点および作用機序を検証する。

3. 研究の方法

<マウス IBD モデル>

UC モデルとしてデキストラン硫酸ナトリウム誘発性大腸炎 (DSS, MP Biomedicals, Inc., Solon, OH, USA)、CD モデルとして 2,4,6-トリニトロベンゼンスルホン酸誘発性大腸炎 (TNBS, Sigma-Aldrich, St. Louis, MO) を用いた。

<IBD 治療薬>

IBD モデルにおける infliximab (IFX, Mitsubishi Tanabe Pharma, Japan) 及び Tacrolimus (FK506, Astellas Pharmaceutical Co, Japan) の効果を臨床的及び形態学的に評価した。

<Experimental protocol>

2% DSS を 6 日間自由飲水させた DSS colitis model または 100mg/kg TNBS 経肛門的投与した TNBS colitis model の薬物投与後 day7 より IFX 5mg/kg を腹腔内投与 (1 回) または FK506 10mg/kg を経肛門的投与 (5 回) し、治療効果を検討した。

<二光子レーザー顕微鏡 (Two photon laser scanning microscopy: TPLSM)>

大腸の創外脱転による固定 (patent number: 5268282) と大腸切開することなく漿膜側から粘膜側まで大腸全層を断層像で観察できる serosal-approaching method により、大腸を TPLSM で生体内リアルタイムイメージングした。

<蛍光標識抗 TNF 抗体の生体内可視化>

Zenon Alexa Fluor 標識キット (Invitrogen, Carlsbad, CA) を用い、抗 TNF 抗体 (Rabbit polyclonal, abcam, MA, USA) を Alexa Fluor 594 で蛍光標識後、経静脈的に投与。その結合部位を生体内リアルタイムイメージングした。

4. 研究成果

マウス IBD モデル

2% DSS を 6 日間自由飲水させる DSS colitis は大腸全体に瀰漫性炎症をおこす。一方、TNBS の経肛門的注入による TNBS colitis は炎症の主座が遠位側大腸である。

我々の実験系における TPLSM を用いた大腸の生体内リアルタイムイメージングは大腸の創外脱転と固定が必要である。近位側大腸主に盲腸は腹腔内の可動性が良好で創外脱転と固定が容易である一方、遠位側大腸の創外脱転と固定は手技的安定性が低く、炎部位の生体内イメージングが得られにくかった。よって、今回の研究では、IBD モデルとして DSS colitis を用いることにした。

DSS colitis における IFX の臨床的治療効果

体重減少率の経時的変化は、IFX 群 (n=10) では -6.38g (day7)、-5.80g (day9)、-3.89g (day14)。一方 non-IFX 群 (n=10) では -6.33g (day7)、-7.00g (day9)、-5.67g (day14) であった (Figure 1-A)。全大腸の長さは IFX 群 (n=10) では 7.7cm (day14)、9.62cm (day21)。

一方 non-IFX 群 (n=10) では 7.09cm (day14)、9.52cm (day21) であった (Figure 1-B)。臨床的スコアは、IFX 群 (n=10) では 9 点 (day9)、4 点 (day14)、0 点 (day21) であり、non-IFX 群より低値であった。以上より、マウス DSS colitis に対し IFX は臨床的に効果を認めた。

DSS colitis における FK506 の臨床的治療効果

体重減少率の経時的変化は、FK506 群 (n=10) では -5.50g (day7)、-3.21g (day14)、-1.75g (day14)。一方 non-FK506 群 (n=10) では -6.50g (day7)、-7.25g (day9)、-3.00g (day14) であった (Figure 2-A)。全大腸の長さは FK506 群 (n=10) では 8.33cm (day14)、non-FK506 群 (n=10) では 7.22cm (day14) であ

った (Figure 2-B)。以上より、FK506 はマウス DSS colitis に対し臨床的に効果であった。

Figure 1. 体重と体重減少 (IFX)

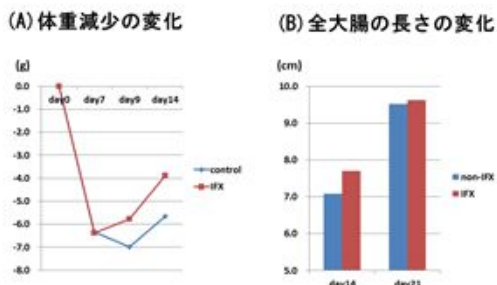
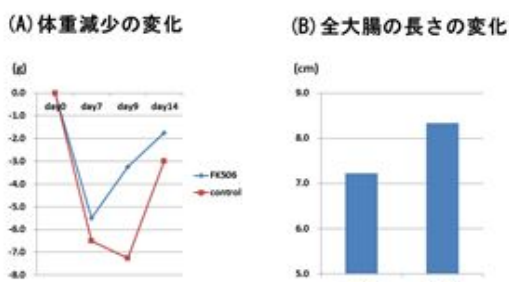


Figure 2. 体重減少と大腸の長さ (FK506)



TPLSM を用いた生体内リアルタイムイメージングによる IFX の組織学的治療効果

DSS colitis における陰窩上皮細胞の炎症による傷害とその後の再生に焦点を絞り、形態学的解析を行った。

(1) 全層と陰窩の長さ

DSS colitis の極期である day8 では、盲腸壁の全層は 182.5 マイクロメートルで、正常盲腸全層の 138 マイクロメートルより壁肥厚を認めた。そのうち陰窩の長さは正常では 112.8 マイクロメートル、DSS (day8) では 112.5 マイクロメートルとほぼ同じであることから、粘膜下層以下の炎症による浮腫等による肥厚が推測された (Figure 3)。IFX 群 (n=10) では day14 における盲腸壁の全層と陰窩の長さはそれぞれ、140.0、99.8 マイクロメートルで、non-IFX 群 (n=10) の 118.3、80.0 マイクロメートルより長かった。IFX は陰窩の長さすなわち陰窩上皮細胞の再生を促している可能性が示唆された。

(2) 陰窩欠損 (Figure 4)

陰窩底部には上皮幹細胞が存在し、粘膜再生に寄与していると考えられている。実際、陰窩の長さは炎症で短縮し、その後徐々に回復する。TPLSM を用いた盲腸の生体内リアルタイムイメージングで陰窩底部から頂部 (管腔側) までの断層像を解析すると、上皮細胞が欠損した陰窩が観察される。水浸 600 倍の 200×200 マイクロメートルの視野 (単位面積としての field of view: FOV) で平均 10 の陰窩が観察できる。正常でも平均 0.75 個/FOV

の陰窩欠損が観察されるが、DSS colitis (day8) では 7.25 個/FOV となる。IFX 群 (n=10) では day14 における陰窩欠損数は 1 個/FOV で、non-IFX 群 (n=10) の 4.5 個/FOV より少なかった。すなわち、炎症により欠損した陰窩は陰窩底部の上皮幹細胞により再生されたことが推測された。しかしながら、IFX 群における day8-day13 の観察で陰窩底部から頂部向かって再生している陰窩上皮細胞は観察できなかった。すなわち、陰窩欠損がほぼ正常陰窩は観察できたが、底部からの部分的に再生しつつある陰窩 (部分的再生陰窩) は見られなかった。

Figure 3. 盲腸全層と陰窩長 (IFX)

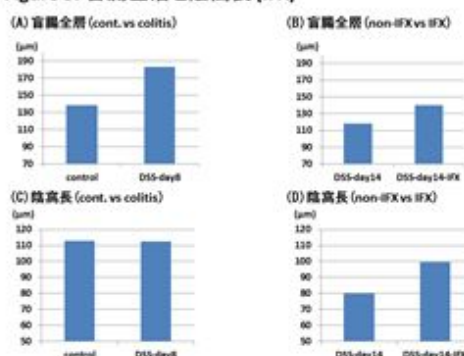
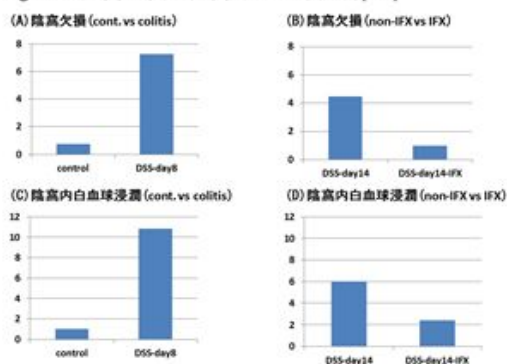


Figure 4. 陰窩欠損と陰窩内白血球浸潤 (IFX)



(3) 陰窩内白血球浸潤

正常でも非特異的炎症反応と思われる陰窩内への白血球浸潤が平均 1 個/FOV 観察されるが、DSS colitis (day8) では 10.8 個/FOV となる。IFX 群 (n=10) では day14 における陰窩内白血球浸潤数は 2.4 個/FOV で、non-IFX 群 (n=10) の 6 個/FOV より少なかった。すなわち、IFX は陰窩内に浸潤した白血球の消退を促進していることが推測された。

TPLSM を用いた生体内リアルタイムイメージングによる抗 TNF 抗体の生体内動態

IFX の生体内動態を解析するため、マウス TNF に対する抗 TNF 抗体 (Rabbit polyclonal, abcam, MA, USA) を蛍光標識し生体内リアルタイムイメージングした。蛍光標識抗 TNF 抗体は粘膜固有層、粘膜下層に集積し遊離型 TNF と結合していると考えられた。また、後毛細管細静脈内皮に接着して

いる白血球表面にも集積するのが観察され、TNF 産生細胞の膜結合型 TNF と結合しその産生を阻害していると考えられた。今後、Zenon Alexa Fluor 標識キットによる抗体の標識が生体内でどのくらい持続するのか、また、血管内投与された蛍光標識抗体の組織移行がいつ生じるのかなどを検討し、蛍光標識抗体の生体内可視化の至適条件（投与量、観察時期など）を決める必要がある。

Figure 5. 陰窩欠損と陰窩内白血球浸潤

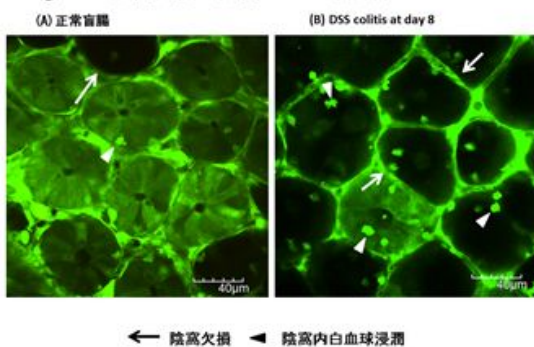


Figure 6. 陰窩欠損と陰窩内白血球浸潤

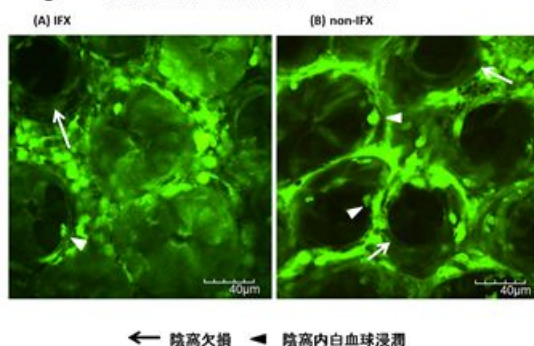
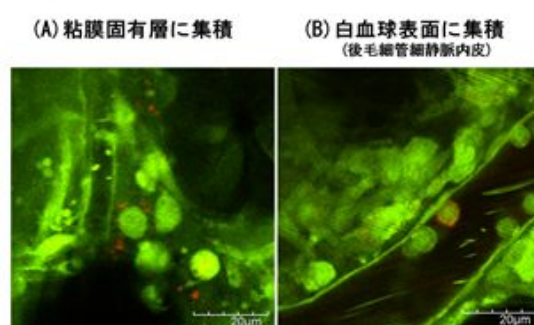


Figure 7. 蛍光標識抗TNF-α抗体



5. 主な発表論文等

(研究代表者、研究分担者及び連携研究者には下線)

[雑誌論文](計10件)

1. Araki T, Uchida K, Okita Y, Fujikawa H, Inoue M, Ohi M, Tanaka K, Inoue Y, Mohri Y, Kusunoki M. The impact of

postoperative infliximab maintenance therapy on preventing the surgical recurrence of Crohn's disease: a single-center paired case-control study. *Surg Today*. 2014;44(2):291-296. (査読有り)

2. Araki T, Okita Y, Uchino M, Ikeuchi H, Sasaki I, Funayama Y, Fukushima K, Futami K, Maeda K, Iiai T, Itabashi M, Hase K, Motoya S, Kitano A, Mizushima T, Maeda K, Kobayashi M, Mohri Y, Kusunoki M. Risk factors for surgical site infection in Japanese patients with ulcerative colitis: a multicenter prospective study. *Surg Today*. 2014;44(6):1072-1078. (査読有り)
3. Yoshida K, Araki T, Uchida K, Okita Y, Fujikawa H, Inoue M, Tanaka K, Inoue Y, Mohri Y, Kusunoki M. Sexual activity after ileal pouch-anal anastomosis in Japanese patients with ulcerative colitis. *Surg Today*. 2014;44(1):73-79. (査読有り)
4. Araki T, Okita Y, Fujikawa H, Ohi M, Tanaka K, Inoue Y, Uchida K, Mohri Y, Kusunoki M. Redo Ileal pouch-anal anastomosis combined with anti-TNF-maintenance therapy for Crohn's disease with pelvic fistula: report of two cases. *Surg Today*. 2014 Jan 18. (査読有り)
5. Okita Y, Araki T, Tanaka K, Hashimoto K, Kondo S, Kawamura M, Koike Y, Otake K, Fujikawa H, Inoue M, Ohi M, Inoue Y, Uchida K, Mohri Y, Kusunoki M. Predictive factors for development of chronic pouchitis after ileal pouch-anal anastomosis in ulcerative colitis. *Digestion*. 2013;88(2):101-109. (査読有り)
6. Araki T, Okita Y, Fujikawa H, Inoue Y, Mohri Y, Kusunoki M. Full mucosal proctectomy initiated below the dentate line may prevent the development of a perianal fistula after ileal pouch-anal anastomosis for ulcerative colitis. *Dig Surg*. 2013;30(3):219-224. (査読有り)
7. Okita Y, Araki T, Tanaka K, Shimura T, Kawamura M, Fujikawa H, Inoue M, Inoue Y, Uchida K, Mohri Y, Kusunoki M. Characteristics of extremely early-onset pouchitis after proctocolectomy with ileal pouch-anal anastomosis. *J Gastrointest Surg*. 2013;17(3):533-539. (査読有り)
8. Uchida K, Araki T, Kusunoki M. History of and current issues affecting surgery for pediatric ulcerative

- colitis. Surg Today. 2013;43(11):1219-1231. (査読有り)
9. Uchida K, Kawamata A, Hashimoto K, Inoue M, Otake K, Koike Y, Matsushita K, Fujikawa H, Okita Y, Araki T, Tanaka K, Kusunoki M. Self-reported assessment of health-related quality of life in children who underwent restorative proctocolectomy with ileal J-pouch anal anastomosis for ulcerative colitis. *Pediatr Surg Int*. 2013;29(3):287-291. (査読有り)
10. Tanaka K, Toiyama Y, Inoue Y, Uchida K, Araki T, Mohri Y, Mizoguchi A, Kusunoki M. Intravital imaging of gastrointestinal diseases in preclinical models using two-photon laser scanning microscopy. *Surg Today*. 2013;43(2):123-129. (査読有り)

〔学会発表〕(計5件)

1. **第26回日本内視鏡外科学会総会**、平成25年11月28~30日、福岡国際会議場
潰瘍性大腸炎に対する腹腔鏡下大腸全摘術の術後回復に与える影響の検討、荒木 俊光、大北 喜基、藤川 裕之、廣 純一郎、大竹 耕平、川本 文、大井 正貴、井上 幹大、問山 裕二、小林 美奈子、田中 光司、井上 靖浩、内田 恵一、毛利 靖彦、楠 正人
2. **第26回日本外科感染症学会**、平成25年11月25~26日、神戸国際会議場
潰瘍性大腸炎に対する多施設共同手術部位感染症サーベイランス、荒木 俊光、大北 喜基、内野 基、池内 浩基、佐々木 巖、舟山 裕士、福島 浩平、二見 喜太郎、前田 清、飯合 恒夫、板橋 道朗、小林 美奈子、毛利 靖彦、楠 正人
3. **第26回日本外科感染症学会**、平成25年11月25~26日、神戸国際会議場
二光子励起顕微鏡を用いたマウス敗血症モデルにおける Neutrophil Extracellular Traps の生体内可視化、田中 光司、小池 勇樹、志村 匡信、井出 正造、今岡 裕基、近藤 哲、北嶋 貴仁、問山 裕二、小林 美奈子、井上 幹大、井上 靖浩、荒木 俊光、内田 恵一、毛利 靖彦、楠 正人
4. **第75回日本臨床外科学会総会**、平成25年11月21~23日、名古屋国際会議場
二光子励起顕微鏡を用いたマウス敗血症モデルにおける組織末梢循環不全と Antithrombin III 製剤効果の生体内可視化、田中 光司、志村 匡信、井出 正造、今岡 裕基、近藤 哲、北嶋 貴仁、問山 裕二、奥川 喜永、小林 美奈子、井上 幹大、井上 靖浩、荒木 俊光、内田 恵一、毛利 靖彦、楠 正人
5. **第51回日本癌治療学会学術集会**、平成25年10月24~26日、国立京都国際会館
大腸癌合併潰瘍性大腸炎に対する外科治療成績、荒木 俊光、井上 靖浩、大北 喜基、

藤川 裕之、川本 文、川村 幹雄、三枝 晋、廣 純一郎、問山 裕二、小林 美奈子、大井 正貴、田中 光司、内田 恵一、毛利 靖彦、楠 正人

〔図書〕(計0件)

〔産業財産権〕
出願状況(計0件)

名称：
発明者：
権利者：
種類：
番号：
出願年月日：
国内外の別：

取得状況(計1件)

名称：個体内部の組織学的イメージ像を観察・取得する方法
発明者：溝口 明、山口 輪作
権利者：有限会社 楠屋
種類：特許権
番号：5268282
出願年月日：2013-05-17
国内外の別：国内

〔その他〕
ホームページ等

6. 研究組織

- (1)研究代表者
楠 正人 (Masato Kusunoki)
三重大学・大学院医学系研究科・教授
研究者番号：50192026
- (2)研究分担者
田中 光司 (Koji Tanaka)
三重大学・医学部附属病院・講師
研究者番号：10345986
井上 靖浩 (Yasuhiro Inoue)
三重大学・医学部附属病院・講師
研究者番号：20324535
内田 恵一 (Keiichi Ucida)
三重大学・医学部附属病院・准教授
研究者番号：30293781
奥川 喜永 (Yoshinaga Okugawa)
三重大学・医学部附属病院・助教
研究者番号：30555545
荒木 俊光 (Toshimitu Araki)
三重大学・医学部附属病院・講師
研究者番号：70343217
- (3)連携研究者
()
研究者番号：