

## 科学研究費助成事業 研究成果報告書

平成 28 年 6 月 6 日現在

機関番号：84409

研究種目：基盤研究(C) (一般)

研究期間：2013～2015

課題番号：25462256

研究課題名(和文) 膠芽腫におけるmicrogliaの役割とそのin vivo MRイメージング

研究課題名(英文) In vivo MR imaging of microglia in glioblastoma

研究代表者

木下 学 (KINOSHITA, MANABU)

地方独立行政法人大阪府立病院機構大阪府立成人病センター(研究所)・脳神経外科・医長

研究者番号：40448064

交付決定額(研究期間全体)：(直接経費) 3,800,000円

研究成果の概要(和文)：MRレポーター遺伝子として有望であるMagAを用いた膠芽腫におけるマイクログリアのin vivo MRイメージング技術を確立することを目的とした。MagAトランスジェニックマウスを用いたキメラマウスの作成は可能であるが、MagA陽性細胞を脳腫瘍モデルを用いてMRIで画像化することはできなかった。これは、MagAの過剰発現がマウスでは致死的事であることが影響しているものと考えられた。しかしながら、本研究を通して、MRIのT2強調画像を用いた、新規画像解析技術を開発し、その技術により脳腫瘍性状を客観的に評価することが可能となった。この新技術をもちいて腫瘍の分子生物学的状態を評価することが期待される。

研究成果の概要(英文)：A promising MR reporter gene, MagA was used to attempt microglia imaging in glioblastoma in a murine brain tumor model. A chimera MagA transgenic mouse was successfully established and a glioblastoma brain tumor model was produced by implanting murine glioblastoma cells into the brain. Detection of microglia, or any MagA positive cells, however, on MRI was unsuccessful. Taking into account new data published from other institutions, it is speculated that cell toxicity of MagA in murine cell lines interfered with the expression level of MagA within the cells that was targeted to be reported on MRI. On the other hand, our research was able to develop novel image analyzing techniques to identify the tumor heterogeneity and tumor boarder diffuseness using MRI, which characteristics reflect tumor cell biology of gliomas.

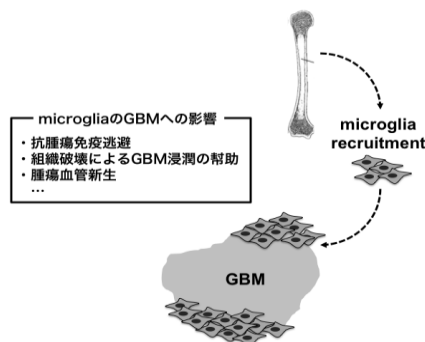
研究分野：脳腫瘍、MRI、画像解析

キーワード：MRI 膠芽腫 細胞浸潤 in vivo イメージング 分子イメージング

### 1. 研究開始当初の背景

Glioblastoma (GBM=膠芽腫) は生存中央値が 12 ヶ月前後と極めて悪性な経過をたどる中枢神経系腫瘍である。神経膠細胞に起源すると考えられているが、腫瘍幹細胞の存在も指摘されており、GBM の起源ならびに発育に関するメカニズムには不明な点が多い。さらに、最近の研究から GBM の腫瘍増殖には腫瘍細胞自身のみならず、宿主の中枢神経系を構成する細胞群も腫瘍発育を幫助している可能性が示唆されている。その中で本研究では microglia の GBM 発育における役割に注目する。

Microglia は骨髄細胞の macrophage 系統に由来し、脳内の免疫系、炎症、組織修復に関与する細胞集団であり、macrophage 同



様、炎症、免疫反応を誘起する M1 phenotype と抗炎症 (抗免疫)、血管新生、線維化を誘導する M2 phenotype がある。Microglia は腫瘍体積の実に約 1/3 を占めており、その腫瘍内占有量は予後と逆相関するという報告もある(Li and Graeber, *Neuro-oncology* 2012)。さらには、GBM では MCS-F や TGF-β が中心となり、M2 phenotype への傾斜が見られ、microglia が GBM に発育しやすい環境を提供している可能性が示唆されているもののその詳細は不明である。

### 2. 研究の目的

Microglia は macrophage より由来し、GBM の全体の約 3 割程度を占めることがわかってきている。本研究では、GBM における骨髄由来の microglia の関与を明確にするため、骨髄移植 GBM モデルや MRI 特異的 reporter gene を用いた *in vivo* MR imaging の技術を中核に置き、GBM 発育における、骨髄由来 microglia の時間的・空間的分布、種々の microglia 修飾因子で microglia を制御した場合の GBM の発育・血管新生・腫瘍免疫への影響を明らかにする。

### 3. 研究の方法

【骨髄由来細胞の *in vivo* MR imaging】

我々はこれまで骨髄細胞の動態を *in vivo* MR imaging での追跡を可能とする技術の開

発を目指し、*magA* に着目してきた。すでに *magA* という MRI レポーター遺伝子を発現するトランスジェニックマウスの作成に成功している。*magA* は *Magnetospirillum magneticum* より単離された細胞内に磁性粒子を蓄積させる遺伝子であり、同遺伝子を真核細胞に過剰発現させることで細胞内に磁性粒子封入体を形成させることができ、MRI を用いて *MagA* 発現細胞の画像化が可能となる。我々は独自に CAG-promoter で発現制御されている *magA* トランスジェニックマウスを作成し、同マウスより単離された単核球が細胞内に Fe 粒子を主体とする磁性粒子を蓄積することにより、MRI-T2 強調画像、gradient echo 法で low intensity signal として描出され、このような現象が、マウスの肝臓、腎臓 (図 5 : 申請者未発表データ) など全身性に発生していることを確認している。骨髄移植により *magA* キメラマウスを作成することで、骨髄由来細胞の体内動態が MRI で追跡できることが期待される。

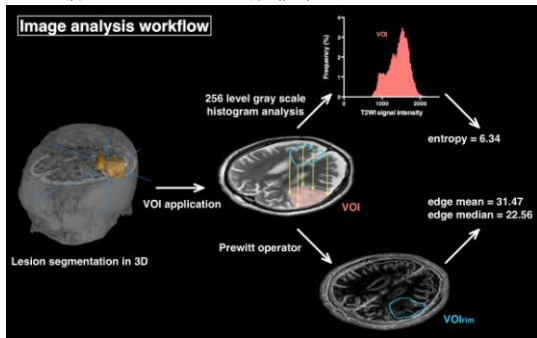


### 4. 研究成果

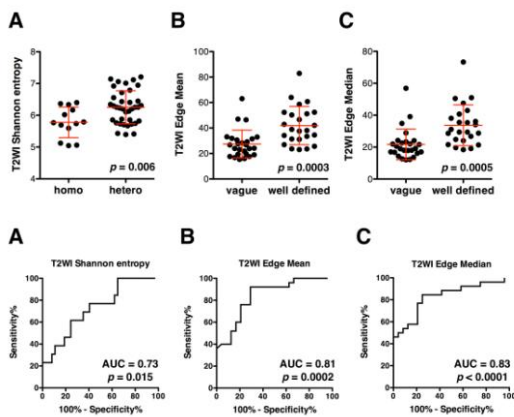
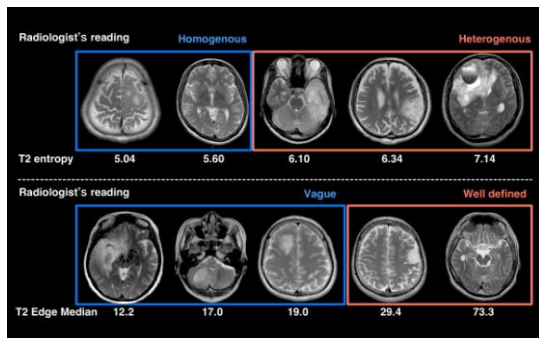
① 今回の研究では *MagA* キメラマウスの作成は行えるものの、脳腫瘍モデルを作成した際には *MagA* 陽性細胞が腫瘍周辺へリクルートされる様子を MRI で検出することができなかった。得られた病理組織では *MagA* 陽性細胞を一部確認することができるため、MRI での検出側での問題であることが示唆された。本研究中に他施設から *MagA* による細胞追跡について、注意を要するデータが発表された。この論文 (MS-1 *magA*: Revisiting Its Efficacy as a Reporter Gene for MRI. Pereira SM, Williams SR, Murray P, Taylor A. *Mol Imaging*. 2016 Apr 26;15. pii: 1536012116641533. doi: 10.1177/1536012116641533. Print 2016.) によれば、*MagA* の過剰発現はヒト細胞では毒性を有さないものの、マウス細胞では高度毒性を発揮する、というものである。この研究結果と、我々の研究結果を総合して判断すると、*MagA* トランスジェニックマウスは *MagA* を発現しているものの、その発現の程度が MRI で十分に検出される程度にまで上昇していなかったことが考察される。そのため、本研究の目的を達成するために研究方法を変更し、手術摘出標本ならびに、臨床画像データを用いて、GBM における細胞浸潤の程度を可視化することとした。

② 細胞浸潤の MRI での数値化と可視化を MRI 画像を各種画像処理することで可能とし

た。神経膠腫のMRI-T2強調画像に対してPrewittフィルタを施行することで腫瘍周辺のMRIで観察することができる浸潤度を数値化することができる。また、腫瘍中心部分に関してはエントロピー値を算出することにより腫瘍の不均一性を数値化することができる。

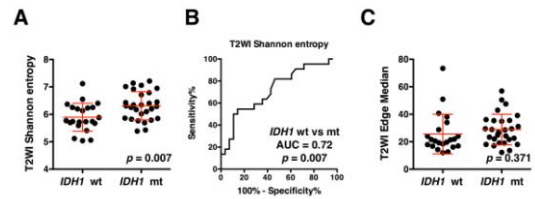


これらのMRI画像の数値化の試みを神経放射線画像の読影所見と照らしあわせ、検証した。我々が新たに開発した、これらの画像処理技術は神経放射線医の読影所見と極めて高い一致率を発揮することを証明することができた。



これらの結果をもとに、MRIによる神経膠腫の生物学的性質の本質的な部分であるとされるIDH1/2変異とMRI画像の各種数値の比較をおこなった。その結果、次に示すように、MRIで数値化された腫瘍辺縁の浸潤度は同遺伝子変異に影響を及ぼさないものの、腫瘍の均一性、不均一性は大きく影響を受けることが示唆された。この検討はGBMではなく、WHO grade 2, 3の神経膠腫に対して行われたものであるが、同技術はGBMに対しても応

用でき、GBMでみられる各種分子分類によるMR画像の所見の違いを客観的に評価できる技術の開発に成功したと考えている。



③ MRIとPETによる腫瘍細胞密度の客観的測定と評価も行った。これは各種放射線画像からどれほど正確に腫瘍性状が評価できるのかを検証するためである。腫瘍細胞密度をもっともよく反映するとされる拡散強調画像のADC値とメチオニンPETのトレーサーの取り込み率を比較した。

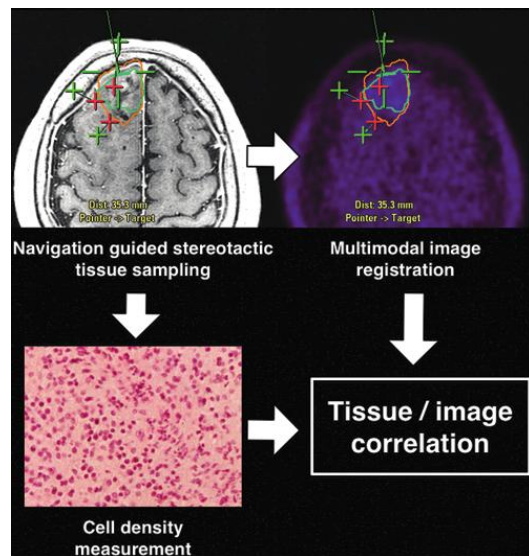
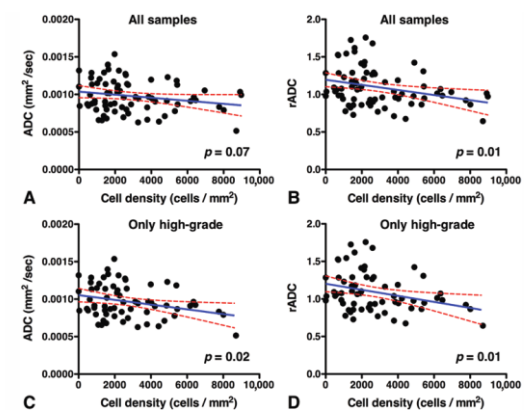
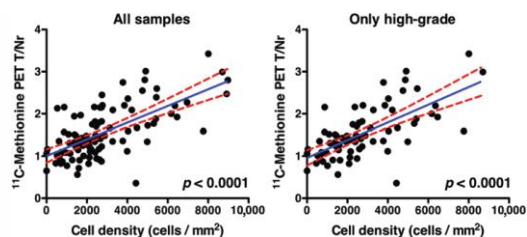


FIG. 1. Schematic illustration of the study design. Glioma tissues were stereotactically sampled by image guidance, and multimodal images such as FA, ADC maps, and MET PET were registered to anatomical images used for navigation. An image-histology comparison was performed preserving the location information of the sampled tissue. Figure is available in color online only.

上図のように腫瘍組織をナビゲーションガイド下にて定位的に採取し、画像と組織性状を1対1に比較可能とした。



その結果、ADCは細胞密度と弱い負の相関関係があることがわかった。



その一方、メチオニン PET でのメチオニンの取り込み率は腫瘍組織と非常に強い正の相関関係があることが明らかとなった。

#### 5. 主な発表論文等

(研究代表者、研究分担者及び連携研究者には下線)

[雑誌論文] (計 17 件)

- ① **Kinoshita M**<sup>†</sup>, Arita H, Okita Y, Kagawa N, Kishima H, Hashimoto N, Tanaka H, Watanabe Y, Shimosegawa E, Hatazawa J, Fujimoto Y, Yoshimine T: Comparison of diffusion tensor imaging and <sup>11</sup>C-methionine positron emission tomography for reliable prediction of tumor cell density in gliomas. *J Neurosurg. in press* 査読有 DOI: 10.3171/2015.11.JNS151848.
- ② Takano K, **Kinoshita M**<sup>†</sup>, Arita H, Okita Y, Chiba Y, Kagawa N, Fujimoto Y, Kishima H, Kanemura Y, Nonaka M, Nakajima S, Shimosegawa E, Hatazawa J, Hashimoto N, Yoshimine T: Diagnostic and prognostic value of <sup>11</sup>C-methionine positron emission tomography for MR non-enhancing glioma. *AJNR Am J Neuroradiol. in press* 査読有 <http://www.ajnr.org/>
- ③ Takano K, **Kinoshita M**<sup>†</sup>, Takagaki M, Sakai M, Tateishi S, Achiha T, Hirayama R, Nishino K, Uchida J, Kumagai T, Okami J, Kawaguchi A, Hashimoto N, Nakanishi K, Imamura F, Higashiyama M, Yoshimine T: Different spatial distribution of brain metastases from lung cancer by histological subtypes and EGFR mutation status. *Neuro-oncology* 2016 18(5):716-724 査読有 DOI: 10.1093/neuonc/nov266
- ④ Nakamura T<sup>†</sup>, Tateishi K, Niwa T, Matsushita Y, Tamura K, **Kinoshita M**, Tanaka K, Fukushima S, Takami H, Arita H, Kubo A, Shuto T, Ohno M, Miyakita Y, Kocialkowski S, Sasayama T, Hashimoto N, Maehara T, Shibui S, Ushijima T, Kawahara N, Narita Y, Ichimura K: Recurrent mutations of CD79B and MYD88 are the hallmark of primary central nervous system lymphomas. *Neuropathol Appl Neurobiol.* 2016; 42(3): 2479-290 査読有 DOI:10.1111/nan.12259
- ⑤ Hashimoto N<sup>†</sup>, Tsuboi A, Kagawa N, Chiba Y, Izumoto S, **Kinoshita M**, Kijima N, Oka Y, Morimoto S, Nakajima H, Morita S, Sakamoto J, Nishida S, Hosen N, Oji Y, Arita N, Yoshimine T: Wilms tumor 1-peptide vaccination combined with temozolomide against newly diagnosed glioblastoma: safety and impact on immunological response. *Cancer Immunol Immunother.* 2015 Jun;64(6):707-16. 査読有 DOI: 10.1007/s00262-015-1674-1678.
- ⑥ **Kinoshita M**, Tanaka H, Arita H, Goto Y, Oshino S, Watanabe Y, Yoshimine T, Saitoh Y: Pituitary-targeted dynamic contrast-enhanced multi-slice computed tomography for detecting magnetic resonance imaging-occult functional pituitary micro-adenoma. *AJNR Am J Neuroradiol.* 2015 May;36(5):904-8. 査読有 DOI: 10.3174/ajnr.A4220.
- ⑦ **Kinoshita M**<sup>†</sup>, Taniguchi M, Takagaki M, Seike N, Hashimoto N, Yoshimine T: Development of non-tissue adherent neurosurgical patty and an ex vivo assay system for adherent characteristic evaluation. *J Neurosurg.* 2015 May;122(5):1180-4. 査読有 DOI:10.3171/2014.9.JNS14347.
- ⑧ Illies T<sup>†</sup>, Säring D, **Kinoshita M**, Fujinaka T, Bester M, Fiehler J, Tomiyama N, Watanabe Y: Cerebral Aneurysm Pulsation: Do Iterative Reconstruction Methods Improve Measurement Accuracy in Vivo? *AJNR Am J Neuroradiol.* 2014 Nov-Dec;35(11):2159-63. 査読有 DOI: 429-58-65114-2<sup>†</sup>
- ⑨ Takano K, **Kinoshita M**<sup>†</sup>, Hashimoto N, Tanigami H, Yoshimine T: A reminder about the trigeminocardiac reflex in surgeries at the posterior third of the flax cerebri. *Interdisciplinary Neurosurgery.* 2014 Sep;1(3):47-49. 査読有 DOI: <http://dx.doi.org/10.1016/j.inat.2014.06.001>
- ⑩ Zhao H, Aoshi T, Kawai S, Mori Y, Fujita Y, Konishi A, Shimizu M, Kohyama M, Kobiyama K, Eto K, Nabekura J, Horii T, Ishino T, Yuda M, Hemmi H, Kaisho T, Akira S, **Kinoshita M**, Tohyama K, Yoshioka Y, Ishii KJ, Coban C: Olfactory is an overlooked site for the initiation of cerebral malaria. *Cell Host Microbe.* 2014 May 14;15(5):551-63. 査読有 DOI: 10.1016/j.chom.2014.04.008.
- ⑪ **Kinoshita M**<sup>†</sup>, Sasayama T, Narita Y, Yamashita F, Kawaguchi A, Chiba Y, Kagawa N, Tanaka K, Kohmura E, Arita H, Okita Y, Ohno M, Miyakita Y, Shibui S, Hashimoto N, Yoshimine T: Different spatial distribution between GCB and non-GCB primary central nervous system lymphoma revealed by MR group analysis. *Neuro-oncology.* 2014 May;16(5):728-34. 査読有 DOI:10.1093/neuonc/not319
- ⑫ Kijima N<sup>†</sup>, Hosen N, Kagawa N, Hashimoto N, **Kinoshita M**, Oji Y, Sugiyama H, Yoshimine T: Wilms' tumor 1 is involved in

- tumorigenicity of glioblastoma by regulating cell proliferation and apoptosis. *Anticancer Res.* 2014 Jan;34(1):61-7. 査読有 <http://ar.iiarjournals.org/content/34/1/61.long>
- ⑬ Goto Y, **Kinoshita M**, Oshino S, Arita H, Kitamura T, Ostuki M, Shimomura I, Yoshimine T, Saitoh Y: *Gsp* mutation in acromegaly and its influence on TRH-induced paradoxical GH response. *Clin Endocrinol (Oxf)*. 2014 May;80(5):714-9. 査読有 DOI: 10.1111/cen.12336. †
- ⑭ Morimoto M, Yoshioka Y, Kotsuma T, Adachi K, Shiomi H, Suzuki O, Seo Y, Koizumi M, Kagawa N, **Kinoshita M**, Hashimoto N, Ogawa K: Hypofractionated Stereotactic Radiation Therapy in Three to Five Fractions for Vestibular Schwannoma. *Jpn J Clin Oncol*. 2013 Aug;43(8):805-12 査読有 DOI: 10.1093/jco/hyt082.
- ⑮ Khoo HM, Kishima H, **Kinoshita M**, Goto Y, Kagawa N, Hashimoto N, Maruno M, Yoshimine T: Radiation-induced Anaplastic Ependymoma with a Remarkable Clinical Response to Temozolomide: A Case Report. *Br J Neurosurg*. 2013 Apr;27(2):259-61 査読有 DOI: 10.3109/02688697.2012.741740.
- ⑯ Hirayama R, Fujimoto Y, Umegaki M, Kagawa N, **Kinoshita M**, Hashimoto N, Yoshimine T: Training for the acquisition of psychomotor skills for endoscopic endonasal surgery using a personal webcam trainer. *J Neurosurg*. 2013 May; 118(5):1120-6. 査読有 DOI: 10.3171/2012.12.JNS12908.
- ⑰ Oshino S, Nishino A, Suzuki T, Arita H, Tateishi A, Matsumoto K, Shimokawa T, **Kinoshita M**, Yoshimine T, Saitoh Y: Prevalence of cerebral aneurysm in patients with acromegaly. *Pituitary*. 2013 Jun;16(2):195-201. 査読有 DOI: 10.1007/s11102-012-0404-x.

[学会発表] (計 25 件)

- 木下学:「ダイナミック造影マルチスライス CT に対する造影動態解析ソフトウェアの開発と機能性微小下垂体腺腫診断への臨床応用について」第 26 回日本間脳下垂体腫瘍学会 2016 年 2 月 19 日 ザ・セレクトン福島(福島県福島市) 研究奨励記念講演
- 木下学:「MRI による神経膠腫の網羅的画像解析法:大規模コホート解析に向けての提案」第 33 回日本脳腫瘍学会 2015 年 12 月 8 日 グランドプリンスホテル京都(京都府京都市) シンポジウム
- 木下学:「標準脳を用いた中枢神経系悪性リンパ腫の脳内局在解析 脳内発生部位の観点からみた 中枢神経系悪性リンパ腫の疾患不均一性の検討」日本脳神経外科学会第 74 回学術総会 2015

年 10 月 14 日 ロイトン札幌(北海道札幌市)

- Kinoshita Manabu**:「Brain tumor image analysis using voxel-based MR group analysis.」日本脳神経外科国際フォーラム 2015 年 7 月 24 日 兵庫県立淡路夢舞台国際会議場(兵庫県淡路市)
- 木下学:「多段階手術により摘出し得た大型充実性血管芽腫の一例」第 79 回大阪大学脳神経外科関連施設臨床懇話会 2015 年 7 月 4 日 大阪大学(大阪府吹田市)
- Kinoshita Manabu**:「Comparison of DTI and 11C-methionine PET for reliable prediction of tumor cell density in gliomas.」International Society for Magnetic Resonance in Medicine 2015. June 2015, Toronto, Canada
- 木下学:「脳腫瘍手術に求められる画像アップデート」第 44 回日本神経放射線学会 2015 年 3 月 7 日 キャッスルプラザ(愛知県名古屋市) 教育セミナー
- 木下学:「Voxel-based image analysis による脳腫瘍の網羅的画像解析」第 44 回日本神経放射線学会 2015 年 3 月 6 日 キャッスルプラザ(愛知県名古屋市)
- 木下学:「ダイナミック造影マルチスライス CT に対する造影動態解析ソフトウェアの開発と機能整備省下垂体腺腫診断への臨床応用について」第 25 回日本間脳下垂体腫瘍学会 2015 年 2 月 27 日 京都テルサー(京都府京都市) シンポジウム
- 木下学:「肺がんによる転移性脳腫瘍の分子生物学的、神経放射線学的研究」第 78 回大阪大学脳神経外科関連施設臨床懇話会 2015 年 1 月 10 日 大阪大学(大阪府吹田市)
- Kinoshita M**:「Comparison of DTI and 11C-methionine PET focusing on their predictive values of tumor cell density in gliomas.」2014 Society for Neuro-oncology (SNO) meeting. November 20, 2014, Miami FL, USA
- 木下学:「VBM based image analysis による脳腫瘍の網羅的画像解析」第 32 回日本脳腫瘍学会学術集会 2014 年 12 月 1 日 シェラトン・グランデ・トーキョーベイ・ホテル(千葉県浦安市)
- 木下学:「悪性神経膠腫標準治療のための「標準画像」の探索～定位サンプリングによる拡散テンソル画像とメチオニン PET の比較から～」第 73 回日本脳神経外科学会学術総会 2014 年 10 月 11 日 グランドプリンスホテル新高輪(東京都)
- 木下学:「半球間裂到達法による帯状回神経膠腫の摘出について」第 19 回日本脳腫瘍の外科学会 2014 年 9 月 12 日 東京ドームホテル(東京都) シンポジウム

- ム
15. 木下学：「手術用ナビゲーション画面のタブレット型情報端末への画像投影」第14回日本術中画像情報学会 2014年7月12日 東京大学伊藤国際学術研究センター（東京都）
  16. 木下学：「定位的組織サンプリングによる脳腫瘍画像解析」第34回日本脳神経外科コンgres 2014年5月17日 大阪府立国際会議場（大阪府）
  17. Kinoshita M: 「Different spatial distribution between GCB and non-GCB PCNSL revealed by MR group analysis of 100 cases.」 *International Society for Magnetic Resonance in Medicine (ISMRM) 22th Scientific Meeting. May 2014, Milan, Italy*
  18. 木下学：「マルチモダール画像／組織ライブラリー構築のためのナビゲーション解析ソフトウェアの開発～マルチモダール手術の検証を目指して～」日本脳神経外科学会第72回学術総会 2013年10月18日 パシフィコ横浜（神奈川県横浜市）
  19. 木下学：「悪性脳腫瘍手術におけるマルチモダール手術支援技術の検証」第18回日本脳腫瘍の外科学会 2013年9月19日 大津プリンス（滋賀県大津市）
  20. 木下学：「Dynamiccontrast-enhanced CTによるmicroadenomaの描出」第43回日本神経放射線学会イブニングセミナー 2014年3月 米子コンベンションセンター（鳥取県米子市）
  21. 木下学：「Dynamiccontrast-enhanced CTによるmicroadenomaの描出」第37回日本脳神経CI学会総会 2014年3月1日 朱鷺メッセ（埼玉県大宮市）シンポジウム
  22. 木下学：「4D造影CTによる機能性微小下垂体腺腫の画像診断」第24回日本間脳下垂体腫瘍学会 2014年2月21日 アクロス福岡（福岡県福岡市）シンポジウム
  23. 木下学：「中枢神経系悪性リンパ腫のサブタイプによる発生部位の相違」第31回日本脳腫瘍学会学術集会 2013年12月8日 フェニックス・シーガイア・リゾート（宮崎県宮崎市）
  24. Kinoshita M: 「Different spatial distribution between GCB and non-GCB PCNSL revealed by MR group analysis of 100 cases.」 *The 4<sup>th</sup> Quadrennial Meeting of the World Federation of Neuro-Oncology. November 22, 2013, San Francisco, CA, USA*
  25. Kinoshita Manabu: Navigation Guided Image-Histology Library ~Tool for Connecting Neuroimaging and Brain Tumor Tissue~, AIMS Neuro 2013, 2013年8月1日 東京

〔図書〕（計 件）

〔産業財産権〕

○出願状況（計 件）

名称：  
 発明者：  
 権利者：  
 種類：  
 番号：  
 出願年月日：  
 国内外の別：

○取得状況（計 件）

名称：  
 発明者：  
 権利者：  
 種類：  
 番号：  
 取得年月日：  
 国内外の別：

〔その他〕

ホームページ等

大阪府立成人病センター  
 脳神経外科ホームページ  
[www.omcccd-nsurg.org](http://www.omcccd-nsurg.org)

研究者向け研究内容紹介  
[www.manabukinoshita.com](http://www.manabukinoshita.com)

## 6. 研究組織

### (1) 研究代表者

木下 学 (KINOSHITA, Manabu)  
 地方独立行政法人大阪府立病院機構大阪府立成人病センター（研究所）・脳神経外科・医長  
 研究者番号：40448064

### (2) 研究分担者

吉岡 芳親 (YOSHIOKA, Yoshichika)  
 大阪大学・免疫学フロンティア研究センター・特任教授（常勤）  
 研究者番号：00174897