

科学研究費助成事業 研究成果報告書

平成 29 年 6 月 21 日現在

機関番号：31201

研究種目：基盤研究(C) (一般)

研究期間：2014～2016

課題番号：26462619

研究課題名(和文) マイクロバブル・ナノバブルを用いた頭頸部癌の画期的な診断・治療法の開発と臨床応用

研究課題名(英文) Development and clinical application of novel diagnostic and therapeutic procedures for head and neck cancer using micro bubbles and nanobubbles

研究代表者

志賀 清人 (Shiga, Kiyoto)

岩手医科大学・医学部・教授

研究者番号：10187338

交付決定額(研究期間全体)：(直接経費) 3,800,000円

研究成果の概要(和文)：1) 転移リンパ節の検出に極めて有用な医用造影超音波画像解析ソフトを開発・改良した。2) 日本頭頸部造影超音波研究会(Japan Head and Neck Contrast-enhanced Ultrasonography Research Group)を組織し、多施設共同研究で「頭頸部癌患者の頸部リンパ節を対象とした造影超音波の有用性についての検索」を遂行中である。3) 頸部リンパ節の術前造影超音波画像と術後に得られた病理組織標本の断面を比較検討し、複数の新たな知見を得た。4) 造影超音波検査を治療前・中・後に行うことにより、血管密度から化学放射線治療の効果判定が可能となる可能性が示された。

研究成果の概要(英文)：1) We developed and sophisticated an Image-analyzing soft-ware for contrast-enhanced ultrasonography (CEUS) to detect metastatic lymph nodes. 2) We organized "Japan Head and Neck Contrast-enhanced Ultrasonography Research Group" and are performing multi-institutional study called "The study to examine efficacy of contrast-enhanced ultrasonography for the metastatic lymph nodes of head and neck cancer patients". 3) We found several new phenomenon by comparing preoperative CEUS images and histopathological images of postoperative surgical specimens. 4) It was indicated that densities of micro-capillary vessels inside the metastatic lymph nodes may be the indicator for the efficacy of chemo-radiotherapy by pre-, mid-, post-therapeutic CEUS examination.

研究分野：頭頸部外科学

キーワード：頭頸部癌 造影超音波 マイクロバブル ナノバブル 頸部リンパ節転移

1. 研究開始当初の背景

頭頸部癌の治療成績の向上には、他臓器の悪性腫瘍同様に所属リンパ節転移や治療後の局所再発の早期診断が不可欠である。所属リンパ節転移や局所再発の画像診断としては、現在、X線CTやMRIあるいはPETが有効な手段として常用されている。しかし、局所再発の早期診断に関しては、これらの画像診断では捉えられない場合が多い。また、進行癌、残存・再発癌の場合は、手術治療が不可能な場合や、化学療法、放射線治療の適応とならない場合も多く、新しい有効な治療法が望まれていた。

2. 研究の目的

マイクロバブルを造影剤として用いて高周波超音波イメージング装置で、癌病巣の微小腫瘍血管内を流れるマイクロバブルや、EPR効果により腫瘍血管周囲に滞在するその二次元～三次元画像を構築し、この所見に基づいた画像診断システムモデルを開発する。

上記の高周波超音波イメージング装置と我々が開発した高効率型超音波分子導入装置を連動させ、リアルタイムに癌細胞に分子マーカーを導入し、腫瘍細胞の動態の把握や、血管抑制因子、腫瘍免疫関連遺伝子、腫瘍抑制遺伝子の導入などによる遺伝子治療を可能にするリアルタイム分子導入システムモデルを開発する。

造影超音波で得られた動画画像から我々の開発したソフトを用いてリンパ節内の血管像を描出し、いわゆる Sono-angiography の手法を確立する。これには画像解析ソフトの開発が不可欠である。この手法を用いることにより転移リンパ節内の血管像の変化、腫瘍血管の性状変化、血管密度などを検討し、新たなリンパ節転移の診断方法を確立する。

3. 研究の方法

平成 26 年度においては、マイクロバブル造影剤と高周波超音波二次元～三次元イメ

ージング装置を用いた腫瘍組織の画像構築システムを開発する。さらに、リアルタイム超音波画像診断・分子導入システムの開発を行う。平成 27 年度および平成 28 年度においては、前年度に開発したマイクロバブルと高周波超音波イメージング装置を用いた腫瘍組織の画像構築システムと、高効率型超音波分子導入装置を用いたリアルタイム超音波分子導入システムを用いて、頭頸部癌の画像診断および遺伝子治療用ナノバブルおよび薬物治療型ナノバブルを想定した導入実験を行い、本システムの有用性を検討する。

4. 研究成果

1) 画像解析ソフトの開発と改良

リンパ節転移の初期病巣においては、リンパ節の大きさが増大する以前に、リンパ節内の血管密度が上昇するという知見(Li L, et al. *Cancer Res* 2013)に基づき、造影超音波画像解析が、転移リンパ節の検出に極めて有用であると考え、東北大学大学院医工学研究科や同大学院情報科学研究科等との共同研究を行ってきた。その結果、本研究開始前に造影超音波画像診断の精度を向上させる新規の医用造影超音波画像解析技術を開発した(Ito K, et al. *Ultrasound Med Biol*. 2015. 特願 2014-194528.)。さらにこのアルゴリズムを基に画像解析ソフトを新たに開発した。この解析ソフトは造影超音波検査で得られた動画画像の中で、任意の範囲を容易に指定でき、その内部の造影効果を多色を用いて表示できると同時に血管密度を算出できるという特色を持っている(図 1)。

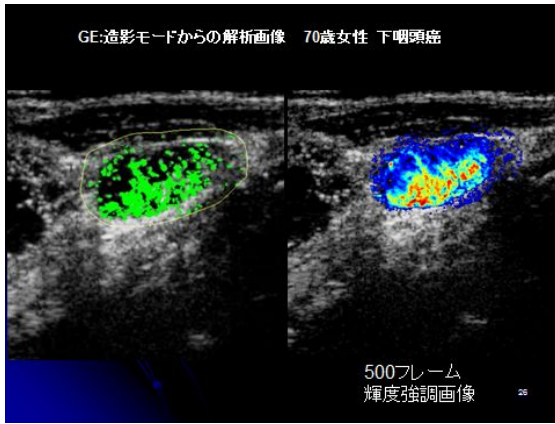


図 1. 下咽頭癌患者の頸部リンパ節転移の解析画像 左：取り出した1フレーム、右：積算しカラー表示を行った解析画像

2) 多施設共同臨床研究

日本頭頸部造影超音波研究会 (Japan Head and Neck Contrast-enhanced Ultrasonography Research Group) を組織し、多施設共同研究で「頭頸部癌患者の頸部リンパ節を対象とした造影超音波の有用性についての検索」を遂行中である。これは頭頸部癌患者の頸部リンパ節の中で触診や CT、MRI、FDG-PET など他の画像診断や細胞診などで転移と診断されたリンパ節を選んで頸部郭清術の術前に造影超音波を行い、術後に得られた病理組織標本と造影超音波画像を比較することにより、造影超音波の頸部リンパ節転移診断の可能性を探るものである。

3) 転移リンパ節の病理組織と造影超音波画像との比較

これまで得られた術前造影超音波画像と術後に得られた病理組織標本の断面を一致させて検討し、いくつかの新たな知見が得られた。マイクロバブル造影剤による頸部リンパ節内の造影効果はリンパ節内の毛細血管の多寡に由来すると予想された。概ね病理組織標本における血管分布と造影効果は一致しているが、一部で perfusion defect のある部位にも CD34 抗体を用いた検討で血管内皮の存在が明らかになった。また、解析され

た造影超音波画像を集積して検討することにより、リンパ節内の腫瘍組織と残存リンパ組織の分布により造影効果が異なるいくつかのパターンに分類されることも明らかになった。

4) 化学放射線治療の効果判定への応用

頭頸部癌症例ではしばしば化学放射線治療が選択されるが、画像診断による治療中、治療後の効果判定は難しい。これは単に腫瘍が縮小するのを追跡するだけでは不十分で、内部構造の変化を知る必要があるからである。そこで、造影超音波検査で得られた画像から解析された血管密度とリンパ節の体積を検討した。治療が進むとリンパ節体積は縮小するが、造影超音波検査で得られた血管密度は上昇し、治療終了後もさらに密度が上昇することが明らかになった。この結果は、腫瘍細胞は抗がん剤や放射線により壊死に陥り、リンパ節内から消失するが、間質の血管は残存していることを示している。このように血管密度から化学放射線治療の効果判定が可能となる可能性が示された (図 2)。

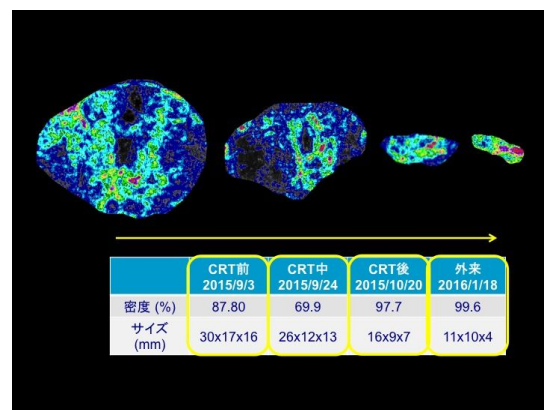


図 2 . 61 歳女性、中咽頭癌 (T2N2bM0) に対する化学放射線治療前後の転移頸部リンパ節の内部性状

5. 主な発表論文等

(研究代表者、研究分担者及び連携研究者には下線)

[雑誌論文](計 2 件)

Kiyoto Shiga et al. Upregulation of sialidase NEU3 in head and neck

squamous cell carcinoma associated with lymph node metastasis. Cancer Sci, 106: 2015, 1544-1453.

Ito K, Noro K, Yanagisawa Y, Sakamoto M, Mori S, Shiga K, Kodama T, Aoki T. High-Accuracy Ultrasound Contrast Agent Detection Method for Diagnostic Ultrasound Imaging Systems. Ultrasound in medicine & biology 41: 2015, 3120-3130.

〔学会発表〕(計 5件)

Daisuke Saito, Kiyoto Shiga, et.al。

Efficacy of contrast-enhanced ultrasonography compared with color Doppler imaging in metastatic cervical lymph nodes of head and neck cancer patients AIUM2016 (ニューヨーク)

志賀清人. 造影超音波による頭頸部癌リンパ節転移診断. シンポジウム 頭頸部 (JSUM・JABTS 共同企画) 第 89 回日本超音波医学会シンポジウム 2016年5月 京都

志賀清人. 造影超音波の頭頸部がんへの臨床応用. 日本超音波医学会第 51 回東北地方会学術集会 特別講演 2016年3月 仙台志賀清人. -

Daisuke Saito, Kiyoto Shiga, et.al. Efficacy of contrast-enhanced ultrasonography compared with color Doppler imaging in metastatic cervical lymph nodes of head and neck cancer patients Euroson2015 (アテネ)

造影超音波を用いた頭頸部癌頸部リンパ節転移の診断. 第 87 回日本超音波医学会シンポジウム 2014年5月 横浜

〔図書〕(計 件)

〔産業財産権〕

出願状況(計 件)

名称:

発明者:

権利者:

種類:

番号:

出願年月日:

国内外の別:

取得状況(計 件)

名称:

発明者:

権利者:

種類:

番号:

取得年月日:

国内外の別:

〔その他〕
ホームページ等

6. 研究組織

(1) 研究代表者

志賀 清人 (SHIGA Kiyoto)

岩手医科大学・医学部・頭頸部外科学科・教授

研究者番号: 10187338

(2) 研究分担者

齋藤 大輔 (SAITOH Daisuke)

岩手医科大学・医学部・耳鼻咽喉科学講座・助教

研究者番号: 40722715

(3) 連携研究者

()

研究者番号:

(4) 研究協力者

()