

科学研究費助成事業 研究成果報告書

平成 28 年 5 月 12 日現在

機関番号：13301

研究種目：若手研究(B)

研究期間：2014～2015

課題番号：26860986

研究課題名(和文)画像検査を用いたIgG4関連疾患の病態解析および病勢評価法の確立

研究課題名(英文)The analysis of clinical condition of IgG4-related disease with using imaging examinations

研究代表者

井上 大(Inoue, Dai)

金沢大学・大学病院・助教

研究者番号：00645129

交付決定額(研究期間全体)：(直接経費) 1,900,000円

研究成果の概要(和文)：IgG4関連疾患は近年確立された全身疾患であるがこれまでの研究ではその全体像は明らかにされてこなかった。このため我々は235例の確定診断症例を集積し、臨床的な情報とともに、全ての画像検査を後方視的に解析し、各症例の罹患臓器を調べた。その結果患者の男女比は4:1で男性に多く、90%の患者が50-70歳代で診断されていた。また罹患臓器は膵臓病変が最も高頻度で見られ、次いで顎下腺、腎臓、涙腺、大動脈病変の順に頻度が高く、95%の症例がこれらの5病変のうちのひとつを有していたことが明らかになった。また男女で罹患臓器にさが見られた。ステロイド治療は有効であったが24%の症例で再発が見られた。

研究成果の概要(英文)：IgG4-related disease is a recently established systemic disease entity and overall picture of it has been unclear. In this research, we collected 235 cases with IgG4-related disease and retrospectively reviewed clinical notes and imaging examinations to reveal the organ manifestation in each patients.

As a result, we revealed that all patients were adults (M/F 4/1) and 90% of the patients were diagnosed in their 50s to 70s. Among all manifestations identified in total, the most common was pancreas, followed by submandibular gland, kidney, lacrimal gland, and aorta. The majority (95%) of patients had at least 1 one the 5 most common manifestations. Male and female patients differed in their organ manifestations. Corticosteroid therapy was effective, but recurrence was seen in 24% of in the study period.

研究分野：画像診断学

キーワード：IgG4-related disease CT MRI

1. 研究開始当初の背景

(1) IgG4 関連疾患は近年確立された疾患概念であり、血清 IgG4 値が高値を呈する、ステロイド治療が奏効するといった臨床的特徴を有し、異時性、同時性に全身臓器に病変を形成する^(1,2)。その診断には血清 IgG4 値の上昇や画像検査、組織学的所見を総合的に判断してあたるが画像検査は全身臓器の網羅的な検索が可能であり、本疾患の診断において重要な役割を果たしている⁽³⁻⁸⁾。これまでの研究では多数例での解析がないことやある特定臓器に関する報告が多く、断片的な部分像の理解しかされてこなかった⁽⁹⁾。このため実際にはどの臓器病変の頻度が高く、また再発率や男女比などの情報も不明なままである。

(2) このため、実際の臨床において本疾患を診断、加療する際に根拠とするデータがないまま行われているのが現状である。

2. 研究の目的

これまで不明であった全身疾患としての IgG4 関連疾患の全体像を、多数例の本疾患の確定診断連続症例を集積し、画像検査や臨床情報を後方視的に解析することにより明らかにし、本疾患の診断、治療、経過観察を行う際に有用な情報を検索することを目的とした。

3. 研究の方法

本研究は金沢大学病院倫理委員会の承認を受けて行った。

(1) 症例収集

2005 年～2013 年において金沢大学病院および北陸関連施設より IgG4 関連疾患の確定診断症例を同定し、集積を行った。本疾患の診断基準は本邦および欧米からいくつか報告はされているものの定まったものは未だ存在しないため、本研究における確定診断の基準としては以下の基準を用いた。

少なくとも罹患臓器のうちのひとつから生検や外科的切除において組織学的に本疾患と診断されている。

画像上典型的な自己免疫性膵炎の所見が見られ、血清 IgG4 値の上昇を伴う。

これらのうちの一方、もしくは両方を満たす症例を集積したところ、235 症例が集積された。

(2) 臨床情報

集積された症例に関して初診時の症状や血清 IgG、IgG4 値、ステロイド治療の有無と効果、悪性腫瘍や糖尿病、アレルギー歴などの併存症の情報を集積、解析した。

(3) 画像情報

臨床情報に加え、行われた全ての画像検査 (CT, MRI, FDG-PET など) を集積し、初回診断時および経過中に出現した全身の臓器病変を解析、記録した。

4. 研究成果

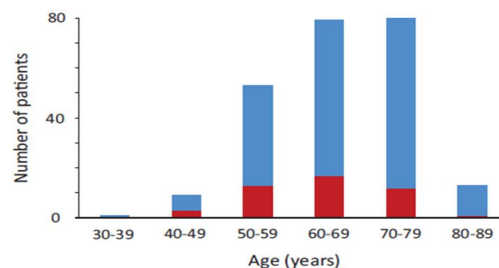
今回の我々の行った研究によりこれまで不

明であった、以下の点が明らかとなった。

(1) 診断された 235 症例のうち、150 症例は組織学的に、143 症例は典型的な自己免疫性膵炎と血清 IgG4 上昇に基づいて診断された。58 症例は両方の基準を満たしていた。症例の男女比は 4:1 で男性に多く、90%の症例が 50-70 歳代で診断され、中高年の男性優位に生じる病態であることが明らかとなった。

(2) 臨床症状

全症例のうち、30%の症例では無症状で他疾患の全身検索、もしくは検診等をきっかけに発見された。それに対して 70%の症例では IgG4 関連病変によると思われる症状をきっかけに診断されていた。主な症状としては膵病変に伴う閉塞性黄疸や涙腺、顎下腺病変に伴う眼瞼部や顎下部主張、腎病変に伴う腎機能低下であった。その他の症状としては腹痛や心窩部痛、全身倦怠感がきっかけとなり、受診、診断されていた。全身病変であるため、症状も多彩であるため、最初の受診先は消化器内科、リウマチ/腎臓内科、眼科、呼吸器科など様々であり、本疾患の疾患概念は診療科の枠を超えて共有すべきであると考えられた。また既往へ依存症に関しては糖尿病が 39%の症例で見られたほか、副鼻腔炎や気管支喘息、薬剤アレルギーといったアレルギー疾患が 20%で見られた一方で自己免疫性疾患は 5%以下の症例にしか見られなかった。



(図 1) 症例の年齢分布

(3) 全身の病変分布

初回診断時に 235 症例において 486 病変が同定された。これらの臓器別の解析の結果、最も高頻度に見られたのは膵病変で 60%の症例で見られた。次いで唾液腺病変 (23%)、腎病変 (23%)、涙腺病変 (23%)、大動脈病変 (20%) の順であった。その他の臓器病変 (肺病変や後腹膜線維症など) は 15%以下の頻度であった。223 症例 (95%) の症例がこれらの top5 病変のいずれかひとつを有しており、本疾患の診断精度を高めるためには、これらの病変に関する臨床、画像所見の浸透が必要であると考えられた。

また全体としては上記の如く 4:1 で男性に好発する疾患であるが罹患臓器によって男女比に差が見られた特に大動脈病変は大部分が男性に見られ、逆に涙腺、唾液腺病変は女性に好発していた。特に唾液腺病変は女性において最も高頻度に見られる病変であった。これらの差が何に起因するものかは今回の

研究では明らかにされなかったが今後本疾患を診断、加療していく際にはこういった男女別の罹患臓器の差異に注意していく必要があり、臨床的に非常に有用な情報であると考えられた。本疾患は全身疾患であり、異時性同時性に全身に多発病変形成を呈し、実際本研究でも 58%の症例で多発臓器病変が見られた。それに対し 42%の症例では単発臓器病変しか見られず、その中で最も高頻度に見られたのは脾病変であり、脾病変症例の 38%が単一臓器病変であった。

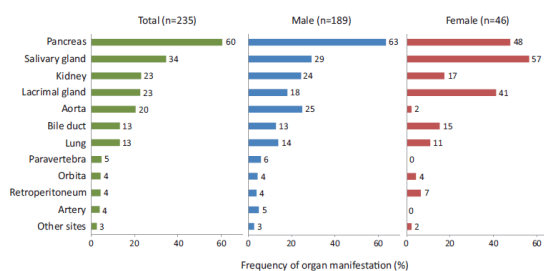


図 2 全体および男女別罹患臓器分布

(4) 血清学的解析

本疾患の有用な診断マーカーである血清 IgG4 値および IgG 値との比に関して検討を行った結果、88%の症例で血清 IgG4 値（正常 135mg/dL 以下）の上昇が見られ、平均 470mg/dL であった。また正常値の 2 倍の 270mg/dL を超えた症例が 71%で見られた。さらに血清 IgG4 値を単発臓器病変群と他臓器病変群と比較したところ、他臓器病変群で有意に高値（299 vs 629, $P < 0.01$ ）を示しており、血清 IgG4 値はある程度病勢を反映している可能性が示唆された。また血清 IgG4/IgG 比（正常 4%以下）は 89%の症例が 10%以上、61%の症例が 20%以上を示していた。血清 IgG4 値は本疾患以外の炎症性疾患、腫瘍性病変でも上昇することが知られているものの血清 IgG4 値の上昇に加え、IgG4/IgG 比を計測することにより診断精度の向上が期待できることが明らかとなった。

(5) 治療後経過と再発

経過中 183 症例 (78%) がステロイド治療 (69%) もしくは外科的治療 (7%)、もしくはその両者 (2%) の治療を受けていた。ステロイド治療の初期量は 30-40mg/day で開始され、徐々に漸減されていたが 44 症例 (24%) で再発が見られた。再発までの期間は平均 29 ヶ月であった。このうち 35 症例では 1 回のみ再発であったが 9 症例では 2 回以上の再発が見られた。再発形態は初診時罹患臓器と同臓器であったものが 32%、異なる臓器であったものが 41%、両方に見られたものが 27%であり、これらのことから本疾患はステロイド治療に良好に反応するものの長期経過で全身性に再発病変を呈することがあり、寛解後も長期にわたる画像検査による全身検索が必要であることが示唆された。

(6) 悪性腫瘍と脳動脈瘤

全 235 症例のうち本疾患の診断前もしくは診断時に 34 症例 (15%) で悪性腫瘍の合併が見られた。また診断後の経過観察中に 13 症例 (6%) に悪性疾患の合併が見られた。2 症例においては IgG4 関連疾患の罹患臓器からの発癌であったがその他の症例に関しては罹患臓器と異なる臓器からの発癌であった。これらの頻度は年齢性別をマッチさせた日本人の健康人における悪性腫瘍の合併頻度と有意差は見られなかった。

MRA の施行された 65 症例のうち 7 症例 (11%) に脳動脈瘤の合併が見られ、うち 1 例は経過でも膜下出血を生じた。1 例ではクリッピング手術が施行され、その他の 5 症例は無治療で経過観察中である。

研究期間中に 10 症例が悪性腫瘍や感染症などで死亡したがこの数字は年齢性別をマッチさせて日本人口との比較において有意な高値ではなかった。

(7) まとめ

これまで報告されてきた中で最も大規模な連続症例に対し、画像検査を病変検索の中心に据えて全身病変を時間経過と併せて網羅し、さらに症状や血清 IgG4/IgG 値や治療経過を併せて解析することによりこれまで不明であった IgG4 関連疾患の全体像を明らかにすることができた。これらの情報は今後の日常臨床における本疾患の診断、治療に大きく寄与することが期待される。また今後診断基準等の作成、改定時にも重要な情報となる。

<引用文献>

1. Stone JH, Zen Y, Deshpande V. IgG4-related disease. *N Engl J Med*. 2012;366:539-51.
2. Hamano H, Kawa S, Horiuchi A, et al. High serum IgG4 concentrations in patients with sclerosing pancreatitis. *New England Journal of Medicine* 2001;344:732-8.
3. Irie H, Honda H, Baba S, et al. Autoimmune pancreatitis: CT and MR characteristics. *AJR Am J Roentgenol* 1998;170:1323-7.
4. Sahani DV, Kalva SP, Farrell J, et al. Autoimmune pancreatitis: imaging features. *Radiology* 2004;233:345-52.
5. Inoue D, Zen Y, Abo H, et al.

Immunoglobulin G4-related lung disease: CT findings with pathologic correlations. Radiology 2009;251:260-70.

6. Takahashi N, Kawashima A, Fletcher JG, et al. Renal involvement in patients with autoimmune pancreatitis: CT and MR imaging findings. Radiology 2007;242:791-801.
7. Inoue D, Zen Y, Abo H, et al. Immunoglobulin G4-related periaortitis and periarteritis: CT findings in 17 patients. Radiology. 2011;261:625-33.
8. Fujinaga Y, Kadoya M, Kawa S, et al. Characteristic findings in images of extra-pancreatic lesions associated with autoimmune pancreatitis. Eur J Radiol 2009;76:228-38.
9. Zen Y, Nakanuma Y. IgG4-related disease: a cross-sectional study of 114 cases. Am J Surg Pathol 2010, 34:1812-9.

5. 主な発表論文等

(研究代表者、研究分担者及び連携研究者には下線)

〔雑誌論文〕(計 12 件)

1. Mori K, Yamada K, Konno T, Inoue D, Uno Y, Watanabe M, Okuda M, Oe K, Kawano M, Yamagishi M. Pericardial Involvement in IgG4-related Disease. Intern Med. 2015;54(10):1231-5. 査読あり。 doi:10.2169/internalmedicine.54.3856.
2. Inoue K, Okubo T, Kato T, Shimamura K, Sugita T, Kubota M, Kanaya K, Yamachika D, Sato M, Inoue D, Harada K, Kawano M. IgG4-related stomach muscle lesion with a renal pseudotumor and

multiple renal rim-like lesions: A rare manifestation of IgG4-related disease. Mod Rheumatol. 2015 Sep 18:1-5. 査読あり。

DOI:10.3109/14397595.2015.1081743

3. Kitao A, Matsui O, Yoneda N, Kozaka K, Kobayashi S, Sanada J, Koda W, Minami T, Inoue D, Yoshida K, Yamashita T, Yamashita T, Kaneko S, Takamura H, Ohta T, Ikeda H, Nakanuma Y, Kita R, Gabata T. Hepatocellular Carcinoma with β -Catenin Mutation: Imaging and Pathologic Characteristics. Radiology. 2015 Jun;275 (3):708-17. 査読あり。 doi: 10.1148/radiol.14141315.
4. Inoue D, Yoshida K, Yoneda N, Ozaki K, Matsubara T, Nagai K, Okumura K, Toshima F, Toyama J, Minami T, Matsui O, Gabata T, Zen Y. IgG4-Related Disease: Dataset of 235 Consecutive Patients. Medicine (Baltimore). 2015 Apr;94(15):e680. 査読あり。 doi: 10.1097/MD.0000000000000680.
5. 井上大, 蒲田敏文. 自己免疫性膵炎 20年の軌跡. CT, MRI で診断可能か? 肝胆膵 70(2). 2015.259-266. 査読なし。 <https://mol.medicalonline.jp/archive/search?jo=a01ktsud&vo=70&nu=2>
6. 井上大, 小林 聡、南 哲弥 他. IgG4 関連疾患の画像所見. 腎臓内科・泌尿器科 ; Vol 2 (3). 2015. 284-291. 査読なし。 <http://www.kahyo.com/item/N201509-023>
7. 井上大, 蒲田 敏文. IgG4 関連疾患の画像所見. 35(11); 2015. 1307-11. 査

- 読なし。Modern Physician.
<http://shinkoh-igaku.jp/mokuroku/data/M3511.html>
8. Mizushima I, **Inoue D**, Yamamoto M, Yamada K, Saeki T, Ubara Y, Matsui S, Masaki Y, Wada T, Kasashima S, Harada K, Takahashi H, Notohara K, Nakanuma Y, Umehara H, Yamagishi M, Kawano M. Clinical course after corticosteroid therapy in IgG4-related aortitis/periaortitis and periarteritis: a retrospective multicenter study. *Arthritis Res Ther*. 2014 Jul 23;16(4):R156. 査読あり。doi: 10.1186/ar4671.
 9. Terakawa H, Makino I, Nakagawara H, Miyashita T, Tajima H, Kitagawa H, Fujimura T, **Inoue D**, Kozaka K, Gabata T, Ohta T. Clinical and radiological feature of lymphoepithelial cyst of the pancreas. *World J Gastroenterol*. 2014 Dec 7;20(45):17247-53. 査読あり。doi: 10.3748/wjg.v20.i45.17247.
 10. Ogi T, Matsui O, Sanada J, Minami T, Kozaka K, **Inoue D**, Gabata T. Forcible intraarterial injection of a nonadhesive liquid embolic agent under microballoon occlusion: experimental study in swine liver. *J Vasc Interv Radiol*. 2014 Apr;25(4):579-585. 査読あり。doi:10.1016/j.jvir.2013.11.040.
 11. **井上 大**, 蒲田 敏文、他. IgG4 関連疾患の画像所見を整理する. 胸部病変の画像所見. 臨床画像. 2014. 査読なし。Vol 30(1).56-64.
<http://www.medicalview.co.jp/catalog/MAGA09471-14-01-0.html>
 12. **井上 大**, 全 陽 他. 消化器 MRI の読み方: 自己免疫性膵炎の MRI 診断. 臨床消化器内科; 2014 vol 29(11). 1514-1519. 査読なし。
<http://www.nmckk.jp/thesisDetail.php?category=CLGA&vol=29&no=11&d1=3&d2=0&d3=0&lang=ja>
- 〔学会発表〕(計 7 件)
1. **井上 大**. 膵炎症性偽腫瘍、腫瘍類似病変の画像診断. 第 35 回日本画像医学会. ステーションコンファレンス東京 (東京、千代田区). 2016/2/26-27.
 2. **Dai Inoue**, Yoh Zen, Satoshi Kobayashi., et al. The imaging features of IgG4-related disease with pathologic correlation. 101th Radiological Society of North America. (シカゴ/アメリカ、11/29-12/4, 2015).
 3. **井上 大**. IgG4 関連疾患の画像所見. メルパルク京都 (京都、京都市). 第 83 回比叡山カンファレンス. 2015/10/22.
 4. **井上 大**. 泌尿器科領域の IgG4 関連疾患. 第 103 回日本泌尿器学会総会. ANA クラウンプラザ金沢 (石川、金沢). 2015/4/18-21.
 5. **井上 大**, 小林 聡、小坂一斗、北尾 梓、米田憲秀、吉田耕太郎、戸島史仁、蒲田敏文. IgG4 関連後腹膜線維症の臨床画像病理学的検討. 日本医学放射線学会総会. パシフィコ横浜 (神奈川、横浜). 2015/4/16-19.
 6. **Dai Inoue**, Satoshi Kobayashi, Kazuto Kozaka, Azusa Kitao, Norihide Yoneda, Kotaro Yoshida, Fumihito Toshima, and Toshifumi Gabata. "Clinicoradiological features of the retroperitoneal fibrosis in IgG4-related disease." European Congress of Radiology (2015/3/4-8, ウィーン/オーストリア)
 7. International Symposium on IgG4-RD and Associated Conditions (ハワイ/アメリカ 2/16-19, 2014)

・Imaging in IgG4-RD. **Dai Inoue**.

・IgG4-SC symposium.

Imaging, CT/MRI. **Dai Inoue**, Naoki
Takahashi.

〔図書〕(計 0 件)

〔産業財産権〕
出願状況(計 0 件)

名称：
発明者：
権利者：
種類：
番号：
出願年月日：
国内外の別：

取得状況(計 0 件)

名称：
発明者：
権利者：
種類：
番号：
取得年月日：
国内外の別：

〔その他〕
ホームページ等

6. 研究組織

(1) 研究代表者

井上 大 (INOUE, Dai)
金沢大学・大学病院・助教

研究者番号：00645129

(2) 研究分担者

()

研究者番号：

(3) 連携研究者

()

研究者番号：

(4) 研究協力者

松井 修 (Matsui Osamu)
蒲田敏文 (Gabata Toshifumi)
全 陽 (Zen Yoh)